ΑΡΧΕΙΑ ΕΛΛΗΝΙΚΗΣ

ΔΙΓΛΩΣΣΗ ΕΛΛΗΝΟ-ΑΓΓΛΙΚΗ ΕΚΔΟΣΗ

Στοματικής & Γναθοπροσωπικής Χειρουργικής

ΕΠΙΣΤΗΜΟΝΙΚΟ ΠΕΡΙΟΔΙΚΟ ΤΗΣ ΕΛΛΗΝΙΚΗΣ ΕΤΑΙΡΕΙΑΣ ΣΤΟΜΑΤΙΚΗΣ ΚΑΙ ΓΝΑΘΟΠΡΟΣΩΠΙΚΗΣ ΧΕΙΡΟΥΡΓΙΚΗΣ
ΤΟΜΟΣ 17, ΤΕΥΧΟΣ 2, ΑΥΓΟΥΣΤΟΣ 2016 • ΕΠΙΣΤΗΜΟΝΙΚΟ ΕΝΤΥΠΟ ΜΕ ΕΘΝΙΚΗ ΑΝΑΓΝΩΡΙΣΗ ΦΕΚ 24/12/Β/4-12-2009

BILINGUAL GREEK - ENGLISH EDITION

Hellenic Archives of Oral & Maxillofacial Surgery

OFFICIAL PUBLICATION OF THE HELLENIC ASSOCIATION FOR ORAL AND MAXILLOFACIAL SURGERY
Vol 17, No 2, August 2016

ISSN 1108 - 829 X

OsteoBiol®
by Tecnoss

ΟΣΤΙΚΑ ΜΟΣΧΕΥΜΑΤΑ ΚΑΙ ΜΕΜΒΡΑΝΕΣ

Από τη φύση στον άνθρωπο

Gen-Os

mp3

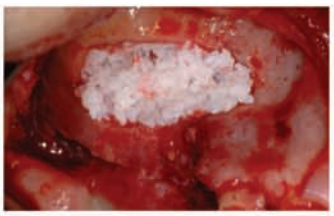

Gel 40

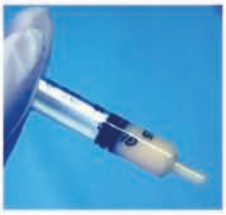

Putty

Sp-Block

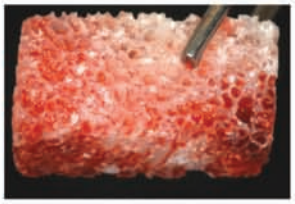

Lamina

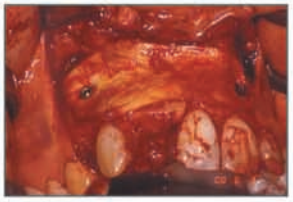

Evolution

Curved Cortical Lamina

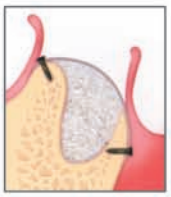

Μιλτιάδης Βιτσαρόπουλος Α.Ε.

ΚΕΝΤΡΙΚΑ
Μεσογείων 348, 153 41 Αγ. Παρασκευή, Αθήνα
Τηλ: 210 65 41 340, **Fax:** 210 65 41 618

ΥΠΟΚΑΤΑΣΤΗΜΑ
Φειδιππίδου 55, 115 27 Γουδή
Τηλ: 210 77 95 747

www.vitsaropoulos.gr info@vitsaropoulos.gr
www.facebook.com/vitsaropoulos

Τα Βιοϋλικά OsteoBiol κατασκευάζονται σε συμφωνία με τους 93/42/CEE και 2003/32/CE ευρωπαϊκούς κανονισμούς

KometaBio
Tissue Engineering

Smart Dentin Grinder™

Διαδικασία Μηχανικής Ιστών στα Οστικά Μοσχεύματα

Με την Smart Dentin Grinder™ και μερικά σύντομα βήματα εύκολα μεταμορφώνεται το εξαγόμενο δόντι σε σωματίδια οδοντίνης καθαρά από βακτήρια, έτοιμα προς μεταμόσχευση. **Συνολικά η διαδικασία διαρκεί για 15 λεπτά.**

Με την Smart Dentin Grinder™, οι οδοντίατροι μπορούν να μετατρέψουν τα εξαγόμενα δόντια σε αυτογενές οστικό μόσχευμα.

Η Smart Dentin Grinder™ σε συνδυασμό με την νεοεισαχθείσα κλινική διαδικασία, μπορεί τώρα να παράγει Αυτογενή Οστικά Μοσχεύματα στο ιατρείο σας, σε μια μόνο συνεδρία, ακολουθώντας τα εξής εύκολα βήματα:

1. Εξαγωγή του δοντιού
2. Κονιορτοποίηση και διαλογή
3. Καθαρισμός των σωματιδίων της οδοντίνης
4. Τοποθέτηση μοσχεύματος

Χρήση

- Αποκατάσταση οστικών απωλειών, πχ. στο σημείο της εξαγωγής
- Σταθεροποίηση εμφυτευμάτων
- Αύξηση φατνιακής ακρολοφίας
- GBR (ελεγχόμενη οστική αναγέννηση)

Ο εξοπλισμός της Smart Dentin Grinder™ έχει εγγύηση για 2 έτη

Το ολοκληρωμένο σετ της Smart Dentin Grinder™ περιλαμβάνει:

1 συσκευή Smart Dentin Grinder™
6 αποστειρωμένους θαλάμους μιας χρήσεως
6 θήκες του μοσχεύματος
6 καθαριστικά Cleanser και
6 PBS των 5ml

Ιωάννης Τσαπράζης ΑΕ
ΟΔΟΝΤΙΑΤΡΙΚΑ-ΟΡΘΟΔΟΝΤΙΚΑ
Μιχαλακοπούλου 157, Γουδή 115 27
Τηλ.: 210 7716.416, 210 7751.000, Fax: 210 7711.100
e-mail: info@tsaprazis.gr, www.tsaprazis.gr

ΑΡΧΕΙΑ ΕΛΛΗΝΙΚΗΣ Στοματικής & Γναθοπροσωπικής Χειρουργικής

ΕΠΙΣΤΗΜΟΝΙΚΟ ΠΕΡΙΟΔΙΚΟ ΤΗΣ ΕΛΛΗΝΙΚΗΣ ΕΤΑΙΡΕΙΑΣ ΣΤΟΜΑΤΙΚΗΣ ΚΑΙ ΓΝΑΘΟΠΡΟΣΩΠΙΚΗΣ ΧΕΙΡΟΥΡΓΙΚΗΣ online www.haoms.org

ΔΙΓΛΩΣΣΗ ΕΛΛΗΝΟ-ΑΓΓΛΙΚΗ ΕΚΔΟΣΗ ΕΠΙΣΤΗΜΟΝΙΚΟ ΕΝΤΥΠΟ ΜΕ ΕΘΝΙΚΗ ΑΝΑΓΝΩΡΙΣΗ ΦΕΚ 2412/Β/4-12-2009

Abstracted/Indexed in: Index Copernicus, Doaj, Scholar Google ISSN 1108-829 X

Τόμος 17, Τεύχος 2, Αύγουστος 2016

Τετραμηνιαίο Επιστημονικό Περιοδικό

Διευθυντής Σύνταξης
Αναστάσιος Ι. Μυλωνάς
Αραχωσίας 1-3, Ιλίσια,
15771, Ζωγράφου
Τηλ: 210 771 1603
e-mail: archives@haoms.org

Επίτιμος Διευθυντής Σύνταξης
Γεώργιος Χ. Πάνος

Αναπληρωτές Διευθυντές Σύνταξης
Γρ. Βενέτης, Β. Πετσίνης

Βοηθοί Σύνταξης
Ε. Καλφαρέντζος, Η. Χρονάς

Διατελέσαντες Διευθυντές Σύνταξης
Άγγελος Αγγελόπουλος: 2000-2004
Ιωάννης Ιατρού: 2005-2007
Γεώργιος Χ. Πάνος: 2008-2012
Νάντια Θεολόγη-Λυγιδάκη: 2012-2016

Επίτιμη Διεθνής Συμβουλευτική Επιτροπή
Julio Acero, Spain, George Dimitroulis, Australia, Takashi Fujibayashi, Japan, Orhan Guven, Turkey, John Helfrick, USA, Henri Thuau, Great Britain

Επιστημονική Επιτροπή Περιοδικού

Κ. Αλεξανδρίδης
Κ. Αντωνιάδης
Ε. Βαϊρακτάρης
Κ. Βαχτσεβάνος
Σ. Γαβριήλ
Σ. Δαλαμπίρας
Ι. Δημητρακόπουλος
Χ. Δενδρινός
Λ. Ζουλούμης
Γ. Ηλιάδης
Β. Θωμαΐδης
Ι. Ιατρού
Δ. Καρακάσης
Ε. Καραμπούτα
Ν. Κατσικέρης
Α. Κολοκοτρώνης
Ν. Λαζαρίδης
Χ. Λαζαρίδης
Α. Μαρκόπουλος
Χ. Μάρτης
Μ. Μεζίτης
Γ. Ορφανίδης
Π. Παναγιώτου
Δ. Παπαβασιλείου
Ν. Παπαδογεωργάκης
Γ. Παπάζογλου
Α. Πατρικίου
Γ. Πολυζώης
Γ. Ράλλης
Θ. Ράπης
Θ. Σεμερτζίδης
Α. Σκλαβούνου
Χ. Σκουτέρης
Ε. Στεφάνου
Φ. Τζέρμπος
Ι. Τηλαβερίδης
Α. Τριανταφυλλίδου
Α. Τσίρλης
Κ. Τσιχλάκης
Η. Φερέτης
Π. Χατζημανώλης
Π. Χριστόπουλος

Περιεχόμενα

Editorial 47-48

Η αντιμετώπιση του κρανιογναθοπροσωπικού τραύματος κατά τον Ελληνοϊταλικό πόλεμο 1940-1941 49-62
Αναστάσιος Ι. Μυλωνάς, Έφη Πουλάκου-Ρεμπελάκου, Φώτιος Χ. Τζέρμπος, Ευαγγελία Χ. Παπαδοπούλου

Ιατρογενείς κακώσεις κάτω φατνιακού νεύρου κατά την τοποθέτηση οδοντικών εμφυτευμάτων
Παρουσίαση δύο περιπτώσεων και ανασκόπηση της βιβλιογραφίας 63-76
Λάμπρος Γκουτζάνης, Αγγελική Καραμανώλη, Δήμητρα Μανιάτη, Βάγια Μπούτλα, Παναγιώτης Γκουτζάνης, Βασίλειος Πετσίνης

Παθολογικές εξεργασίες με κυανή απόχρωση στη φατνιακή ακρολοφία νεογνών
Βιβλιογραφική ανασκόπηση 77-87
Φώτιος Μπουντανιώτης, Νάντια Θεολόγη-Λυγιδάκη

Ο ρόλος του Cetuximab στον καρκίνο του Στόματος: Τρέχουσες απόψεις και μελλοντικές προοπτικές 89-97
Δημήτριος Μασταγκάς, Ιωάννης Χατζηστεφάνου, Χαράλαμπος Ανδρεάδης, Βασίλειος Κόγιας, Κωνσταντίνος Βαχτσεβάνος, Κωνσταντίνος Αντωνιάδης

Επιλογές από την βιβλιογραφία 99-100

Ματιές στην Ιστορία της Ιατρικής 101-102

Ανακοινώσεις 103

Οδηγίες για τους συγγραφείς 104-105

Ιδιοκτησία
Ελληνική Εταιρεία Στοματικής και Γναθοπροσωπικής Χειρουργικής
Μαιάνδρου 23, 115 28 Αθήνα
Τηλ.: 210 7211845, Fax: 210 7215082
Διεύθυνση διαδικτύου: www.haoms.org, e-mail: info@haoms.org

Εκδότης
Οδοντιατρικό Βήμα ΜΕΠΕ

Υπεύθυνος Τυπογραφείου
Φερέτος Τηλ.: 210 3300646

Ετήσια συνδρομή
Εσωτερικού: 50€
Εξωτερικού: 70€
Φοιτητές: 35€
Τιμή τεύχους: 30€

Έδρα έκδοσης: Σκουφά 64, 106 80 Αθήνα
Τηλ.: 210 3814939, Fax: 210 3803327
e-mail: odvima@otenet.gr, www.odvima.gr

Τυπώνεται σε χαρτί φιλικό προς το περιβάλλον

HELLENIC ARCHIVES

# of Oral & Maxillofacial Surgery

OFFICIAL PUBLICATION OF THE HELLENIC ASSOCIATION FOR ORAL AND MAXILLOFACIAL SURGERY online www.haoms.org

BILINGUAL GREEK-ENGLISH EDITION

Abstracted/Indexed in: Index Copernicus, Doaj, Scholar Google

ISSN 1108-829 X

Vol 17, No 2, August 2016

Triannual Scientific Journal

Editor - in - Chief
Anastassios I. Mylonas
1-3 Arahossias Street, Ilissia,
15771, Zografou, Greece
Tel.: +30 210 771 1603
e-mail: archives@haoms.org

Honorary Editor-in Chief
George Ch. Panos

Associate Editors
Gr. Venetis, V. Petsinis

Assistant Editors
E. Kalfarentzos, H. Chronas

Former Editors-in-Chief
Angelos Angelopoulos: 2000-2004
Ioannis Iatrou: 2005-2007
George Ch. Panos: 2008-2012
Nadia Theologie-Lygidakis: 2012-2016

Honorary International Advisory Board
Julio Acero, Spain, George Dimitroulis, Australia, Takashi Fujibayashi, Japan, Orhan Guven, Turkey, John Helfrick, USA, Henri Thuau, Great Britain

Scientific Committee

C. Alexandridis	N. Katsikeris	G. Rallis
K. Antoniadis	A. Kolokotronis	Th. Rapis
E. Vairactaris	N. Lazaridis	T. Semerzidis
K. Vachtsevanos	C. Lazaridis	A. Sklavounou
S. Gabriel	A. Markopoulos	Ch. Skouteris
S. Dalabiras	C. Martis	E. Stefanou
I. Dimitrakopoulos	M. Mezitis	F. Tzerbos
C. Dendrinos	G. Orfanidis	I. Tilaveridis
L. Zouloumis	P. Panagiotou	A. Triantafillidou
G. Eliades	D. Papavasiliou	A. Tsirlis
V. Thomaidis	N. Papadogeorgakis	K. Tsiklakis
I. Iatrou	G. Papazoglou	H. Feretis
D. Karakasis	A. Patrikiou	P. Hatzimanolis
I. Karabouta	G. Polyzois	P. Christopoulos

Contents

Editorial 47-48

The management of cranio-maxillofacial trauma during the Greco-Italian war 1940-1941 49-62
Anastassios I. Mylonas, Effie Poulakou-Rebelakou, Fotios Ch. Tzerbos, Evangelia Ch. Papadopoulou

Iatrogenic inferior alveolar nerve injuries during implants placement:
Report of two cases and review of the literature 63-76
Labros Goutzanis, Aggeliki Karamanoli, Dimitra Maniati, Vagia Boutla, Panagiotis Goutzanis, Vassilios Petsinis

Bluish oral lesions on the neonatal alveolar ridge
Literature review 77-87
Fotios Bountaniotis, Nadia Theologie-Lygidakis

The role of Cetuximab in Oral Cavity Cancer: Current views and future prospectives 89-97
Dimitrios Mastagkas, Ioannis Chatzistefanou, Charalampos Andreadis, Vasileios Kogias, Konstantinos Vahtsevanos, Konstantinos Antoniades

Literature selection 99-100

Glances in the History of Medicine 101-102

Announcements 103

Guide for Authors 104-105

Owner
Hellenic Association for Oral and Maxillofacial Surgery
23 Meandrou Street, 115 28 Athens, Greece
Tel.: +30 210 7211845, Fax: +30 210 7215082
Website: www.haoms.org, e-mail: info@haoms.org

Publisher
Odontiatriko Vima MEPE

Printing
Feretos Tel. +30 210 3300646

Annual Subscription Rates

Annual fee (domestic):	50€
Annual fee (international):	70€
Students:	35€
Single Cory:	30€

Publishing Office: 64 Skoufa str., 106 80 Athens Greece
Tel: +30 210 3814939 Fax: +30 210 3803327
e-mail: odvima@otenet.gr, www.odvima.gr

Printed on acid free paper

USTOMED®
INSTRUMENTE

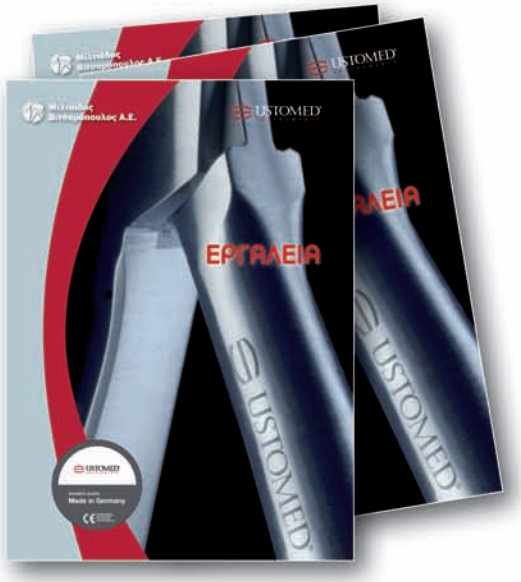

Bone Collector

Bone Milling Forceps

Titanium-Pin-Set

Bone-Fixation-Set

DYNEK
SUTURES

Biovek® ράμματα

Συνθετικό απορροφήσιμο ράμμα.

Συνδυασμός βελόνας και ράμματος.

Πλεκτό, πολυκλωνικό ράμμα, επικαλυμμένο με πολυγλυκοσίδη.

Μιλτιάδης Βιτσαρόπουλος Α.Ε.

ΚΕΝΤΡΙΚΑ Μεσογείων 348, 153 41 Αγ. Παρασκευή, Αθήνα, **Τηλ:** 210 65 41 340, **Fax:** 210 65 41 618
ΥΠΟΚΑΤΑΣΤΗΜΑ Φειδιππίδου 55, 115 27 Γουδή, **Τηλ:** 210 77 95 747

www.vitsaropoulos.gr • e-mail: info@vitsaropoulos.gr • www.facebook.com/vitsaropoulos

Editorial

Αγαπητοί Συνάδελφοι

Αποτελεί πράγματι μεγάλη ευθύνη, τιμή, αλλά και πρόκληση, η ανάθεση των καθηκόντων του Διευθυντή Σύνταξης του Επιστημονικού Περιοδικού της Ελληνικής Εταιρείας Στοματικής και Γναθοπροσωπικής Χειρουργικής «Αρχεία Ελληνικής Στοματικής & Γναθοπροσωπικής Χειρουργικής», ύστερα από απόφαση του Διοικητικού Συμβουλίου της ΕΕΣΓΠΧ.
Ευθύνη, διότι το Επιστημονικό Περιοδικό της ΕΕΣΓΠΧ, αποτελεί τον καθρέφτη των επιστημονικών δρώμενων της ειδικότητάς μας στον Ελλαδικό χώρο, αλλά και συνάμα δίνει το στίγμα του επιστημονικού και συγγραφικού επιπέδου των Ελλήνων Στοματικών και Γναθοπροσωπικών Χειρουργών διεθνώς, ιδιαίτερα από την στιγμή που τα «Αρχεία» κυκλοφορούν σε δίγλωσση Ελληνο-Αγγλική έκδοση.
Τιμή, διότι έχοντας περάσει από όλες διαδοχικά τις θέσεις της Συντακτικής Ομάδας των «Αρχείων» (Βοηθός Σύνταξης, Αναπληρωτής Διευθυντής Σύνταξης), μου δίνεται η δυνατότητα συνεχίζοντας το άκρως επιτυχημένο έργο των καταξιωμένων προκατόχων μου, να προσθέσω την όποια συμβολή μου στις εναγώνιες προσπάθειες, ιδίως των τελευταίων χρόνων, να εξακολουθήσει να υπάρχει εθνικός περιοδικός επιστημονικός τύπος για την ειδικότητα της Στοματικής και Γναθοπροσωπικής Χειρουργικής.
Πρόκληση, γιατί διαδεχόμενος Διευθυντές Σύνταξης, όπως οι Καθηγητές κ.κ. Α. Αγγελόπουλος (2000-2004) και Ι. Ιατρού (2005-2007), ο κ. Γ. Πάνος (2008-2012) και η Επίκουρη Καθηγήτρια κ. Ν. Θεολόγη-Λυγιδάκη (2012-2016), ιδίως μετά το διεθνές άνοιγμα των «Αρχείων» με την δίγλωσση Ελληνο-Αγγλική έκδοση και την προσπάθεια συμπερίληψης σε διεθνείς μηχανές αναζήτησης, όπως Index Copernicus, Doaj, Scholar Google, καθίσταται πλέον επιτακτική η προσπάθεια να αποτελέσει το περιοδικό μας, φιλόξενη εστία για διεθνείς κλινικές και ερευνητικές ομάδες της ειδικότητάς μας, έτσι ώστε να ξεφύγουμε από τα στενά ελλαδικά όρια και την αγχώδη και συχνά στενάχωρη προσπάθεια συγκέντρωσης ύλης για να εξακολουθήσει να υφίσταται το περιοδικό, αντέχοντας δε στον ανταγωνισμό των «open access» περιοδικών της εποχής

Dear colleagues

It is a great responsibility indeed, honor, as well as a challenge, the assignment of the duties of the Editor-in-Chief of the Scientific Official Publication of the Hellenic Association for Oral and Maxillofacial Surgery named "Hellenic Archives of Oral & Maxillofacial Surgery", after the decision of the Board of the Hellenic Association for Oral and Maxillofacial Surgery.
Responsibility, because the Scientific Journal of the Hellenic Association for Oral and Maxillofacial Surgery, constitutes the mirror of the scientific events and work of our specialty in the Greek region, and in the same time it sets the tone of the scientific and writing level of the Greek oral and maxillofacial surgeons internationally, particularly since the "Archives" are published in a bilingual Greek-English edition.
Honor, because having passed successively from all the posts of the Editorial Group of the "Archives" (Assistant Editor, Associate Editor), I am given the opportunity by continuing the very successful work of my renowned predecessors, to add the whatsoever contribution of mine in the agonizing efforts, particularly of the last years, to persist publishing a national periodical scientific journal for the specialty of Oral and Maxillofacial Surgery.
Challenge, because succeeding Editors-in-Chief, such as Professors A. Angelopoulos (2000-2004) and I. Iatrou (2005-2007), Dr G. Panos (2008-2012), and Assistant Professor N. Theologie-Lygidakis (2012-2016), particularly after the international opening of the "Archives" with the bilingual Greek-English edition, and the efforts to be included in the international search engines, such as Index Copernicus, Doaj, Scholar Google, it becomes now absolutely urgent to try making our journal a hospitable home for international clinical and research teams, so that we could escape from the narrow Greek borders and the stressful and often sad effort to try collecting interesting material, in order for our journal to continue existing. Furthermore, resisting to competition of "open access" journals of our time, we could make the "Archives" reachable to

μας, να καταστήσουμε τα «Αρχεία» προσβάσιμα στην παγκόσμια γναθοχειρουργική συγγραφική και αναγνωστική κοινότητα, επ' ωφελεία όλων των ενδιαφερομένων.

Βέβαια η προσπάθεια ενός δεν αρκεί για την επίτευξη του όποιου αποτελέσματος. Σαφώς η υπόλοιπη Συντακτική ομάδα, αποτελούμενη από τους δοκιμασμένους και καταξιωμένους Αναπληρωτές Διευθυντές Σύνταξης, τον Αναπληρωτή Καθηγητή κ. Γρ. Βενέτη και τον Επίκουρο Καθηγητή κ. Β. Πετσίνη, καθώς επίσης και τους Βοηθούς Σύνταξης κ.κ. Ηλ. Χρονά και Ε. Καλφαρέτζο, εγγυάται την απρόσκοπτη συνέχεια της εκδοτικής προσπάθειας. Όμως χρειάζεται και η συμβολή των συγγραφέων και των κριτών, του καθενός με την δική του διάθεση και βαρύτητα. Πρέπει όλοι οι συνάδελφοι Στοματικοί και Γναθοπροσωπικοί Χειρουργοί, τόσο από τις Πανεπιστημιακές Κλινικές και τα Τμήματα του ΕΣΥ, όσο και από τις Κλινικές των Ιδιωτικών Θεραπευτηρίων και τα ιδιωτικά ιατρεία να αγκαλιάσουν και να συνεχίσουν να υποστηρίζουν τα «Αρχεία», καταθέτοντας τον μόχθο της καθημερινής χειρουργικής τους προσπάθειας, αλλά και τις κλινικές και ερευνητικές ανησυχίες τους, στην κρίση του περιοδικού. Επίσης οι κριτές που μας τιμούν με την συνεργασία τους μέχρι τώρα, αλλά κι εκείνοι προς τους οποίους θα απευθυνθούμε στο άμεσο μέλλον, θα πρέπει να ανταποκριθούν με την δέουσα υπευθυνότητα και ταχύτητα στην κρίση τους, ώστε η υποβολή οποιασδήποτε εργασίας στα «Αρχεία» να οδηγεί στο καλύτερο δυνατό αποτέλεσμα για όλους, συγγραφείς κι αναγνωστικό κοινό.

Δρ Δρ Αναστάσιος Ι. Μυλωνάς, DMD, PhD, PhD, MD
Στοματικός και Γναθοπροσωπικός Χειρουργός
Διδάκτωρ Οδοντιατρικής
και Ιατρικής Σχολής ΕΚΠΑ
Αναπλ. Διευθυντής ΣΓΠΧ Κλινικής
Θεραπευτηρίου «Metropolitan»

the international oral and maxillofacial surgical community of authors and readers, for the benefit of all the interested of them.

Of course the effort of a single person is not enough to achieve any outcome. Clearly the rest of the Editorial Group, consisting of the tested and renowned Associate Editors, Associate Professor Gr. Venetis, and Assistant Professor V. Petsinis, as well as the Assistant Editors, Drs El. Chronas and E. Kalfaretzos, guarantees the uninterrupted continuity of the publishing effort. And yet the contribution of authors and referees is further needed, each with his own attitude and weight. All the colleagues oral and maxillofacial surgeons, either from the University and the NHS Departments, as well as from the Departments of Private Hospitals and the Private Practices, should embrace and continue to support the "Archives", submitting the labor of their everyday surgical work, as well as their clinical and research concerns, to the judgment of the journal. Also the referees who honor us with their collaboration up to now, as well as those to be approached in the near future, should respond with due responsibility and speed in their judgment, so that the submission of any paper to the "Archives" could lead to the best possible result for everyone, authors and readers.

Dr Dr Anastassios I. Mylonas, DMD, PhD, PhD, MD
Oral and Maxillofacial Surgeon
Assoc. Director,
OMFS Department,
"Metropolitan" Hospital

Η αντιμετώπιση του κρανιογναθοπροσωπικού τραύματος κατά τον Ελληνοϊταλικό πόλεμο 1940-1941

Αναστάσιος Ι. ΜΥΛΩΝΑΣ[1], Έφη ΠΟΥΛΑΚΟΥ-ΡΕΜΠΕΛΑΚΟΥ[2],
Φώτιος Χ. ΤΖΕΡΜΠΟΣ[3], Ευαγγελία Χ. ΠΑΠΑΔΟΠΟΥΛΟΥ[4]

Κλινική Στοματικής και Γναθοπροσωπικής Χειρουργικής Θεραπευτηρίου "METROPOLITAN" (Δ/ντής: Αναπλ. Καθηγητής Φ. Χ. Τζέρμπος), Εργαστήριο Ιστορίας και Φιλοσοφίας της Ιατρικής (Δ/ντρια: Αναπλ. Καθηγήτρια Ε. Πουλάκου-Ρεμπελάκου), Ιατρική Σχολή ΕΚΠΑ, Φαρμακείο "Π. Δ. ΜΑΡΙΝΟΠΟΥΛΟΣ" (Δ/ντρια: Ε. Χ. Παπαδοπούλου)

The management of cranio-maxillofacial trauma during the Greco-Italian war 1940-1941

Anastassios I. MYLONAS, Effie POULAKOU-REBELAKOU,
Fotios Ch. TZERBOS, Evangelia Ch. PAPADOPOULOU

Department of Oral and Maxillofacial Surgery (Head: Assoc. Professor F. Ch. Tzerbos), "METROPOLITAN" Hospital, Department of History and Philosophy of Medicine (Head: Assoc. Professor E. Poulakou-Rebelakou), School of Medicine, National and Kapodistrian University of Athens, "P. D. Marinopoulos" Pharmacy (Head: E. Ch. Papadopoulou)

Ιστορική ανασκόπηση
Historical review

[1]*Δρ Δρ ΣΓΠΧ, Αναπλ. Διευθυντής, Κλινική ΣΓΠΧ Θεραπευτηρίου «METROPOLITAN», Άμισθος επιστημονικός συνεργάτης, Εργαστήριο Ιστορίας και Φιλοσοφίας της Ιατρικής, Ιατρική Σχολή ΕΚΠΑ*
[2]*Αναπλ. Καθηγήτρια, Διευθύντρια Εργαστηρίου Ιστορίας και Φιλοσοφίας της Ιατρικής, Ιατρική Σχολή ΕΚΠΑ*
[3]*Αναπλ. Καθηγητής ΣΓΠΧ Οδοντιατρικής Σχολής ΕΚΠΑ, Διευθυντής, Κλινική ΣΓΠΧ Θεραπευτηρίου «METROPOLITAN»*
[4]*Φαρμακοποιός, Διευθύντρια Φαρμακείου «Π. Δ. ΜΑΡΙΝΟΠΟΥΛΟΣ»*

ΠΕΡΙΛΗΨΗ: *Εισαγωγή.* Κατά τον Ελληνοϊταλικό πόλεμο 1940-1941 οι επιζήσαντες και διακομισθέντες σε διάφορα νοσοκομεία των Αθηνών τραυματίες της γναθοπροσωπικής χώρας ανήλθαν περίπου σε 200.
Υλικό και μέθοδος. Στην παρούσα αναδρομική κλινικοστατιστική μελέτη τραυματολογικού και ιστορικού ενδιαφέροντος, παρουσιάζονται 78 άνδρες, βαρέως ως επί το πλείστον κρανιογναθοπροσωπικοί τραυματίες του Ελληνοϊταλικού πολέμου 1940-1941, που εισήχθησαν και αντιμετωπίσθηκαν στο Γναθοπροσωπικό Τμήμα Τραυματιών Πολέμου (Γ.Τ.Τ.Π.) του Νοσοκομείου «Ερυθρός Σταυρός», κατά το χρονικό διάστημα από 8/11/1940 έως 1/6/1944.
Αποτελέσματα. Οι κρανιογναθοπροσωπικές κακώσεις των 78 τραυματιών αφορούσαν σε 40 κατάγματα μέσου τριτημορίου σκελετού του προσώπου (14 τραυματίες), 111 κατάγματα κάτω τριτημορίου (54 τραυματίες) και 64 συνδυασμένα κατάγματα μέσου (n=40) και κάτω τριτημορίου (n=24) σκελετού του προσώπου (10 τραυματίες). Η θεραπευτική αντιμετώπιση περιελάμβανε κλειστή ανάταξη των καταγμάτων της άνω γνάθου και ανοικτή ανάταξη των καταγμάτων της κάτω γνάθου, τόσο με ενδοστοματική όσο και εξωστοματική προσπέλαση.

ΛΕΞΕΙΣ ΚΛΕΙΔΙΑ: Κρανιογναθοπροσωπικό τραύμα, Ελληνοϊταλικός πόλεμος 1940-1941, Νοσοκομείο «Ερυθρός Σταυρός»

Παρελήφθη: 1/7/2016 - Έγινε δεκτή: 27/7/2016

SUMMARY: *Introduction.* During the Greco-Italian war 1940-1941, the survived patients with cranio-maxillofacial trauma transferred to various hospitals of Athens, reached almost 200 casualties.
Material and methods. In this retrospective clinical and statistical study of traumatological and historical interest, 78 severely injured men are presented, having been in most of the cases severe cranio-maxillofacial casualties of the Greco-Italian war 1940-1941, who were admitted and treated at the Maxillofacial Surgery Department of War Casualties (M.S.D.W.C.) of the "Hellenic Red Cross" Hospital, from November 8, 1940 to June 1, 1944.
Results. The cranio-maxillofacial injuries of the 78 trauma patients included 40 fractures of the middle-third of the facial skeleton (14 patients), 110 fractures of the lower-third (54 patients), and 64 combined fractures of the middle (n=40) and lower-third (n=24) of the facial skeleton (10 patients). The therapeutic management included closed reduction of maxillary fractures and open reduction of mandibular fractures with either intraoral and extraoral approach. Autologous bone grafts from the anterior iliac crest, the tibia, and the 7th rib, were used for the reconstruction of mandibular osseous defects.

KEY WORDS: Cranio-maxillofacial trauma, Greco-Italian war 1940-1941, "Hellenic Red Cross" Hospital

Paper received: 1/7/2016 - Accepted: 27/7/2016

ΕΙΣΑΓΩΓΗ

Τα πολεμικά τραύματα του κρανιογναθοπροσωπικού συστήματος αποτελούν ένα σημαντικό κεφάλαιο της Επείγουσας Χειρουργικής του Πολέμου (Gelbier, 2005), (Hyson και συν., 2008). Οι πόλεμοι επιφέροντας συνήθως μεγάλο αριθμό τραυμάτων, προσέφεραν ανέκαθεν στους χειρουργούς την δυνατότητα να τελειοποιούν τις εφαρμοζόμενες μεθόδους θεραπείας των τραυμάτων, αλλά και να εφευρίσκουν νέες χειρουργικές τεχνικές για την αρτιότερη και άμεση αντιμετώπισή τους, στα προκεχωρημένα νοσοκομεία των διαφόρων μετώπων (Makkas, 1918), (Poswillo, 1977). Ειδικά όσον αφορά την Στοματική και Γναθοπροσωπική Χειρουργική, είναι γνωστό ότι ο Πρώτος Παγκόσμιος Πόλεμος (1914-1918) και η πολύχρονη μάχη των χαρακωμάτων που τον χαρακτήρισε, με τα πολλαπλά τραύματα από πυροβόλα όπλα εκ του συστάδην και τα βλήματα όλμων και τις οβίδες πυροβολικού, αποτέλεσε την αφορμή για να αναδυθεί η ειδικότητα της Στοματικής και Γναθοπροσωπικής Χειρουργικής (Rowe, 1971), (Simpson και David, 2004), (Martis και συν., 2012), (Hussey, 2014). Για πρώτη φορά έγινε κατανοητό ότι τα κατάγματα των γνάθων και οι εκτεταμένες κακώσεις και τα τραύματα του προσώπου, θα μπορούσαν να αντιμετωπισθούν επιτυχώς και να υπερνικηθούν οι δυσχέρειες της θεραπείας τέτοιων τραυμάτων, όταν την θεραπεία τους αναλαμβάνει εγκαίρως "ή χειρουργός με οδοντοστοματολογική ειδίκευση ή πεπειραμένος στοματολόγος (οδοντίατρος)-χειρουργός ή χειρουργός σε συνεργασία με στοματολόγο (οδοντίατρο)", όπως αναφέρεται χαρακτηριστικά σε τραυματολογικά άρθρα και συγγράμματα της εποχής και μετέπειτα (Kazanjian, 1927), (Ivy και Curtis, 1938), (Warwick και Fickling, 1940), (Thoma, 1944), (Mavrogordatos και Louridis, 1945), (Ward, 1966), (Poswillo, 1977).

Στην Ελλάδα κατά την αρχή του Ελληνοϊταλικού πολέμου 1940-1941, ο στοματολόγος-χειρουργός Θεμιστοκλής Μαυρογορδάτος (Εικ. 1), μετέπειτα Καθηγητής της Οδοντογναθικής Χειρουργικής και Ακτινοδιαγνωστικής, αρχικά του Οδοντιατρικού Σχολείου της Ιατρικής Σχολής και στην συνέχεια του Οδοντιατρικού Τμήματος της Ιατρικής Σχολής του Εθνικού και Καποδιστριακού Πανεπιστημίου Αθηνών (1955-1963), ο οποίος υπήρξε επίσης και ο πρώτος Πρόεδρος της Ελληνικής Εταιρείας Χειρουργικής Στόματος (1959-1972), έχοντας ειδικευθεί στην Αμερική στην Γναθοχειρουργική και την Προσθετική, προσφέρθηκε να αναλάβει την θεραπεία γναθοπροσωπικών τραυματιών στο Νοσοκομείο «Ερυθρός Σταυρός» (Εικ. 2). Μαζί με τον συνεργάτη του Ορέστη Λουρίδη (Εικ. 3), οδοντίατρο, μετέπειτα Καθηγητή της Στοματολογίας του Οδοντιατρικού Τμήματος της Ιατρικής Σχολής του Εθνικού και Καποδιστριακού Πανεπιστημίου Αθηνών (1956-1972), δημιούργησαν το Γναθοπροσωπικό Τμήμα Τραυματιών Πολέμου (Γ.Τ.Τ.Π.), με την αμέριστη υποστήριξη του Διευθυντή της Χειρουργικής Κλινικής του Νοσοκομείου «Ερυθρός Σταυρός» Μαθιού Μακκά (1879-1965), κορυφαίου χειρουργού αναγνωρι-

INTRODUCTION

War injuries of the cranio-maxillofacial system constitute an important chapter of Emergency War Surgery (Gelbier, 2005), (Hyson et al., 2008). Wars usually resulting in a large number of wounds, always provided surgeons the opportunity to perfect the applied methods of wounds treatment, as well as to develop new surgical techniques for their complete and immediate treatment, at the advanced hospitals in the different fronts (Makkas, 1918), (Poswillo, 1977). In particular, concerning Oral and Maxillofacial Surgery, it is known that World War I (1914-1918) and the long battle of the trenches that featured the conflict, with the many injuries caused by firearms from the close quarters, and by mortar shells and artillery shells, gave rise to the emergence of the specialty of Oral and Maxillofacial Surgery (Rowe, 1971), (Simpson and David, 2004), (Martis et al., 2012), (Hussey, 2014). It was understood for the first time that jaw fractures and the extended injuries and wounds of the face, could be treated successfully and overcome the difficulties of treating such injuries, as long as their treatment is undertaken on time by "a surgeon with odontostomatological specialization, or experienced stomatologist (dentist)-surgeon or surgeon in collaboration with a stomatologist (dentist)", as it is reported characteristically in traumatological articles and text-books of that time and later on (Kazanjian, 1927), (Ivy and Curtis, 1938), (Warwick and Fickling, 1940), (Thoma, 1944), (Mavrogordatos and Louridis, 1945), (Ward, 1966), (Poswillo, 1977).

In Greece at the beginning of the Greco-Italian war 1940-1941, the stomatologist-surgeon Themistocles Mavrogordatos (Fig. 1), later on becoming Professor of Oral Surgery and Radiodiagnostics, first of the Medical Faculty's Dental School and then of the Medical Faculty's Dental Department of the National and Kapodistrian University of Athens (1955-1963), who was also the first President of the Hellenic Association for Oral Surgery (1959-1972), having got his training in Oral Surgery and Prosthodontics in America, offered to take over the treatment of maxillofacial injured persons at the "Hellenic Red Cross" Hospital (Fig. 2). Along with his collaborator Orestis Louridis (Fig. 3), a dental surgeon, then Professor of Oral Medicine of the Medical Faculty's Dental Department of the National and Kapodistrian University of Athens (1956-1972), they established the Maxillofacial Surgery Department of



Εικ. 1. Ο στοματολόγος-χειρουργός Θεμιστοκλής Μαυρογορδάτος, μετέπειτα Καθηγητής της Οδοντογναθικής Χειρουργικής και Ακτινοδιαγνωστικής, αρχικά του Οδοντιατρικού Σχολείου της Ιατρικής Σχολής και στην συνέχεια του Οδοντιατρικού Τμήματος της Ιατρικής Σχολής του Εθνικού και Καποδιστριακού Πανεπιστημίου Αθηνών (1955-1963), πρώτος Πρόεδρος της Ελληνικής Εταιρείας Χειρουργικής Στόματος (1959-1972).

Fig. 1. The stomatologist-surgeon Dr Themistocles Mavrogordatos, later on Professor of Oral Surgery and Radiodiagnostics, first of the Medical Faculty's Dental School and then of the Medical Faculty's Dental Department of the National and Kapodistrian University of Athens (1955-1963), first President of the Hellenic Association for Oral Surgery (1959-1972).

Εικ. 2. Άποψη του Νοσοκομείου «Ερυθρός Σταυρός» κατά την περίοδο 1940-1941.
Fig. 2. View of the "Hellenic Red Cross" Hospital, around 1940-1941.

Εικ. 3. Ο οδοντίατρος Ορέστης Λουρίδης, μετέπειτα Καθηγητής της Στοματολογίας του Οδοντιατρικού Τμήματος της Ιατρικής Σχολής του Εθνικού και Καποδιστριακού Πανεπιστημίου Αθηνών (1956-1972).
Fig. 3. Dr Orestis Louridis, a dental surgeon, then Professor of Oral Medicine of the Medical Faculty's Dental Department of the National and Kapodistrian University of Athens (1956-1972).



Εικ. 4. Ο κορυφαίος χειρουργός Μαθιός Μακκάς (1879-1965), Διευθυντής της Χειρουργικής Κλινικής του Νοσοκομείου «Ερυθρός Σταυρός».
Fig. 4. The top surgeon Dr Mathios Makkas (1879-1965), Director of the "Hellenic Red Cross" Hospital Department of Surgery.

Εικ. 5. Μερικοί από τους γναθοπροσωπικούς τραυματίες του Ελληνο-ιταλικού πολέμου 1940-1941, κατά τη νοσηλεία τους στο Γ.Τ.Τ.Π. του Νοσοκομείου «Ερυθρός Σταυρός».
Fig. 5. Some of the maxillofacial casualties of the Greco-Italian war 1940-1941, during their hospitalization at the Maxillofacial Surgery Department of War Casualties of the "Hellenic Red Cross" Hospital.

σμένου απ' όλο τον ευρωπαϊκό ιατρικό κόσμο (Εικ. 4). Στο μικρό αυτό γναθοπροσωπικό χειρουργικό κέντρο, οι Θ. Μαυρογορδάτος και Ο. Λουρίδης εργάστηκαν για αρκετά χρόνια, θεραπεύοντας πολεμικά τραύματα των γνάθων. Δυστυχώς οι γναθοπροσωπικοί τραυματίες μεταφερόντουσαν στο Γ. Τ. Τ. Π. πολύ αργά, μετά παρέλευση πολλών συνήθως εβδομάδων από τον τραυματισμό τους, με αποτέλεσμα και τα κατεαγότα τμήματα των οστών να έχουν αρχίσει να πωρώνονται σε έκτοπη θέση και οι συρρικνωτικές ουλές να δυσχεραίνουν τις πλαστικές επανορθωτικές επεμβάσεις. Παρά ταύτα τα αποτελέσματα κατά κοινή ομολογία ήσαν πολύ ικανοποιητικά. Κατά τον Ελληνοϊταλικό πόλεμο 1940-1941 οι επιζήσαντες και διακομισθέντες σε διάφορα νοσοκομεία των Αθηνών τραυματίες της γναθοπροσωπικής χώρας ανήλθαν περίπου σε 200 (Εικ. 5). Σκοπός της παρούσας εργασίας είναι η παρουσίαση της αντιμετώπισης του κρανιογναθοπροσωπικού τραύματος κατά τον Ελληνοϊταλικό πόλεμο 1940-1941.

ΥΛΙΚΟ ΚΑΙ ΜΕΘΟΔΟΣ

Στην παρούσα αναδρομική κλινικοστατιστική μελέτη τραυματολογικού και ιστορικού ενδιαφέροντος, παρουσιάζονται 78 άνδρες, βαρέως ως επί το πλείστον κρανιογναθοπροσωπικοί τραυματίες του Ελληνοϊταλικού πολέμου 1940-1941, που εισήχθησαν και αντιμετωπίσθηκαν στο Γναθοπροσωπικό Τμήμα Τραυματιών Πολέμου (Γ.Τ.Τ.Π.) του Νοσοκομείου «Ερυθρός Σταυρός», κατά το χρονικό διάστημα από 8/11/1940 έως 1/6/1944, όπως περιγράφονται εκτενώς στο βιβλίο "Γναθοπροσωπική του Πολέμου" των Θ. Ι. Μαυρογορδάτου και Ορ. Α. Λουρίδη, Αθήναι 1945 (Mavrogordatos και Louridis, 1945) (Εικ.

War Casualties (M.S.D.W.C.), with the full support of the Director of the "Hellenic Red Cross" Hospital Department of Surgery Mathios Makkas (1879-1965), a top surgeon recognized by the whole European medical world (Fig. 4). In this small maxillofacial surgical center, Th. Mavrogordatos and O. Louridis worked for many years, treating war injuries of the jaws. Unfortunately maxillofacial casualties were transferred to the M.S.D.W.C. very late, usually several weeks after their injury, having as a result the union in ectopic position of the fractured bony parts, and the complication of the plastic and reconstructive operations by the shrinking scars. Nevertheless the results were admittedly very satisfactory.
During the Greco-Italian war in 1940-1941, the survived patients with maxillofacial trauma, who were transferred to various hospitals of Athens, reached almost 200 casualties (Fig. 5). The aim of this study is to present the management of cranio-maxillofacial trauma during the Greco-Italian war 1940-1941.

MATERIAL AND METHOD

In this retrospective clinical and statistical study of traumatological and historical interest, 78 severely injured men are presented, having been in most of the cases severe cranio-maxillofacial casualties of the Greco-Italian war in 1940-1941. These craniomaxillofacial trauma patients were admitted and treated at the Maxillofacial Surgery Department of War Casualties (M.S.D.W.C.) of the "Hellenic Red Cross" Hospital, from November 8, 1940 to June 1, 1944, as they are described in detail in the book "Maxillofacial War Surgery", edited by Th. I. Mavrogordatos and Or. A. Louridis, in 1945, in Athens, Greece

6). Οι κρανιογναθοπροσωπικές κακώσεις των 78 τραυματιών αφορούσαν σε 40 κατάγματα μέσου τριτημορίου σκελετού του προσώπου (14 τραυματίες) (Εικ. 7), 111 κατάγματα κάτω τριτημορίου σκελετού του προσώπου (54 τραυματίες) (Εικ. 8) και 64 συνδυασμένα κατάγματα μέσου (n=40) και κάτω τριτημορίου (n=24) σκελετού του προσώπου (10 τραυματίες) (Εικ. 9). Η ηλικία των ασθενών διακυμάνθηκε μεταξύ 21 έως 50 ετών, με μέσο όρο τα 27,73 έτη, ενώ οι αιτιολογικοί παράγοντες των κρανιογναθοπροσωπικών κακώσεων και οι εξ αυτών τραυματίες, απεικονίζονται στον Πίνακα 1. Στον Πίνακα 2 απεικονίζεται η κατανομή των 40 καταγμάτων του μέσου τριτημορίου του σκελετού του προσώπου στους 14 τραυματίες. Ειδικότερα αναδεικνύεται η ταξινόμησή τους σε μερικά κατάγματα της φατνιακής απόφυσης, του ζυγωματικού οστού και της υπερώιας απόφυσης της άνω γνάθου, καθώς επίσης και σε εκτεταμένα και ολικά κατάγματα της άνω γνάθου, όπως το οριζόντιο κατά Guerin (Le Fort I κάταγμα), η κρανιοπροσωπική διάζευξη (Le Fort III κάταγμα) και η μεσογνάθια διάζευξη, τέλος δε και σε κατάγματα με απώλεια ουσίας του σώματος της άνω γνάθου, της υπερώας, της φατνιακής απόφυσης, καθώς επίσης και συνοδευόμενα από διάτρηση του ιγμορείου (Εικ. 10 & 11). Η ταξινόμηση αυτή απεικονίζεται χαρακτηριστικά και στο ιστόγραμμα του Σχήματος 1. Η κατανομή των 111 καταγμάτων του κάτω τριτημορίου του

Εικ. 6. Το εξώφυλλο του βιβλίου «Γναθοπροσωπική του Πολέμου» των Θ. Ι. Μαυρογορδάτου και Ορ. Α. Λουρίδη, Αθήναι 1945.
Fig. 6. The front page of the book "Maxillofacial War Surgery", edited by Th. I. Mavrogordatos and Or. A. Louridis, in 1945, in Athens, Greece.



Εικ. 7. Εκτεταμένο τραύμα της δεξιάς βυκανητικής χώρας με απώλεια ουσίας (ιστών), εκτεινόμενη από τη σύστοιχη στοματική γωνία μέχρι 0,5 εκ. από το φύμα του φίλτρου.
Fig. 7. Extensive trauma of the right cheek region with loss of substance (tissues), extending from the corresponding commissure to 0.5 cm from the cupid's bow.

Εικ. 8. Οριζόντιο τραύμα στο κάτω χείλος της αριστερής παρωτιδομασητήριας χώρας, όπου φαίνεται η αποκάλυψη του οστού της κάτω γνάθου.
Fig. 8. Horizontal trauma at the lower edge of the left parotidomasseteric region, where the exposure of the mandibular bone is shown.

(Fig. 6). The craniomaxillofacial injuries of the 78 trauma patients included 40 fractures of the middle-third of the facial skeleton (14 patients) (Fig. 7), 111 fractures of the lower-third of the facial skeleton (54 patients) (Fig. 8), and 64 combined fractures of the middle (n=40) and lower-

Εικ. 9. Βαθιές γραμμοειδείς ουλές με αστεροειδή διάταξη στην αριστερή υποκόγχια και βυκανητική χώρα. Εκστροφή της σύστοιχης στοματικής γωνίας και απώλεια ουσίας (ιστών) αυτής, με συνοδό εξοίδηση της αριστερής παρειάς.
Fig. 9. Deep linear scars with asteroid distribution at the left infraorbital and cheek region. Eversion of the corresponding commissure and loss of its substance (tissues), with accompanying swelling of the left cheek.

Πίνακας 1
Αιτιολογικοί παράγοντες των κρανιογναθοπροσωπικών κακώσεων και οι εξ αυτών τραυματίες.

Αιτιολογικός παράγοντας	n τραυματιών
Θραύσματα βλήματος όλμου	24
Θραύσματα βλήματος πυροβόλου	3
Θραύσματα οβίδας	4
Θραύσματα χειροβομβίδας	3
Σφαίρα πολυβόλου/πυροβόλου	18
Σφαίρα τυφεκίου	1
Σφαίρα περιστρόφου	1
Βλήμα άγνωστης προέλευσης	1
Βλήματα/Θραύσματα βόμβας αεροπλάνου	10
Πτώση (από σκάλα, σε χαράδρα, κ.λπ.)	6
Τροχαία ατυχήματα (ανατροπή αυτοκινήτου, παράσυρση από μοτοσυκλέτα)	2
Λάκτισμα (ημιόνου, κ.λπ.)	2
Γρονθοκοπήματα	1
Ισχυρές πλήξεις με αμβλύ όργανο	1
Καταπλάκωση (κατά την εκφόρτωση πλοίου από ελαστικά αυτοκινήτων)	1
Σύνολο	78

Table 1
Etiological factors of craniomaxillofacial injuries and the corresponding number of injured persons.

Etiological factor	n of injured persons
Mortar missile fragments	24
Gun missile fragments	3
Shell fragments	4
Grenade fragments	3
Machine-gun/fire-arm bullet	18
Rifle bullet	1
Revolver bullet	1
Missile of unknown origin	1
Missiles/Fragments of aircraft bomb	10
Fall (from ladder, in a ravine, etc.)	6
Motor vehicle crashes (overturning of a car, hit by a motorcycle)	2
Kick (by a mule, etc.)	2
Fisting	1
Severe beats with a blunt instrument	1
Crush (by tyres during the unloading of a ship)	1
Total	78

Πίνακας 2/Table 2

Κατανομή των 40 καταγμάτων του μέσου τριτημορίου του σκελετού του προσώπου στους 14 τραυματίες.

Distribution of 40 fractures of the middle-third of the facial skeleton in 14 injured patients.

ΚΑΤΑΓΜΑΤΑ ΤΗΣ ΑΝΩ ΓΝΑΘΟΥ											
ΑΥΞΩΝ ΑΡΙΘΜΟΣ		ΤΡΑΥΜΑΤΙΑΙ	ΜΕΡΙΚΑ			ΕΚΤΕΤΑΜΕΝΑ ΚΑΙ ΟΛΙΚΑ			ΜΕΤ' ΑΠΩΛΕΙΑΣ ΟΥΣΙΑΣ			
Καταγματιῶν τῆς κάτω ἢ τῆς ἄνω γνάθου	Καταγματιῶν		Φατνιακῆς ἀποφύσεως	Ζυγωματικοῦ ὀστοῦ	Ὑπερῳίου ἀποφύσεως	Ὁριζόντιον Guérin	Κρανιοπροσωπ. διάζευξ.	Μεσογνάθ. διάζευξις	Σώματος	Ὑπερῴας	Φατνιακῆς ἀποφύσεως	Διάτρησις ἰγμορείου
55	1	Ἀλεξανδρῆς Χρ.	−	−	−	+	−	−	−	−	−	−
56	2	Ἀσλανίδης Β.	+	−	+	−	−	+	−	+	+	+
57	3	Βασιλόπουλος Χ.	+	−	−	−	−	−	−	−	−	−
58	4	Βούλγαρης Κ.	−	+	−	−	−	−	−	−	−	−
59	5	Καροῦσος Χρ.	+	−	−	−	−	−	+	+	+	+
60	6	Κοσιδώνης Θ.	+	−	−	−	−	−	−	−	+	−
61	7	Κουβατζῆς Ἐμμ.	+	...	+	−	−	+	−	−	−	+
62	8	Κουταντᾶς Στ.	+	+	−	−	−	−	−	−	+	−
63	9	Οἰκονόμου Ἰ.	+	−	+	−	+	+	−	−	−	−
64	10	Παπαηλιοῦ Ἠλ.	−	−	−	+	−	−	−	+	−	−
65	11	Ποζίδης Β.	+	−	−	−	−	−	−	−	+	−
66	12	Σπανουδάκης Στ.	+	−	−	−	−	−	−	−	+	−
67	13	Στεργίου Κ.	−	+	−	−	−	−	−	−	−	−
68	14	Χαλκιᾶς Χρ.	+	−	+	+	−	+	−	+	+	−
Ἐπὶ 78 καταγματιῶν πολέμου, 54 τῆς κάτω καὶ 14 τῆς ἄνω γνάθου, ἐξ ὧν :			10	3	4	3	1	4	1	4	7	3

Εικ. 12. Ακτινογραφική απεικόνιση άκρως συντριπτικού κατάγματος του σώματος, της γωνίας και του κλάδου της κάτω γνάθου αριστερά, με τα κατεαγότα τμήματα αφιστάμενα μεταξύ τους και με πολλά θραύσματα βλημάτων ενσφηνωμένα στους πέριξ ιστούς.

Fig. 12. Radiografic depiction of a severely comminuted fracture of the body, the angle, and the ramus of the left mandible, with the fractured parts departing each other, and with many missile fragments embedded in the surrounding tissues.

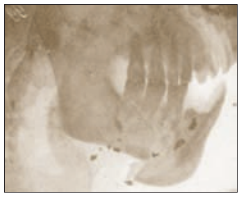

Εικ. 13. Ακτινογράφημα που πιστοποιεί την μέγιστη κατάσπαση του κατεαγότος μέσου βασικού τμήματος του σώματος της κάτω γνάθου, λόγω της ενέργειας των άνωθεν του υοειδούς οστού μυών, καθώς επίσης και την συγκράτηση σε κανονική σύγκλειση των οπισθίων κατεαγότων τμημάτων, απόρροια της ενέργειας των μασητηρίων μυών.

Fig. 13. Radiograph proving the maximum depression of the fractured middle basic part of the body of the mandible, due to the action of the suprahyoid muscles, as well as the retention in normal occlusion of the posterior fractured parts, due to the action of the masseters muscles.

Εικ. 10. Ακτινογραφική εικόνα οριζοντίου κατάγματος Guérin (Le Fort I) της άνω γνάθου.

Fig. 10. Radiographic image of a horizontal Guérin (Le Fort I) maxillary fracture.

Εικ. 11. Διπλό ολικό, οριζόντιο και κάθετο, κάταγμα της άνω γνάθου, συνοδευόμενο από πρόπτωση του αριστερού κατεαγότος ημιμορίου αυτής.

Fig. 11. Double complete, horizontal and vertical, maxillary fracture, accompanied by protrusion of its left fractured half.

σκελετού του προσώπου στους 54 τραυματίες φαίνεται στον Πίνακα 3, όπου ταξινομούνται σε μερικά κατάγματα της φατνιακής, της κορωνοειδούς και της κονδυλοειδούς απόφυσης της κάτω γνάθου, σε ολικά κατάγματα (απλά και διπλά) του σώματος, του κλάδου και της γωνίας της κάτω γνάθου, σε συντριπτικά και επιπεπλεγμένα κατάγματα του σώματος, του κλάδου και της γωνίας της κάτω γνάθου, καθώς επίσης και σε κατάγματα με απώλεια ουσίας του σώματος, της φατνιακής απόφυσης, του κλάδου και της γωνίας της κάτω γνάθου (Εικ. 12 & 13). Στο Σχήμα

Εικ. 14. Οριζόντιο κάταγμα της άνω γνάθου (Le Fort I) με απώλεια ουσίας (ιστών). Ευμέγεθες βλήμα σχήματος ανωμάλου τετραπλεύρου ενσφηνωμένο εντός του δεξιού μετωπιαίου κόλπου.

Fig. 14. Horizontal fracture of the maxilla (Le Fort I) with loss of substance (tissues). Sizable missile of a rough quadrilateral shape embedded inside the right frontal sinus.

Σχήμα 1

Σχηματική απεικόνιση της κατανομής κατά ταξινόμηση των 40 καταγμάτων του μέσου τριτημορίου του σκελετού του προσώπου στους 14 τραυματίες.

Histogram 1

Schematic depiction of the classification of 40 fractures of the middle-third of the facial skeleton in 14 injured patients.



Σχήμα 2

Σχηματική απεικόνιση της κατανομής κατά ταξινόμηση των 111 καταγμάτων του κάτω τριτημορίου του σκελετού του προσώπου στους 54 τραυματίες.

Histogram 2

Schematic depiction of the classification of 111 fractures of the lower-third of the facial skeleton in 54 injured patients.

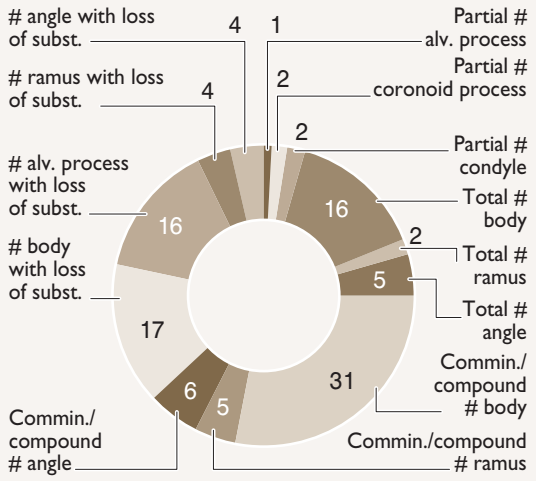

Πίνακας 3/Table 3

Κατανομή των 111 καταγμάτων του κάτω τριτημορίου του σκελετού του προσώπου στους 54 τραυματίες.

Distribution of 111 fractures of the lower-third of the facial skeleton in 54 injured patients.

ΚΑΤΑΓΜΑΤΑ ΤΗΣ ΚΑΤΩ ΓΝΑΘΟΥ

Αύξων αριθμός	ΤΡΑΥΜΑΤΙΑΙ	ΜΕΡΙΚΑ			ΟΛΙΚΑ						ΣΥΝΤΡΙΠΤΙΚΑ ΚΑΙ ΕΠΙΠΕΠΛΕΓΜΕΝΑ			ΜΕΤ' ΑΠΩΛΕΙΑΣ ΟΥΣΙΑΣ			
		Φατνιακής αποφύσεως	Κορωνοειδούς αποφύσεως	Κονδυλοειδούς αποφύσεως	Σώματος		Κλάδου		Γωνίας		Σώματος	Κλάδου	Γωνίας	Σώματος	Φατνιακής αποφύσεως	Κλάδου	Γωνίας
					Ἁπλοῦν	Διπλοῦν	Ἁπλοῦν	Διπλοῦν	Ἁπλοῦν	Διπλοῦν							
1	Ἀζακᾶς Ἀλ.	—	—	—	—	—	—	—	—	—	+	—	—	—	—	—	—
2	Ἀθανασίου Ρ.	—	—	—	—	—	—	—	—	—	+	—	—	—	—	—	—
3	Ἀϊρατζίδης Φ.	—	—	+	+	—	—	—	—	—	—	—	—	—	—	—	—
4	Ἀντωνίου Θ.	—	—	—	—	+	—	—	—	—	—	—	—	+	—	—	—
5	Ἀντωνίου Ἰ.	—	—	—	—	—	—	—	—	—	+	—	—	—	—	—	—
6	Ἀξαρλῆς Δ.	—	—	—	—	—	—	—	—	—	+	—	—	—	—	—	—
7	Γιαννέλος Κ.	—	—	—	+	—	—	—	+	—	—	—	—	—	—	—	—
8	Γιώτης Μ.	—	—	—	—	+	—	—	—	—	—	—	—	—	—	—	—
9	Γκιολέκας Θ.	—	—	—	—	+	—	—	—	—	+	—	—	—	—	—	—
10	Γροβαρίτης Κ.	—	—	—	—	—	—	—	—	+	—	—	—	—	—	—	—
11	Δημητρακόπουλος Χ.	+	—	—	—	—	—	—	—	—	—	—	—	—	+	—	—
12	Δήμου Δ.	—	—	—	+	—	—	—	—	—	—	—	—	—	—	—	—
13	Διονυσόπουλος Δ.	—	—	—	—	—	—	—	—	—	+	—	—	—	—	—	—
14	Καλοκύρης Ἰ.	—	—	—	+	—	—	—	—	—	—	—	—	—	—	—	—
15	Καπετανόπουλος Κ.	—	—	—	—	—	—	—	—	—	—	—	—	+	—	—	—
16	Καραγιαννόπουλος Ν.	—	+	—	—	—	—	—	—	—	—	—	+	—	—	—	+
17	Κελάρης Β.	—	—	—	—	—	—	—	—	—	+	—	—	+	+	—	—
18	Κοτρῶτσος Π.	—	—	—	—	—	—	—	—	—	+	—	—	—	+	—	—
19	Κοτσώρης Γ.	—	—	—	—	—	—	—	—	—	+	—	—	—	—	—	—
20	Κούζογλου Θ.	—	—	—	—	—	—	—	—	—	—	+	+	—	—	+	+
21	Κουτεντάκης Β.	—	—	—	—	—	—	—	—	—	+	—	—	—	—	—	—
22	Κρεμμύδας Δ.	—	—	—	—	—	—	—	—	—	+	—	—	—	—	—	—
23	Κυριάζῆς Κ.	—	—	—	—	—	—	—	—	—	+	—	—	—	—	—	—
24	Κωνσταντίνου Ἀ.	—	—	—	—	—	—	—	—	—	+	+	+	—	—	—	—
25	Λαζαρίδης Ε.	—	—	—	+	—	—	—	—	—	—	—	—	—	—	—	—
26	Λαμπρόπουλος Δ.	—	—	—	—	—	—	—	—	—	+	—	—	+	+	—	—
27	Λεχουρίτης Χρ.	—	—	—	+	—	—	—	—	—	—	—	—	—	—	—	—
28	Μαγνήσαλης Ε.	—	—	—	—	—	—	—	—	—	+	—	—	+	+	—	—
29	Μανιάτης Κ.	—	—	—	—	—	—	—	—	—	+	—	—	+	+	—	—
39	Μερτζάνης Ἀ.	—	—	—	—	—	—	—	—	—	+	—	—	—	—	—	—
31	Μήτεργας Σ.	—	—	—	—	—	—	—	—	—	+	—	—	+	+	—	—
32	Μοσχούδης Ἀλ.	—	—	—	—	—	—	—	—	—	+	+	—	+	+	+	—
33	Μπανίρας Ἀστ.	—	—	+	+	—	—	—	—	—	—	—	—	—	—	—	—
34	Μπάρκας Ἀθ.	—	—	—	—	—	—	—	—	—	+	—	—	+	—	—	—
35	Νικολιδάκης Δ.	—	+	—	+	—	—	—	+	—	—	—	—	+	+	—	+
36	Παλουκίδης Μ.	—	—	—	+	—	—	—	—	—	—	—	—	—	—	—	—
37	Πανταζῆς Δ.	—	—	—	—	—	—	—	+	—	—	—	—	—	—	—	—
38	Παπάζογλου Ἀργ.	—	—	—	—	—	—	—	—	—	—	—	+	—	—	—	—
39	Πέπας Ἰ.	—	—	—	+	—	—	—	—	—	+	—	—	—	—	—	—
40	Πολυταρίδης Γ.	—	—	—	+	—	—	+	—	—	—	—	—	—	—	—	—
41	Ράλλης Γ.	—	—	—	—	—	—	—	—	—	+	—	—	+	+	—	—
42	Σάββας Π.	—	—	—	—	—	—	—	—	—	+	—	—	+	—	—	—
43	Σακκᾶς Ἰ.	—	—	—	+	—	—	—	—	—	—	—	—	—	—	—	—
44	Σταυρίδης Ἰ.	—	—	—	—	—	+	—	—	—	—	—	—	—	—	—	—
45	Στρίγγος Εὔστρ.	—	—	—	—	—	—	—	—	—	+	—	—	+	+	—	—
46	Συμφαλιάδης Ν.	—	—	—	+	—	—	—	—	—	+	—	—	—	—	—	—
47	Τζαδήμας Ἰ.	—	—	—	—	—	—	—	—	—	+	—	—	+	—	—	—
48	Τολίτσης Κ.	—	—	—	—	—	—	—	—	—	+	+	+	+	+	+	+
49	Τσαρούχης Ἠλ.	—	—	—	—	—	—	—	—	—	+	—	—	—	—	—	—
50	Τσιρικᾶς Κ.	—	—	—	—	—	—	—	—	—	+	—	—	—	—	—	—
51	Τσίφτης Β.	—	—	—	—	—	—	—	—	—	+	—	—	—	+	—	—
52	Χαρατσάρης Σ.	—	—	—	—	—	—	—	+	—	—	—	—	—	+	—	—
53	Νικολάου Ἀνθ.	—	—	—	—	—	—	—	—	—	+	—	—	+	+	—	—
54	Σαρανταένας Κ.	—	—	—	—	—	—	—	—	—	+	+	+	+	+	+	—
	Ἐπὶ 54 τραυματιῶν	1	2	2	13	3	1	1	4	1	31	5	6	17	16	4	4

2 απεικονίζεται σε μορφή ιστογράμματος η ταξινόμηση των καταγμάτων της κάτω γνάθου.

Τέλος 10 τραυματίες παρουσίασαν 64 συνδυασμένα κατάγματα μέσου και κάτω τριτημορίου του σκελετού του προσώπου, συγκεκριμένα 40 κατάγματα μέσου τριτημορίου και 24 κατάγματα κάτω τριτημορίου του σκελετού του προσώπου (Εικ. 14 & 15), όπως απεικονίζονται στον Πίνακα 4, με το σύστημα επιμέρους ταξινόμησης που ακολουθήθηκε για τα κατάγματα της άνω και της κάτω γνάθου, που επίσης εμφανίζεται με μορφή ιστογράμματος στο Σχήμα 3.

third (n=24) of the facial skeleton (10 patients) (Fig. 9). The age of the patients ranged between 21 and 50 years, with a mean of 27.73 years of age, whereas the etiologic factors of the craniomaxillofacial injuries and the corresponding casualties, are displayed in Table 1. In Table 2 the distribution of the 40 fractures of the middle-third of the facial skeleton in 14 casualties is displayed. In particular it is shown their classification in partial fractures of the alveolar process, the zygomatic bone, and the palatal process of the maxilla, as well as in extended and total maxillary fractures, like the horizontal fracture according

Πίνακας 4/Table 4
Κατανομή των 64 συνδυασμένων καταγμάτων μέσου και κάτω τριτημορίου του σκελετού του προσώπου, συγκεκριμένα 40 καταγμάτων μέσου τριτημορίου και 24 καταγμάτων κάτω τριτημορίου του σκελετού του προσώπου, σε 10 τραυματίες.
Distribution of 64 combined fractures of the middle and lower-third of the facial skeleton [40 fractures of the middle-third and 24 fractures of the lower-third of the facial skeleton], in 10 injured patients.

ΚΑΤΑΓΜΑΤΑ ΤΗΣ ΑΝΩ ΚΑΙ ΚΑΤΩ ΓΝΑΘΟΥ

ΑΥΞΩΝ ΑΡΙΘΜΟΣ: Καταγματιῶν πολέμου ἐν γένει	ΑΥΞΩΝ ΑΡΙΘΜΟΣ: Καταγματιῶν τῆς ἄνω καὶ κάτω γνάθου	ΤΡΑΥΜΑΤΙΑΙ	ΚΑΤΑΓΜΑΤΑ ΤΗΣ ΑΝΩ ΓΝΑΘΟΥ: ΜΕΡΙΚΑ: Φατνιακῆς ἀποφύσεως	ΜΕΡΙΚΑ: Ζυγωματικοῦ ὀστοῦ	ΜΕΡΙΚΑ: Ὑπερῴου ἀποφύσεως	ΕΚΤΕΤΑΜΕΝΑ ΚΑΙ ΟΛΙΚΑ: Ὁριζόντιον Guérin	ΕΚΤΕΤΑΜΕΝΑ ΚΑΙ ΟΛΙΚΑ: Κρανιοπροσωπικὴ διάζευξις	ΕΚΤΕΤΑΜΕΝΑ ΚΑΙ ΟΛΙΚΑ: Μεσογνάθιος διάζευξις	ΜΕΤ' ΑΠΩΛΕΙΑΣ ΟΥΣΙΑΣ: Σώματος	ΜΕΤ' ΑΠΩΛΕΙΑΣ ΟΥΣΙΑΣ: Ὑπερῴας	ΜΕΤ' ΑΠΩΛΕΙΑΣ ΟΥΣΙΑΣ: Φατνιακῆς ἀποφύσεως	ΜΕΤ' ΑΠΩΛΕΙΑΣ ΟΥΣΙΑΣ: Διάτρησις ἰγμορείου	ΚΑΤΑΓΜΑΤΑ ΤΗΣ ΚΑΤΩ ΓΝΑΘΟΥ: ΜΕΡΙΚΑ: Φατνιακῆς ἀποφύσεως	ΜΕΡΙΚΑ: Κορωνοειδοῦς ἀποφύσεως	ΜΕΡΙΚΑ: Κονδυλοειδοῦς ἀποφύσεως	ΟΛΙΚΑ: Σώματος: Ἁπλοῦν	ΟΛΙΚΑ: Σώματος: Διπλοῦν	ΟΛΙΚΑ: Κλάδου: Ἁπλοῦν	ΟΛΙΚΑ: Κλάδου: Διπλοῦν	ΟΛΙΚΑ: Γωνίας: Ἁπλοῦν	ΟΛΙΚΑ: Γωνίας: Διπλοῦν	ΣΥΝΤΡΙΠΤΙΚΑ ΚΑΙ ΕΠΙΠΕΠΛΕΓΜΕΝΑ: Σώματος	ΣΥΝΤΡΙΠΤΙΚΑ ΚΑΙ ΕΠΙΠΕΠΛΕΓΜΕΝΑ: Κλάδου	ΣΥΝΤΡΙΠΤΙΚΑ ΚΑΙ ΕΠΙΠΕΠΛΕΓΜΕΝΑ: Γωνίας	ΜΕΤ' ΑΠΩΛΕΙΑΣ ΟΥΣΙΑΣ: Σώματος	ΜΕΤ' ΑΠΩΛΕΙΑΣ ΟΥΣΙΑΣ: Φατνιακῆς ἀποφύσεως	ΜΕΤ' ΑΠΩΛΕΙΑΣ ΟΥΣΙΑΣ: Κλάδου	ΜΕΤ' ΑΠΩΛΕΙΑΣ ΟΥΣΙΑΣ: Γωνίας
69	1	Γκίκας Κ.	+	—	—	+	—	+	—	—	—	—	—	—	—	—	—	—	+	—	—	—	—	—	—	—	—	—
70	2	Δοῦδος Δ.	—	+	—	—	—	—	—	—	—	—	-	+	+	—	—	—	—	—	—	+	—	—	—	—	—	—
71	3	Εὐφραιμίδης Γ.	—	—	+	+	—	—	—	+	—	—	—	—	—	+	—	—	—	—	—	—	—	—	—	—	—	—
72	4	Κούρτης Ν.	+	—	—	+	—	—	—	—	+	—	—	—	—	—	—	—	—	—	—	+	+	+	—	—	—	—
73	5	Λυμπέρης Α.	+	—	-	—	—	—	—	—	+	+	+	—	—	—	—	—	—	—	—	+	—	+	+	+	+	+
74	6	Πετούσης Π.	+	—	+	+	—	—	+	+	+	+	+	—	—	—	—	—	—	—	—	+	—	—	+	+	—	—
75	7	Τερζάκης Στ.	+	—	—	—	—	—	—	—	—	—	+	—	—	—	—	—	—	—	—	—	—	—	—	—	—	—
76	8	Τρουλινός Ἰ.	+	+	+	+	—	+	+	+	+	+	+	—	—	—	—	—	—	—	—	+	—	—	—	—	—	—
77	9	Ἰσοπανης Γ.	—	+	—	—	—	+	—	—	—	—	—	—	—	—	—	—	+	—	—	—	—	—	—	—	—	—
78	10	Φωτίου Φ.	+	—	+	+	—	+	+	+	+	+	—	—	—	—	—	—	—	—	—	+	—	—	—	—	—	—
Ἐπί 78 καταγματιῶν τῶν γνάθων (54 τῆς κάτω, 14 τῆς ἄνω), 10 τῆς ἄνω καὶ κάτω γνάθου, ἐξ ὧν:			7	3	4	6	0	3	3	4	6	4	4	1	1	1	0	0	0	2	0	5	2	2	2	3	0	1

Σχήμα 3

Σχηματική απεικόνιση της κατανομής κατά ταξινόμηση των 64 συνδυασμένων καταγμάτων του μέσου & κάτω τριτημορίου του σκελετού του προσώπου στους 10 τραυματίες.

Histogram 3

Schematic depiction of the classification of 64 combined fractures of the middle & lower-third of the facial skeleton in 10 injured patients.

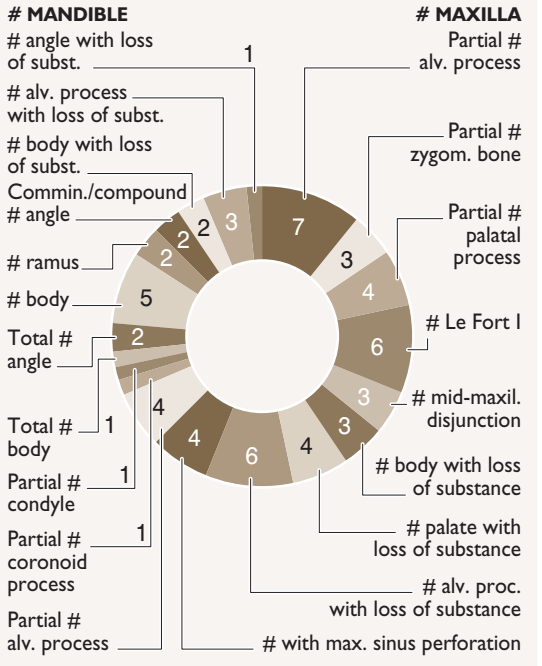

Εικ. 15. Κατά μέτωπο ακτινογραφία που απεικονίζει συντριπτικό κάταγμα της άνω γνάθου αριστερά, με απώλεια ουσίας (ιστών) και άκρως συντριπτικό κάταγμα της μέσης και της αριστερής μοίρας του σώματος της κάτω γνάθου.
Fig. 15. Coronal radiograph showing a comminuted fracture of the left maxilla, with loss of substance (tissues), and a severely comminuted fracture of the middle and the left part of the body of the mandible.

ΑΠΟΤΕΛΕΣΜΑΤΑ

Η θεραπευτική αντιμετώπιση των καταγμάτων του μέσου και κάτω τριτημορίου του σκελετού του προσώπου, περιελάμβανε:
1) κλειστή ανάταξη των καταγμάτων της άνω γνάθου με

to Guerin (Le Fort I fracture), the craniofacial disjunction (Le Fort III fracture), and the mid-maxillary disjunction, and finally in fractures with loss of substance of the body of the maxilla, the palate, and the alveolar process, as well as in fractures accompanied by sinus perforation (Figs. 10 & 11). This classification is illustrated characteristically in

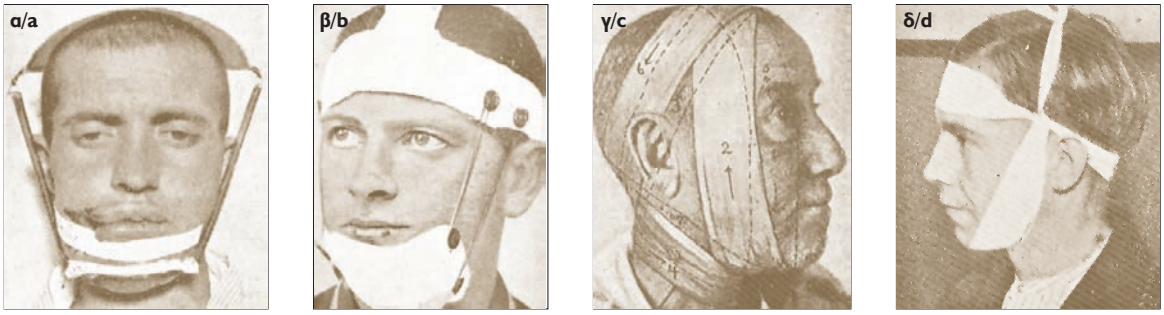

Εικ. 16. α) Επίδεσμος Pichler, β) Γύψινος κεφαλογναθικός επίδεσμος, γ) Επίδεσμος Barton, δ) Επίδεσμος Barrel.
Fig. 16. a) Pichler bandage, b) Cephalomaxillary bandage made of plaster, c) Barton bandage, d) Barrel bandage.

εφαρμογή διαγναθικών έλξεων και ακινητοποίηση των γνάθων με περιδέσεις και προσδέσεις των δοντιών αμφοτέρων των γνάθων με σύρμα ορείχαλκου ή ανοξείδωτου χάλυβα, χρησιμοποιώντας ως οδηγό την οδοντική σύγκλειση. Προς ενίσχυση της ακινητοποίησης χρησιμοποιήθηκαν επίσης ελαστικός και πιεστικός ή γύψινος κεφαλογναθικός επίδεσμος ή επίδεσμος τύπου Barton ή Barrel (Εικ. 16 α-δ). Οι ασθενείς που αντιμετωπίσθηκαν με την θεραπευτική αυτή μέθοδο ήσαν τόσο οι 14 τραυματίες με τα 40 κατάγματα αμιγώς της άνω γνάθου, όσο και οι 10 τραυματίες με τα 40 συνδυασμένα κατάγματα του μέσου και κάτω τριτημορίου του σκελετού του προσώπου.

2) ανοικτή ανάταξη των καταγμάτων της κάτω γνάθου με ενδοστοματική και εξωστοματική προσπέλαση και ακινητοποίηση των γνάθων με περιδέσεις και προσδέσεις των δοντιών αμφοτέρων των γνάθων με σύρμα ορείχαλκου ή ανοξείδωτου χάλυβα, χρησιμοποιώντας ως οδηγό την οδοντική σύγκλειση. Η συγκεκριμένη αυτή μέθοδος θεραπευτικής αντιμετώπισης εφαρμόσθηκε σε 54 τραυματίες με 111 κατάγματα της κάτω γνάθου, αλλά και σε 10 τραυματίες με 24 συνδυασμένα κατάγματα μέσου και κάτω τριτημορίου του σκελετού του προσώπου (Εικ. 17, 18, 19). Σε περιπτώσεις πλαγιοαποκλίσεως των κατεαγότων τμημάτων χρησι-

Histogram 1. The distribution of the 111 fractures of the lower-third of the facial skeleton in 54 casualties is displayed in Table 3, where they are classified in partial fractures of the alveolar, the coronoid, and the condylar process of the mandible, in total fractures (simple and double) of the body, the ramus, and the angle of the mandible, in comminuted and compound fractures of the body, the ramus, and the angle of the mandible, as well as in fractures with loss of substance of the body, the alveolar process, the ramus, and the angle of the mandible (Figs. 12 & 13). The classification of the mandibular fractures is illustrated in Histogram 2.

Finally 10 casualties presented 64 combined fractures of the middle and lower thirds of the facial skeleton, in particular 40 fractures of the middle-third and 24 fractures of the lower-third of the facial skeleton (Figs. 14 & 15), as they are illustrated in Table 4, with the system of subclassification followed for the maxillary and mandibular fractures, which is also illustrated in Histogram 3.

RESULTS

The therapeutic management of the middle and lower-third fractures of the facial skeleton included:

1) closed reduction of maxillary fractures with application

Εικ. 17. Φωτογραφία που δείχνει την ακινητοποίηση της κάτω γνάθου με συρμάτινες περιδέσεις και προσδέσεις των δοντιών και με παρεμβολή τόξου από ανοξείδωτο χάλυβα κάτω από τις περιδέσεις και επί της προστομιακής επιφάνειας των δοντιών της κάτω γνάθου
Fig. 17. Photograph showing the fixation of the mandible by binding the teeth with wire ligatures, and with interference of a vestibular arch bar made of thick stainless chromium steel, beneath the ligatures and on the vestibular surface of the mandibular teeth.

Εικ. 18. Φωτογραφία που απεικονίζει την ακινητοποίηση της κάτω γνάθου σε φυσιολογική θέση σύγκλεισης με τη βοήθεια περιδέσεων, προσδέσεων και τόξου.
Fig. 18. Photograph showing the fixation of the mandible in the position of normal occlusion, with the aid of ligatures and arch bar.

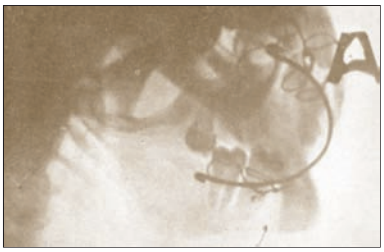

Εικ. 19. Ακτινογραφία που δείχνει την ακινητοποίηση της κάτω γνάθου με συρμάτινες περιδέσεις και προσδέσεις και εφαρμογή προστομιακού τόξου. Διαπιστώνεται εκτεταμένη απώλεια ουσίας (οστίτη ιστού).
Fig. 19. Radiograph showing the fixation of the mandible with wire ligatures and application of a vestibular arch bar. Extensive loss of substance (osseous tissue) is found.

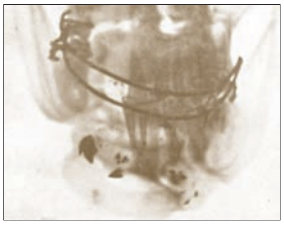

Εικ. 20. Ανάταξη των καταγμάτων και ακινητοποίηση των γνάθων με συρμάτινες περιδέσεις και προσδέσεις των δοντιών και με δύο παχιά τόξα από ανοξείδωτο χάλυβα, που εφαρμόσθηκαν στην προστομιακή επιφάνεια τον δοντιών της άνω και κάτω γνάθου.
Fig. 20. Reduction of the fractures and fixation of the jaw bones by binding the teeth with wire ligatures, and with two thick arch bars made of stainless chromium steel, which were applied on the vestibular surface of the maxillary and mandibular teeth.

Εικ. 21. Καταγματίας που φέρει περιδέσεις δοντιών, μαζί με παρεμβολή μεταλλικού τόξου, στο οποίο άγκιστρα στηρίζουν δακτυλίους διαγναθικών έλξεων.
Fig. 21. Injured person with a fracture, bearing wire ligatures on the teeth along with the interference of a metallic arch bar, where hooks support elastic bands of intermaxillary fixation.

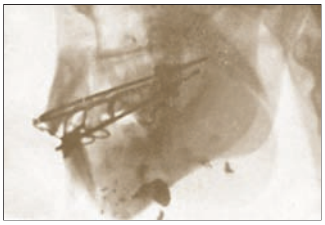

Εικ. 22. Πλάγιο ακτινογράφημα, που δείχνει την ανάταξη των καταγμάτων και την διασφάλιση της ακινητοποίησης των γνάθων με συρμάτινες περιδέσεις και προσδέσεις των δοντιών και με παρεμβολή δύο παχέων τόξων από ανοξείδωτο χάλυβα, που έχουν τοποθετηθεί στην προστομιακή επιφάνεια και κάτω από τις περιδέσεις των ελάχιστων δοντιών της άνω και κάτω γνάθου, τα οποία συγκρατούνται χαλαρά στα φατνία.
Fig. 22. Lateral radiograph, showing the reduction of the fractures and the ensuring of the jaw bones fixation, by binding the teeth with wire ligatures, and with interference of two vestibular arch bars made of thick stainless chromium steel, which are applied on the vestibular surface and beneath the wire ligatures of the very few teeth of the maxilla and mandible, which are loosely held in the sockets.

Εικ. 23. Μετεγχειρητική φωτογραφία τραυματία, που δείχνει την εφαρμογή ελαστικών δακτυλίων διαγναθικών έλξεων και την σχεδόν τέλεια άρση της χασμοδοντίας.
Fig. 23. Postoperative photograph of an injured person, showing the application of IMF elastic bands, and the almost perfect correction of the open bite.

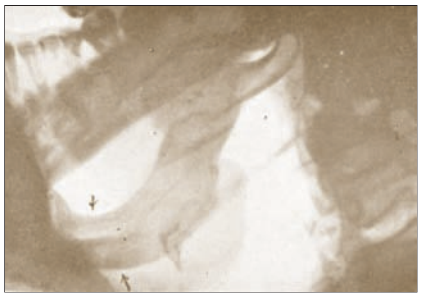

Εικ. 24. Οστικό αυτομόσχευμα από την δεξιά πρόσθια λαγόνια ακρολοφία.
Fig. 24. Autologous bone graft from the right anterior iliac crest.

Εικ. 25. Οστικό αυτομόσχευμα από την αριστερή 7η θωρακική πλευρά.
Fig. 25. Autologous bone graft from the left 7th thoracic rib.

μοποιήθηκαν προστομιακά τόξα στον άνω και κάτω οδοντικό φραγμό από παχύ σύρμα ανοξείδωτου χρωμιοχάλυβα ή ορείχαλκου προς ευθυγράμμιση των κατεαγότων τμημάτων, αλλά πολλές φορές και για συγκράτηση των τμημάτων σε περιπτώσεις απώλειας οστικής ουσίας (Εικ. 20, 21, 22, 23). Για την αποκατάσταση των οστικών ελλειμμάτων της κάτω γνάθου χρησιμοποιήθηκαν οστικά αυτομοσχεύματα από την πρόσθια λαγόνια ακρολοφία σε 3 τραυματίες (Εικ. 24), την κνήμη σε 1 τραυματία και την 7η θωρακική πλευρά επίσης σε 1 τραυματία (Εικ. 25).

Όσον αφορά τις χειρουργικές μεθόδους πλαστικής αποκατάστασης των βλαβών των περιγναθιαίων μαλθα-

of intermaxillary traction, and fixation of the jaw-bones by binding the teeth of both the maxilla and mandible with bronze or stainless steel wire, using dental occlusion as a guide. An elastic and pressing or cephalomaxillary bandage made of plaster, or a Barton or Barrel bandage, were used to reinforce fixation (Fig. 16 a-d). Patients treated with this therapeutic method were both the 14 casualties with the 40 fractures of purely the maxilla, and the 10 casualties with the 40 combined fractures of the middle and lower-third of the facial skeleton.

2) Open reduction of mandibular fractures with intraoral and extraoral approach, and fixation of the jaw-bones by binding the teeth of both the maxilla and mandible with bronze or stainless steel wire, using dental occlusion as a guide. This particular method of therapeutic management was applied in 54 casualties with 111 mandibular fractures, as well as in 10 casualties with 24 combined fractures of the middle and lower-third of the facial skeleton (Figs. 17, 18, 19). In cases of oblique deviation of the fractured fragments, vestibular arch bars made of thick stainless chromium steel or bronze wire were used in the upper and lower teeth, to align the fractured fragments, but many times and for holding the fragments as well in cases of bone loss (Figs. 20, 21, 22, 23). Autologous bone grafts from the anterior iliac crest in 3 casualties (Fig. 24), the tibia in 1 casualty, and the 7th rib also in 1 casualty (Fig. 25), were used for the reconstruction of mandibular osseous defects.

Regarding the surgical methods of plastic reconstruction of the peri-maxillary soft tissues defects, the following were applied with the aid of the Director of the "Hellenic Red Cross" Hospital Department of Surgery, Dr Mathios Makkas:

Εικ. 26. Ο τραυματίας μετά την επέμβαση πλαστικής αποκατάστασης.
Fig. 26. The injured person after the operation of plastic reconstruction.

Εικ. 27. Φωτογραφία που δείχνει χαίνον σαρκοφυούν τραύμα της αριστερής παρωτιδομασητηρίου χώρας, το οποίο συγκοινωνεί με την στοματική κοιλότητα. Ευδιάκριτη είναι η πρόπτωση του αριστερού ημιμορίου του άνω χείλους, λόγω καταστροφής των βυκανητικών κλάδων του προσωπικού νεύρου.
Fig. 27. Photograph showing an open fleshy wound of the left parotidomasseteric region, which communicates with the oral cavity. The protrusion of the left half of the upper lip is obvious, due to the destruction of the buccal branches of the facial nerve.

Εικ. 28. Το αισθητικό αποτέλεσμα μετά τις πλαστικές επεμβάσεις στην αριστερή παρωτιδομασητήρια και στοματική χώρα.
Fig. 28. The aesthetic result after the plastic operations in the left parotidomasseteric and oral region.

Εικ. 29. Έλλειψη των 2/3 της κεντρικής μοίρας του κάτω προχειλιδίου και ικανής μοίρας από το κάτω χείλος. Πρόσωπο κατάστικτο από ουλώδη υπολείμματα τραυματικών επιφανειών. Εξωρυγμένοι αμφότεροι οι οφθαλμοί.
Fig. 29. Defect of the 2/3 of the central portion of the lower vermillion and of enough portion of the lower lip. Face covered by scarry remnants of traumatic surfaces. Both eye-balls have been removed.

Εικ. 30. Το αισθητικό αποτέλεσμα μετά την χειλεοπλασία.
Fig. 30. The aesthetic result after the lip plastic surgery.

κών μορίων, εφαρμόσθηκαν τα ακόλουθα με την συνδρομή και του Διευθυντή της Χειρουργικής Κλινικής του Νοσοκομείου «Ερυθρός Σταυρός» Μαθιού Μακκά:

α) πλαστική αποκατάσταση τραύματος μαλθακών ιστών βυκανητικής χώρας-στοματοπλασία σε 1 τραυματία (Εικ. 7 & 26),
β) μηλοπλασία (αποκατάσταση ζυγωματογναθιαίας χώρας) σε 2 τραυματίες (Εικ. 27 & 28),
γ) ουρανοπλασία (αποκατάσταση υπερώας) σε 4 τραυματίες και χειλεοπλασία σε 2 τραυματίες (Εικ. 29 & 30),
δ) πλαστική αποκατάσταση παρειάς με σωληνωτό κρημνό από την δεξιά/αριστερή πλάγια τραχηλική χώρα σε 2 τραυματίες (Εικ. 31, 32, 33),
ε) πλαστική αποκατάσταση αριστερής γωνίας στόματος με σωληνωτό κρημνό από την αριστερή πλάγια τραχηλική χώρα σε 1 τραυματία (Εικ. 34, 35, 36),
στ) πλαστική αποκατάσταση αριστερής γωνίας στόματος με τοπικούς κρημνούς σε 1 τραυματία (Εικ. 37, 38, 39),
ζ) πλαστική επέμβαση συμπλησίασης-συρραφής αφεστώτων χειλέων υποκογχίου τριγωνικού χάσματος αριστερά σε 1 τραυματία.

ΣΥΖΗΤΗΣΗ

Τα τραύματα της κεφαλής και του προσώπου κατά τον Α΄ Παγκόσμιο Πόλεμο ανήλθαν στο 15% του συνόλου των πολεμικών τραυμάτων (Mavrogordatos και Louridis, 1945), (Hussey, 2014). Όσον αφορά ειδικώτερα κατά τον Ελληνοϊταλικό πόλεμο 1940-1941, οι τραυματίες της κρανιογναθοπροσωπικής χώρας που επέζησαν και δια-

a) plastic reconstruction of a wound involving the soft tissues of the buccinatory area - stomatoplasia in 1 casualty (Figs. 7 & 26),
b) plastic reconstruction of the malar area in 2 casualties (Figs. 27 & 28),
c) palatoplasia (reconstruction of the palate) in 4 casualties, and cheileoplasia (reconstruction of the lips) in 2 casualties (Figs. 29 & 30),
d) plastic reconstruction of the cheek with a tubular flap from the right/left lateral cervical area in 2 casualties (Figs. 31, 32, 33),
e) plastic reconstruction of the left commissure of the mouth with a tubular flap from the left lateral cervical area in 1 casualty (Figs. 34, 35, 36),
f) plastic reconstruction of the left commissure of the mouth with local flaps in 1 casualty (Figs. 37, 38, 39),
g) plastic surgical intervention for approximation-suturing of the edges of a left infraorbital triangular gap in 1 casualty.

DISCUSSION

Injuries of the head and the face during the First World War amounted to 15% of all war injuries (Mavrogordatos and Louridis, 1945), (Hussey, 2014). Regarding the Greco-Italian war 1940-1941 in particular, the casualties with cranio-maxillofacial trauma, who survived and transferred to various hospitals of Athens, reached al-

Εικ. 31. Εκτεταμένο χαίνον τραύμα στη δεξιά παρειά, με μέγιστη απώλεια μαλθακών ιστών. Στο κέντρο της τραυματικής επιφάνειας διακρίνεται το αποκαλυμμένο οστούν της κάτω γνάθου.
Fig. 31. Extensive open wound in the right cheek, with maximum loss of soft tissues. In the center of the traumatic surface the uncovered bone of the mandible is recognized.

Εικ. 32 & 33. Φωτογραφίες που λήφθηκαν κατά τα δύο στάδια της πλαστικής αποκατάστασης της δεξιάς παρειάς με σωληνωτό κρημνό από την δεξιά πλάγια τραχηλική χώρα.
Fig. 32 & 33. Photographs taken during the two stages of the plastic reconstruction of the right cheek, with a tubular flap raised from the right lateral cervical region.

Εικ. 34. Φρικτά παραμορφωμένος τραυματίας με χαίνοντα τραύματα στο πρόσωπο και απώλεια μαλθακών ιστών στο άνω και κάτω χείλος, ιδιαίτερα δε στην αριστερή γωνία του στόματος.
Fig. 34. Horribly disfigured injured person with open wounds in the face and loss of soft tissues in the upper and lower lip, particularly in the left commissure.

Εικ. 35. Ο σωληνωτός κρημνός πριν από την κινητοποίησή του από την αριστερή πλάγια τραχηλική χώρα.
Fig. 35. The tubular flap before its mobilization from the left lateral cervical region.

κομίσθηκαν σε διάφορα νοσοκομεία της Αθήνας, ανήλθαν περίπου σε 200. Από αυτούς, οι 78 βαριά τραυματισμένοι κυρίως εισήχθησαν στο Γναθοπροσωπικό Τμήμα Τραυματιών Πολέμου (Γ.Τ.Τ.Π) του Νοσοκομείου «Ερυθρός Σταυρός», οι υπόλοιποι δε στα διάφορα στρατιωτικά νοσοκομεία της πόλης των Αθηνών. Από τους τελευταίους αυτούς, ο πρωτοπόρος γναθοχειρουργός Θ. Μαυρογορδάτος και ο συνεργάτης του οδοντίατρος Ορ. Λουρίδης επισκέφθηκαν ως σύμβουλοι ιατροί περίπου 20, κι έτσι από το σύνολο των γναθοπροσωπικών τραυματιών που επέζησαν, παρακολουθήθηκαν περίπου 100, δηλαδή το 50% του συνόλου (Mavrogordatos και Louridis, 1945).

Δυστυχώς μόλις το 20,17% από τους 78 τραυματίες της γναθοπροσωπικής χώρας που έφθασαν στο Γναθοπροσωπικό Τμήμα Τραυματιών Πολέμου (Γ.Τ.Τ.Π) του Νοσοκομείου «Ερυθρός Σταυρός», διακομίσθηκαν έγκαιρα, ήτοι 5-10 ημέρες μετά τον τραυματισμό τους. Κατά μέσο όρο οι τραυματίες προσερχόντουσαν στο Γ.Τ.Τ.Π. του Νοσοκομείου «Ερυθρός Σταυρός», μετά 37 ημέρες από τον τραυματισμό τους. Έτσι στο σύνολό τους, 16 προσήλθαν με συντελεσμένες ήδη παρά φύση πωρώσεις, 7 με ψευδαρθρώσεις και 13 με ευρεία απώλεια οστικής ουσίας, λόγω του ότι αφαιρέθηκαν από μη ειδικούς ιατρούς μαλακά μόρια και χαλαρά κατεαγότα τμήματα οστού, τα οποία εσφαλμένα θεωρήθηκαν ανωφελή ή επιβλαβή. Είναι γνωστό ότι η στρεβλή πώρωση αποτελεί συνήθως απόρροια μή έγκαιρης ανάταξης και σταθερής ακινητοποίησης του κατάγματος, κάποιες φορές δε έγκαιρης μεν αλλά όχι γενομένης από ειδικό ιατρό

most 200 persons. Out of these, 78 severely injured men were mainly admitted and treated at the Maxillofacial Surgery Department of War Casualties (M.S.D.W.C.) of the "Hellenic Red Cross" Hospital, and the rest of them at various military hospitals of the city of Athens. The pioneer oral surgeon Th. Mavrogordatos and his associate, the dental surgeon, Or. Louridis, visited as consultants about 20 out of the latter casualties, and thus from all the maxillofacial casualties who survived, almost 100 were followed, that is 50% of the total casualties (Mavrogordatos and Louridis, 1945).

Unfortunately only 20.17% out of the 78 casualties of the maxillofacial region who reached the Maxillofacial Surgery Department of War Casualties (M.S.D.W.C.) of the "Hellenic Red Cross" Hospital, were transferred on time, that is 5-10 days after their wounding. On an average scale the casualties were admitted at the M.S.D.W.C. of the "Hellenic Red Cross" Hospital, 37 days after their wounding. Thus, totally 16 casualties were admitted with the union of the fractured bony parts having been accomplished in ectopic position, 7 with pseudoarthroses, and 13 with extended loss of bony substance, due to the removal by non-expert physicians of soft tissues and loose fractured bony parts, which were considered by mistake useless or harmful. It is known that warped union is usually the result of non timely reduction and rigid fixation of the fracture, and some times of timely, but not performed by an expert surgeon, surgical intervention and management (Mavrogordatos and Louridis, 1945) .

It is remarkable that, as it comes out from the study of

Εικ. 36. Το αποτέλεσμα μετά την πλαστική αποκατάσταση.
Fig. 36. The result after the plastic reconstruction.

Εικ. 37. Φρικιαστικό όρυγμα στην αριστερή χώρα του προσώπου, οφειλόμενο στη δίοδο θραυσμάτων βλήματος όλμου.
Fig. 37. Horrible trench in the left area of the face, due to the passage of mortar missile fragments.

Εικ. 38. Το αποτέλεσμα μετά την πρώτη επέμβαση για συμπλησίαση των τόσο αφεστώτων χειλέων του ορύγματος. Μετά την αφαίρεση των ραμμάτων, παρέμεινε το εικονιζόμενο τριγωνικό χάσμα στην υποκόγχια χώρα αριστερά.
Fig. 38. The result after the first operation for approximation of the so far apart edges of the trench. The depicted triangular gap in the left infraorbital region remained after the removal of the sutures.

Εικ. 39. Ο τραυματίας μετά την πλαστική αποκατάσταση των ουλωδών συμφύσεων της αριστερής παρειάς, καθώς επίσης και της αριστερής γωνίας του στόματος.
Fig. 39. The injured person after the plastic reconstruction of the scar adhesions of the left cheek, as well as of the left commissure.

Εικ. 40. Ο Γενικός Αρχίατρος του Υγειονομικού Σώματος του Ελληνικού Στρατού Επαμεινώνδας Γκινάκας.
Fig. 40. Dr Epaminondas Ginakas, Colonel of the Hellenic Army Medical Corps.

χειρουργικής παρέμβασης και αντιμετώπισης (Mavrogordatos και Louridis, 1945) .

Αξιοσημείωτο είναι ότι, όπως προκύπει από την μελέτη του συγγράμματος "Γναθοπροσωπική του Πολέμου" των Θ. Ι. Μαυρογορδάτου και Ορ. Α. Λουρίδη, Αθήναι 1945, η μέθοδος ακινητοποίησης των καταγμάτων της άνω και της κάτω γνάθου που ήταν προτιμητέα ακόμη και μετά από ανοικτή ανάταξη, συνίστατο σε περιδέσεις και προσδέσεις των δοντιών αμφοτέρων των γνάθων με σύρμα ορείχαλκου ή ανοξείδωτου χάλυβα, χρησιμοποιώντας ως οδηγό την οδοντική σύγκλειση. Οι οστεορραφές αποφεύγονταν και τούτο διότι όπως ακριβώς αναφέρεται « η οστεορραφία απεδείχθη απολύτως καταδικαστέα διότι, εκτός των δυσχερειών άς παρουσιάζει και των παραμορφωτικών και κακαισθήτων ουλών άς επάγεται, ως εκ του σηπτικού πεδίου του επιπεπλεγμένου κατάγματος, παρεμποδίζει, συνήθως την οστεοπλασίαν και την πώρωσιν, ενίοτε δε δημιουργεί εκτεταμένας νεκρώσεις περί τα σύρματα τα χρησιμοποιούμενα κατά την γραμμήν του κατάγματος» (Mavrogordatos και Louridis, 1945). Είναι εμφανής από τα γραφόμενα ο φόβος των χειρουργών για τις λοιμώξεις των χειρουργικών τραυμάτων, καθόσον η εποχή των αντιβιοτικών είναι προ των πυλών και η εισαγωγή της πενικιλλίνης στην κλινική πράξη με την ολοκληρωμένη φαρμακολογικά παρασκευή της, μετά την ανακάλυψή της το 1929 από τον Sir Alexander Fleming, δεν θα αργήσει να εκτινάξει την χειρουργική στις διάφορες εκφάνσεις της, περιορίζοντας τον φόβο για τις διεγχειρητικές και μετεγχειρητικές λοιμώξεις (Martis, 2000).

Παρά ταύτα, η επιτυχής αντιμετώπιση των πολεμικών

the book "Maxillofacial War Surgery", edited by Th. I. Mavrogordatos and Or. A. Louridis, in 1945, in Athens, Greece, the fixation method for the fractures of the maxilla and the mandible, which was preferable even after open reduction, consisted of binding the teeth of both the maxilla and mandible with bronze or stainless steel wire, using dental occlusion as a guide. Wire sutures were avoided and this because as it is exactly reported "wire suturing proved to be absolutely damnable because, apart from the difficulties it presents and the distorting and malformed scars it connotes, because of the septic field of the compound fracture, it prevents usually bone formation and union, and sometimes it creates extended necrosis around the wires which are used along the fracture line" (Mavrogordatos and Louridis, 1945). It is evident from the writings the fear of surgeons for infections of the surgical wounds, as the era of antibiotics is just around the corner, and the introduction of penicillin into clinical practice with its integrated preparation pharmacologically, after its discovery in 1929 by Sir Alexander Fleming, will not take long to blow up surgery in its various manifestations, reducing the fear of intraoperative and postoperative infections (Martis, 2000).

Nevertheless, the successful management of war craniomaxillofacial injuries at the Maxillofacial Surgery Department of War Casualties (M.S.D.W.C.) of the "Hellenic Red Cross" Hospital during the Greco-Italian war 1940-1941, brings into notice the surgical skills and expertise of the pioneers Greek maxillofacial surgeons at that time, where with the commonest of the means and the most essentially necessary of the special devices, such a unique

κρανιογναθοπροσωπικών τραυμάτων στο Γναθοπροσωπικό Τμήμα Τραυματιών Πολέμου του Νοσοκομείου «Ερυθρός Σταυρός» κατά τον Ελληνοϊταλικό πόλεμο 1940-1941, αναδεικνύει την χειρουργική δεινότητα και δεξιότητα των πρωτοπόρων Ελλήνων γναθοπροσωπικών χειρουργών της εποχής εκείνης, όπου με τα κοινότερα των μέσων και τα πλέον στοιχειωδώς αναγκαία των ειδικών μηχανημάτων, επιτεύχθηκε ένα μοναδικό και αξιοθαύμαστο θεραπευτικό έργο. Θα αποτελούσε όμως παράλειψη να μην αναφερθεί, το πόσο δύσκολη υπήρξε η προσπάθεια ιδρύσεως του Γναθοπροσωπικού Τμήματος Τραυματιών Πολέμου, όπως μνημονεύεται και από τους εμπνευστές του τον Θ. Ι. Μαυρογορδάτο και τον Ορ. Α. Λουρίδη (Mavrogordatos και Louridis, 1945). Ενώ από την επομένη της κηρύξεως του Ελληνοϊταλικού πολέμου 1940-1941 ξεκίνησαν οι σχετικές προσπάθειες, αυτές ευοδώθηκαν μόλις 2 μήνες μετά, με την σθεναρή συνεπικουρία του Διευθυντή της Χειρουργικής Κλινικής του Νοσοκομείου «Ερυθρός Σταυρός» Μαθιού Μακκά. Επίσης καθοριστική υπήρξε και η βοήθεια του Γενικού Διευθυντού Υγιεινής του Υπουργείου Υγιεινής της Ελλάδας Φωκίωνος Κοπανάρη, ο οποίος μερίμνησε για την εκχώρηση μιάς οδοντιατρικής έδρας, καθώς επίσης και η μικρή αλλά τόσο αναγκαία στην αρχή χρηματική βοήθεια του Ελληνικού Ερυθρού Σταυρού για την αγορά των απαραίτητων υλικών, μαζί με την γενικώτερη και μονιμώτερη βοήθεια από μέρους του Νοσοκομείου «Ερυθρός Σταυρός» και δη της Χειρουργικής Κλινικής αυτού. Αξιομνημόνευτη υπήρξε και η συμβολή και ηθική συνδρομή του Γενικού Αρχιάτρου του Υγειονομικού Σώματος του Ελληνικού Στρατού Επαμεινώνδα Γκινάκα (Εικ. 40), ο οποίος με την έκδοση επανειλημμένων εγκυκλίων προς τις διάφορες στρατιωτικές μονάδες συνιστούσε όπως οι τραυματίες του πολέμου κατά την γναθοπροσωπική χώρα, διακομίζονται το ταχύτερο δυνατόν στο Γναθοπροσωπικό Τμήμα Τραυματιών Πολέμου. Δυστυχώς, παρά τις διαταγές και τις εκκλήσεις, σπανιώτατα οι τραυματίες έφθαναν έγκαιρα στο Τμήμα, όχι διότι έλειπαν πάντοτε τα μέσα μεταφοράς, αλλά γιατί χωρίς κανένα αποχρώντα λόγο παρέμεναν σε διάφορους διάμεσους σταθμούς, χωρίς να τους παράσχεται κάποια ειδική θεραπεία και περίθαλψη, ή διακομίζονταν σε στρατιωτικά νοσοκομεία, όπου πάλι πέρα από την γενική υποστηρικτική θεραπεία, δεν ετύγχαναν ειδικής περίθαλψης. Το αποτέλεσμα ήταν όταν αργότερα έφθαναν στο Γναθοπροσωπικό Τμήμα Τραυματιών Πολέμου, οι ειδικοί γναθοχειρουργοί και οι οδοντίατροι να αναγκάζονται να προβαίνουν σε βίαιους, εργώδεις και βασανιστικούς διαχωρισμούς των στρεβλώς πωρωθέντων καταγμάτων των γνάθων και σε επανανατάξεις και ακινητοποιήσεις αυτών (Mavrogordatos και Louridis, 1945). Επίσης όπως αναφέρουν οι Θ. Ι. Μαυρογορδάτος και Ορ. Α. Λουρίδης, εκατοντάδες στρατευθέντες οδοντίατροι κατά τον Ελληνοϊταλικό πόλεμο 1940-1941, δεν χρησιμοποιήθηκαν κατάλληλα, αλλά υπηρετούσαν ως απλοί στρατιώτες ή απασχολούνταν με εργασίες παντελώς ξένες προς την ειδικότητά τους, αντί να διατίθενται σε σταθμούς πρώτων βοηθειών σε κάθε πρό-

and admirable therapeutic achievement was accomplished. But it would be remiss not to mention how difficult was the attempt to establish the Maxillofacial Surgery Department of War Casualties, as it is also referred by its initiators Th. I. Mavrogordatos and Or. A. Louridis (Mavrogordatos and Louridis, 1945). Although the day after the declaration of the Greco-Italian war 1940-1941 the relevant efforts started, these were successful only after two months, with the strong auxiliary support of the Director of the "Hellenic Red Cross" Hospital Department of Surgery, Dr Mathios Makkas. Also decisive there was the assistance of the General Director of Hygiene of the Ministry of Hygiene of Greece Mr. Fokion Kopanaris, who arranged for the assignment of a dental unit, as well as the small but much needed at the beginning financial support of the Hellenic Red Cross for the purchase of necessary materials, along with the more general and permanent help by the "Hellenic Red Cross" Hospital, and especially by its Department of Surgery. It was also memorable the contribution and the moral support of the Colonel of the Hellenic Army Medical Corps, Dr Epaminondas Ginakas (Fig. 40), who repeated issuing circulars to the various military units, recommending that the war casualties bearing maxillofacial injuries, should be transferred as soon as possible at the Maxillofacial Surgery Department of War Casualties. Unfortunately, despite the orders and the appeals, the casualties were rarely reaching the Department on time, not always due to the lack of transportation means, but because without any significant reason they were remaining in various intermediate stations, without getting any specific treatment and care, or they were transferred to military hospitals, where again beyond the general supporting treatment, no special care was given to them. The result of this was that when later on they were admitted at the Maxillofacial Surgery Department of War Casualties, the experts oral and maxillofacial surgeons along with the dental surgeons were forced to proceed to violent, strenuous, and excruciating separations of the warped union of the jaw bones fractures, performing reduction again and fixation of them (Mavrogordatos and Louridis, 1945). Also, as it is reported by Th. I. Mavrogordatos and Or. A. Louridis, hundreds of dentists serving in the Hellenic Army during the Greco-Italian war 1940-1941, were not used properly, but served as simple privates or were occupied with other works totally different to their specialty, instead of serving in first aid stations in every temporary or permanent hospital of the frontline or at the back (Mavrogordatos and Louridis, 1945).

Thus if someone considers, the objective difficulties of establishing a special traumatology center treating maxillofacial war casualties in Greece of 1940, the Maxillofacial Surgery Department of War Casualties of the "Hellenic Red Cross" Hospital undoubtedly constitutes an innovative effort, where the contribution of the pioneer Greek oral and maxillofacial surgeon Th. I. Mavrogordatos and his associate dental surgeon Or. A. Louridis,

χειρο ή μόνιμο νοσοκομείο της πρώτης γραμμής ή των μετόπισθεν (Mavrogordatos και Louridis, 1945).
Εάν αναλογισθεί επομένως κανείς, τις αντικειμενικές δυσκολίες του εγχειρήματος της ιδρύσεως ενός ειδικού τραυματολογικού κέντρου αντιμετώπισης γναθοπροσωπικών τραυματιών πολέμου στην Ελλάδα του 1940, αποτελεί αναμφίβολα καινοτόμο προσπάθεια το Γναθοπροσωπικό Τμήμα Τραυματιών Πολέμου του Νοσοκομείου «Ερυθρός Σταυρός», όπου η προσφορά του πρωτοπόρου Έλληνα γναθοχειρουργού Θ. Ι. Μαυρογορδάτου και του συνεργάτη του οδοντιάτρου Ορ. Α. Λουρίδη, υπήρξε ανεκτίμητη, λαμβάνοντας υπόψη και τα αισθητικά αποτελέσματα και των πλέον εκτεταμένων πλαστικών επεμβάσεων που απετόλμησαν, όπου σε 78 καταγματίες πολέμου της περιόδου 1940-1941, διενήργησαν 140 επιτυχημένες επανορθωτικές πλαστικές γναθοπροσωπικές χειρουργικές επεμβάσεις (Mavrogordatos και Louridis, 1945).

has been invaluable, taking into consideration the aesthetic results of the more extended plastic and reconstructive operations they dared to perform, where in 78 war casualties of the period 1940-1941 with fractures of the facial skeleton, they performed 140 successful plastic and reconstructive maxillofacial surgical operations (Mavrogordatos and Louridis, 1945).

ΣΥΜΠΕΡΑΣΜΑΤΑ

Οι Έλληνες γναθοπροσωπικοί χειρουργοί της εποχής του Ελληνοϊταλικού πολέμου 1940-1941, ειδικώτερα δε ο Θ. Ι. Μαυρογορδάτος και ο συνεργάτης του οδοντίατρος Ορ. Α. Λουρίδης, πέτυχαν ένα μοναδικό και αξιοθαύμαστο θεραπευτικό έργο, στο Γναθοπροσωπικό Τμήμα Τραυματιών Πολέμου του Νοσοκομείου «Ερυθρός Σταυρός», όπου με τα κοινότερα των μέσων και τα πλέον στοιχειωδώς αναγκαία των ειδικών μηχανημάτων, κατόρθωσαν να περιθάλψουν και να αντιμετωπίσουν απολύτως επιτυχώς, τους γναθοπροσωπικούς τραυματίες του Ελληνοϊταλικού πολέμου 1940-1941.

CONCLUSIONS

The Greek oral and maxillofacial surgeons of the Greco-Italian war 1940-1941, in particular Th. I. Mavrogordatos and his associate dental surgeon Or. A. Louridis, accomplished a unique and remarkable therapeutic work, at the Maxillofacial Surgery Department of War Casualties of the "Hellenic Red Cross" Hospital, where with the commonest of the means and the most essentially necessary of the special devices, they managed to take care and treat absolutely successfully, the maxillofacial casualties of the Greco-Italian war 1940-1941.

ΒΙΒΛΙΟΓΡΑΦΙΑ/REFERENCES

Gelbier S: 125 years of developments in dentistry, 1880-2005 Part 7: War and the dental profession. Br Dent J 199:794-798, 2005

Hussey KD: British dental surgery and the First World War: the treatment of facial and jaw injuries from the battlefield to the home front. Br Dent J 217:597-600, 2014

Hyson JM, Whitehorne JWA, Greenwood JT: A History of Dentistry in the US Army to World War II. Washington, DC, Office of The Surgeon General at TMM Publications, Borden Institute, Walter Reed Army Medical Center, 2008

Ivy RH, Curtis L: Fractures of the jaws. 2nd ed., Philadelphia, Lea & Febiger, 1938

Makkas M: War injuries and their treatment. (in Greek), Athens, 1918

Kazanjian VH: Treatment of injuries of the upper part of the face. JADA 14:1607-1618, 1927

Martis CS: Medicine from Hipocrates to DNA. (in Greek), Athens, Livanis-'New Frontiers', 2000

Martis CS, Marti KC, Ragos VN: From Oral to Maxillofacial Surgery (An Historical Epopee). (in Greek), Athens, Odontiatriko Vima, 2012

Mavrogordatos TI, Louridis OA: Maxillofacial Surgery of the War. (in Greek), Athens, 1945

Poswillo DE: The relationship between oral and plastic surgery. Br J Plast Surg 30:74-80, 1977

Rowe NL: The history of the treatment of maxilla-facial trauma. Ann R Coll Surg Engl 49:329-349, 1971

Simpson DA, David DJ: World War I: The genesis of craniomaxillofacial surgery? ANZ J Surg 74:71-77, 2004

Thoma KH: A historical review of methods advocated for the treatment of jaw fractures, with ten commandments for modern fracture treatment. Am J Orthod Dentofacial Orthop 30: c399-c504, 1944

Ward TG: Sir William Kelsey Fry (1889-1963). Br J Surg 53:317, 1966

Warwick JW, Fickling BW: Injuries of the jaws and face. With special reference to war casualties. London, John Bale & Staples Ltd., 1940

Διεύθυνση επικοινωνίας:
Αναστάσιος Ι. Μυλωνάς
Θεραπευτήριο «METROPOLITAN»
Εθν. Μακαρίου 9 & Ελ. Βενιζέλου 1
185 47, Ν. Φάληρο
Τηλ.: 210 4809964, 210 4809176, Κιν.: 6945977392,
Fax: 210 4809257
e-mail: draimylo@otenet.gr

Address:
Anastassios I. Mylonas
"METROPOLITAN" Hospital
9 Ethn. Makariou & 1 El. Venizelou Str.
185 47 N. Faliro, Piraeus, Greece
Tel: 0030 210 4809964, 210 4809176, Mob.: 0030 6945977392
Fax: 0030 210 4809257
e-mail: draimylo@otenet.gr

Ιατρογενείς κακώσεις κάτω φατνιακού νεύρου κατά την τοποθέτηση οδοντικών εμφυτευμάτων Παρουσίαση δύο περιπτώσεων και ανασκόπηση της βιβλιογραφίας

Λάμπρος ΓΚΟΥΤΖΑΝΗΣ[1], Αγγελική ΚΑΡΑΜΑΝΩΛΗ[2], Δήμητρα ΜΑΝΙΑΤΗ[2], Βάγια ΜΠΟΥΤΛΑ[2], Παναγιώτης ΓΚΟΥΤΖΑΝΗΣ[3], Βασίλειος ΠΕΤΣΙΝΗΣ[1]

Κλινική Στοματικής και Γναθοπροσωπικής Χειρουργικής (Διευθυντής: Καθ. Ι. Ιατρού), Οδοντιατρική Σχολή ΕΚΠΑ

Iatrogenic inferior alveolar nerve injuries during implants placement: Report of two cases and review of the literature

Labros GOUTZANIS, Aggeliki KARAMANOLI, Dimitra MANIATI, Vagia BOUTLA, Panagiotis GOUTZANIS, Vassilios PETSINIS

Department of Oral and Maxillofacial Surgery (Head: Prof. I. Iatrou), School of Dentistry, National and Kapodistrian University of Athens

Κλινική ερευνητική εργασία
Clinical research paper

ΠΕΡΙΛΗΨΗ: Οι κακώσεις του κάτω φατνιακού νεύρου (ΚΦΝ) που είναι δυνατόν να προκληθούν ιατρογενώς κατά τη διενέργεια διαφόρων επεμβάσεων, δημιουργούν αισθητηριακές δυσλειτουργίες του κάτω χείλους, της γενειακής χώρας, των προστομιακών ούλων κλπ., οδυνηρές για τον ασθενή. Το γεγονός ότι οι κακώσεις αυτές συμβαίνουν συχνά σε επεμβάσεις τοποθέτησης εμφυτευμάτων, που αποτελούν πλέον ρουτίνα στην κλινική άσκηση της Στοματικής και Γναθοπροσωπικής Χειρουργικής, καθιστά το θέμα πάντα επίκαιρο. Σκοπός της παρούσας εργασίας είναι η ανάλυση των αιτίων που οδηγούν σε ιατρογενή κάκωση του ΚΦΝ κατά την διάρκεια τοποθέτησης εμφυτευμάτων μέσα από την παρουσίαση δύο περιστατικών και την ανασκόπηση της διεθνούς βιβλιογραφίας. Η αναγνώριση των παραγόντων κινδύνου, ο επιμελής προεγχειρητικός έλεγχος, η ενδεδειγμένη χειρουργική τεχνική και η εμπειρία του χειρουργού, αποτελούν τις απαραίτητες προϋποθέσεις για την αποφυγή τραυματισμού του ΚΦΝ κατά την επέμβαση τοποθέτησης οδοντικών εμφυτευμάτων.

ΛΕΞΕΙΣ ΚΛΕΙΔΙΑ: Κάκωση, κάτω φατνιακό νεύρο, οδοντικά εμφυτεύματα

Παρελήφθη: 5/4/2016 - Έγινε δεκτή: 24/6/2016

SUMMARY: Inferior alveolar nerve (IAN) injuries can be caused iatrogenically, during various operations, and lead to sensory disorders in the lower lip, chin, vestibular gums etc., that are painful for the patient. These injuries often occur during implants placement procedures, which are nowadays a routine practice in Oral and Maxillofacial Surgery, making this subject always relevant. The purpose of this study is to analyse the causes of iatrogenic IAN injury caused during implants placement, as demonstrated through the presentation of two cases and review the relevant international literature. The literature review involves articles on clinical cases in which IAN injury was either caused iatrogenically or prevented by means of accurate preoperative assessment and use of the right surgical procedure. The symptoms of this kind of IAN injury can be temporary or permanent, and vary from mild hypaesthesia to anaesthesia or paraesthesia. The prevention of IAN injury during dental implants placement operations relies heavily on the identification of risk factors, thorough preoperative assessment, correct surgical procedure and experience of the surgeon.

KEY WORDS: Injury, IAN, dental implants

Paper received: 5/4/2016 - Accepted: 24/6/2016

[1]*Επίκουρος Καθηγητής ΣΓΠΧ ΕΚΠΑ*
[2]*Φοιτήτρια Οδοντιατρικής Σχολής του ΕΚΠΑ*
[3]*Φοιτητής Οδοντιατρικής Comenius University Μπρατισλάβα*

ΕΙΣΑΓΩΓΗ

Η αποκατάσταση του οδοντικού φραγμού, με τη χειρουργική τοποθέτηση οδοντικών εμφυτευμάτων αποτελεί στις μέρες μας μία ευρύτατα αποδεκτή μέθοδο θεραπείας. Λόγω της αισθητικής και λειτουργικής αποκατάστασης που προσφέρει, έχει καταστεί η προτιμώμενη επιλογή για αντικατάσταση ελλειπόντων ή κακής πρόγνωσης φυσικών δοντιών σχεδόν σε κάθε βαθμού δυσκολίας περίπτωση. Παρά όμως τα υψηλά ποσοστά επιτυχίας, πολλές επιπλοκές μπορούν να προκύψουν από τη χρήση της, συμπεριλαμβανομένου και του τραυματισμού νεύρων στην περιοχή τοποθέτησης (Alhassani και AlGhamdi 2010). Το κάτω φατνιακό νεύρο (ΚΦΝ) είναι το πιο συχνά προσβαλλόμενο νεύρο, με τα αναφερόμενα ποσοστά να κυμαίνονται από 0-40% κατά τη διάρκεια της τοποθέτησης εμφυτευμάτων (Juodzbalys και συν. 2011). Η βλάβη του κάτω φατνιακού νεύρου είναι μία δυσάρεστη επιπλοκή, προκαλώντας στον ασθενή από ελαφρά παραισθησία έως πλήρη αναισθησία ή ακόμα και πόνο, υποβαθμίζοντας με αυτόν τον τρόπο την ποιότητα ζωής του (Juodzbalys και συν. 2011). Το γεγονός ότι υπάρχει κίνδυνος πρόκλησης κάκωσης κατά τη διενέργεια τοποθέτησης εμφυτευμάτων, που αποτελούν ρουτίνα στην κλινική άσκηση της χειρουργικής των εμφυτευμάτων, καθιστά το θέμα πάντα επίκαιρο.

Σκοπός της παρούσας εργασίας είναι η παρουσίαση και ανάλυση της προεγχειρητικής αξιολόγησης, των αιτίων, των μέτρων πρόληψης, των διαγνωστικών τεχνικών, των τρόπων αντιμετώπισης, καθώς και των επιπλοκών που σχετίζονται με την ιατρογενή κάκωση του ΚΦΝ κατά την τοποθέτηση οδοντικών εμφυτευμάτων μέσα από την παρουσίαση δύο περιστατικών και την ανασκόπηση της διεθνούς βιβλιογραφίας.

INTRODUCTION

The surgical placement of dental implants is nowadays a widely used dental restoration treatment. Due to the aesthetical and functional rehabilitation it offers, it has been established as the preferred treatment option for missing or poor prognosis natural teeth, for almost any level of case complexity. Despite the high success rates, various complications may arise, including nerve injuries in the implant placement area (Alhassani and AlGhamdi 2010). The inferior alveolar nerve (IAN) is the most commonly affected nerve during implants placement procedures, at a reported rate of 0-40% (Juodzbalys et al. 2011). IAN injury is a very unpleasant complication, with varying outcomes - from mild paraesthesia to complete anaesthesia or even pain - thus affecting the patient's quality of life (Juodzbalys et al. 2011). The risk of IAN injuries during implants placement procedures, which are nowadays a routine practice in Oral and Maxillofacial Surgery, makes this subject always relevant.

The purpose of this study is to present and analyse the preoperative assessment, causes, preventive measures, diagnostic techniques, treatment options and complications related to iatrogenic IAN injuries caused during implants placement procedures, as demonstrated through the presentation of two cases and review of the relevant international literature.

ΠΕΡΙΓΡΑΦΗ ΠΕΡΙΠΤΩΣΕΩΝ

Περίπτωση πρώτη

Αφορά γυναίκα ηλικίας 60 ετών, η οποία υποβλήθηκε σε τοποθέτηση τεσσάρων εμφυτευμάτων στην κάτω γνάθο, σε άλλο θεραπευτικό κέντρο. Η ασθενής προσήλθε 2 μήνες μετά την τοποθέτηση των εμφυτευμάτων με απώλεια της αισθητικότητας στην περιοχή κατανομής των κάτω φατνιακών νεύρων, σύμφωνα με το ιστορικό.

Η αξιολόγηση της αισθητικότητας έγινε κατά την κλινική εξέταση με αντικειμενικό τρόπο, όπου διαπιστώθηκε πλήρης αναισθησία της γενειακής χώρας, του βλεννογόνου των χειλέων, του προστομιακού βλεννογόνου και των ούλων άμφω. Από τον ακτινογραφικό έλεγχο, τόσο με πανοραμική ακτινογραφία (Εικ. 1), όσο και με CT Dentascan κάτω γνάθου (Εικ. 2), διαπιστώθηκε ότι η αιτία της αναισθησίας των κάτω φατνιακών νεύρων, ήταν ο τραυματισμός τους και πιθανόν η διατομή τους από την κακή τοποθέτηση των εμφυτευμάτων, πιθανώς ως αποτέλεσμα εσφαλμένου υπολογισμού της απόστασης του κάτω φατνιακού νεύρου από την κορυφή της φατνιακής ακρολοφίας.

REPORT OF CASES

Case 1

It involves a 60-year-old female patient, who had had four implants placed in her mandible at a different treatment centre. According to her medical history, the patient presented 2 months after the implants procedure, with a loss of sensation at the distribution area of the inferior alveolar nerves.

Her sensation was assessed objectively during the clinical examination, whereby it was discovered that she experienced complete anaesthesia in the chin area, labial mucosa, vestibular mucosa and gums bilaterally. The radiographic examination - panoramic x-ray (Fig. 1) and mandibular CT Dentascan (Fig. 2) - revealed that the cause of anaesthesia was IAN injury and potential transection, which had resulted from the incorrect placement of the implants. In turn, this injury had probably been caused through the miscalculation of the distance between the inferior alveolar nerve and the alveolar crest. The patient was advised that a potential removal of the implants would not resolve the issue, but could maybe

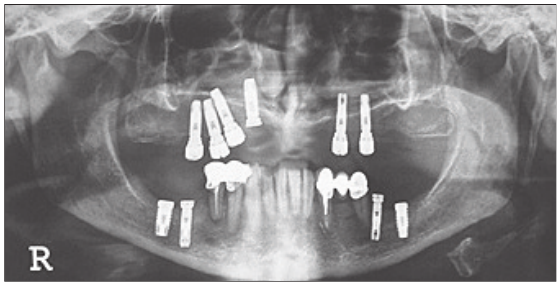

Εικ. 1. Πανοραμική ακτινογραφία στην οποία απεικονίζεται η εσφαλμένη θέση των εμφυτευμάτων.
Fig. 1. Panoramic x-ray showing the incorrect positioning of the implants.

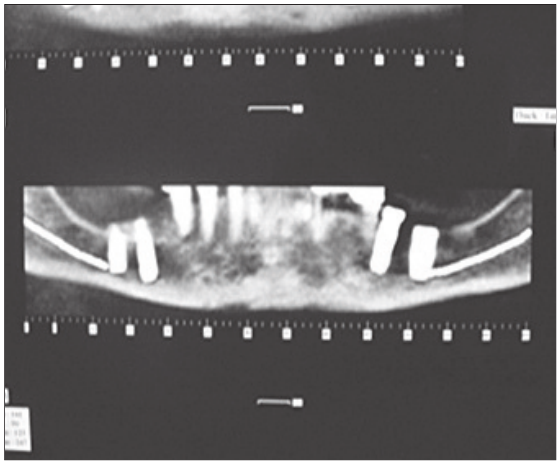

Εικ. 2. CT Dentascan, κάτω γνάθου. Παρατηρείται επαφή των εμφυτευμάτων και των πόρων των κάτω φατνιακών νεύρων αμφοτερόπλευρα.
Fig. 2. CT Dentascan of the mandible. The implants contact the inferior alveolar nerves bilaterally.

Στην ασθενή εξηγήθηκε ότι η αφαίρεση των εμφυτευμάτων δεν θα μπορούσε να εξασφαλίσει τη θεραπεία, παρά ενδεχομένως μια μικρή βελτίωση. Επιπλέον, ο τραυματισμός του κάτω φατνιακού νεύρου σε περισσότερες από μία θέσεις και μάλιστα δύο μήνες μετά τη βλάβη των νεύρων καθιστούσε και την πιθανότητα πλήρους αποκατάστασης μετά από αναστόμωση με μικροχειρουργική τεχνική αβέβαιη. Η ασθενής αποφάσισε να περιμένει ένα χρονικό διάστημα πριν προβεί σε οποιαδήποτε απόφαση. Έκτοτε δεν εμφανίσθηκε για επανεξέταση.

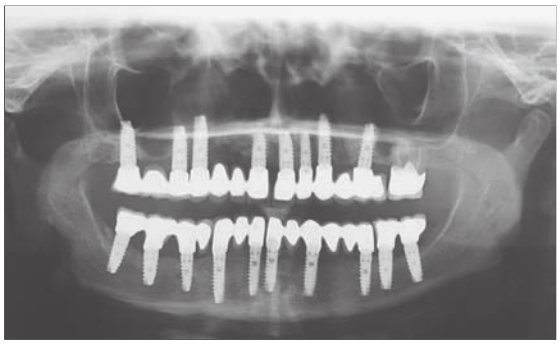

Εικ. 3. Πανοραμική ακτινογραφία μετά την τοποθέτηση 8 εμφυτευμάτων στην άνω γνάθο και 10 εμφυτευμάτων στην κάτω γνάθο.
Fig. 3. Panoramic x-ray after the placement of 8 implants in the maxilla and 10 in the mandible.

Περίπτωση δεύτερη

Αφορά σε γυναίκα 68 ετών, η οποία ζει στην επαρχία. Σύμφωνα με το ιστορικό τα εμφυτεύματα τοποθετήθηκαν προ πενταετίας σε άλλο θεραπευτικό κέντρο. Μετά την επέμβαση η αναισθησία -ως αποτέλεσμα της στελεχιαίας αναισθησίας- δεν παρήλθε τις επόμενες ώρες όπως την είχε διαβεβαιώσει ο οδοντίατρος, αλλά παρέμεινε απώλεια της αισθητικότητας στην περιοχή κατανομής των γενειακών νεύρων άμφω. Η ασθενής την επόμενη ημέρα ανέφερε στον οδοντίατρο τα συμπτώματα της αναισθησίας των γενειακών νεύρων, όμως αυτός την καθησύχασε και την διαβεβαίωσε ότι ήταν ζήτημα χρόνου να επανέλθει η αισθητικότητα.

Επειδή η πρόβλεψη του οδοντιάτρου δεν επιβεβαιώθηκε τους επόμενους μήνες, η γυναίκα χάνοντας την εμπιστοσύνη της απευθύνθηκε κατά καιρούς σε διάφορους οδοντιάτρους, αλλά και στοματικούς και γναθοπροσωπικούς χειρουργούς. Ο ακτινογραφικός έλεγχος με πανοραμικές ακτινογραφίες και CT Dentascan, που της ζητήθηκε από συναδέλφους (Εικ. 3, 4, 5), συνηγορούσε υπέρ τραυματισμού του κάτω φατνιακού νεύρου από κακή τοποθέτηση εμφυτευμάτων, των οποίων το μήκος ξεπερνούσε την απόσταση κορυφής φατνιακής ακρολοφίας - κάτω φατνιακού νεύρου και όλοι ανεξαιρέτως δήλωσαν ότι δεν μπορούσαν να τη βοηθήσουν.

Προ μηνός η ασθενής απευθύνθηκε στη Κλινική μας.

only lead to a slight improvement. Moreover, the fact that the inferior alveolar nerve had been injured in more than one spots and 2 months had already passed since the initial nerve injury meant that the likelihood of a complete recovery was very slim, even if a microsurgical anastomosis procedure was used. The patient decided to wait for some time before taking any further steps. She did not return for a follow-up examination.

Case 2

It involves a 68-year-old female patient from the countryside. According to her medical history, the implants had been placed 5 years earlier at a different treatment centre. Anaesthesia – as a result of block anaesthesia – did not subside within a few hours after the procedure, like her dentist had reassured her. The loss of sensation in the inferior mental nerve block area persisted, bilat-

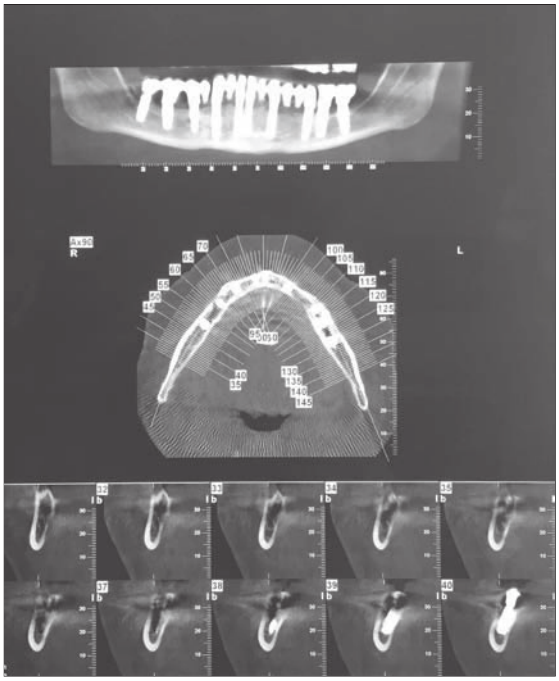

Εικ. 4. CT Dentascan, κάτω γνάθου. Παρατηρούνται τα εμφυτεύματα να καταλαμβάνουν τον πόρο του κάτω φατνιακού νεύρου, δεξιά.
Fig. 4. CT Dentascan of the mandible. The implants impinge on the inferior alveolar nerve canal, on the right side.

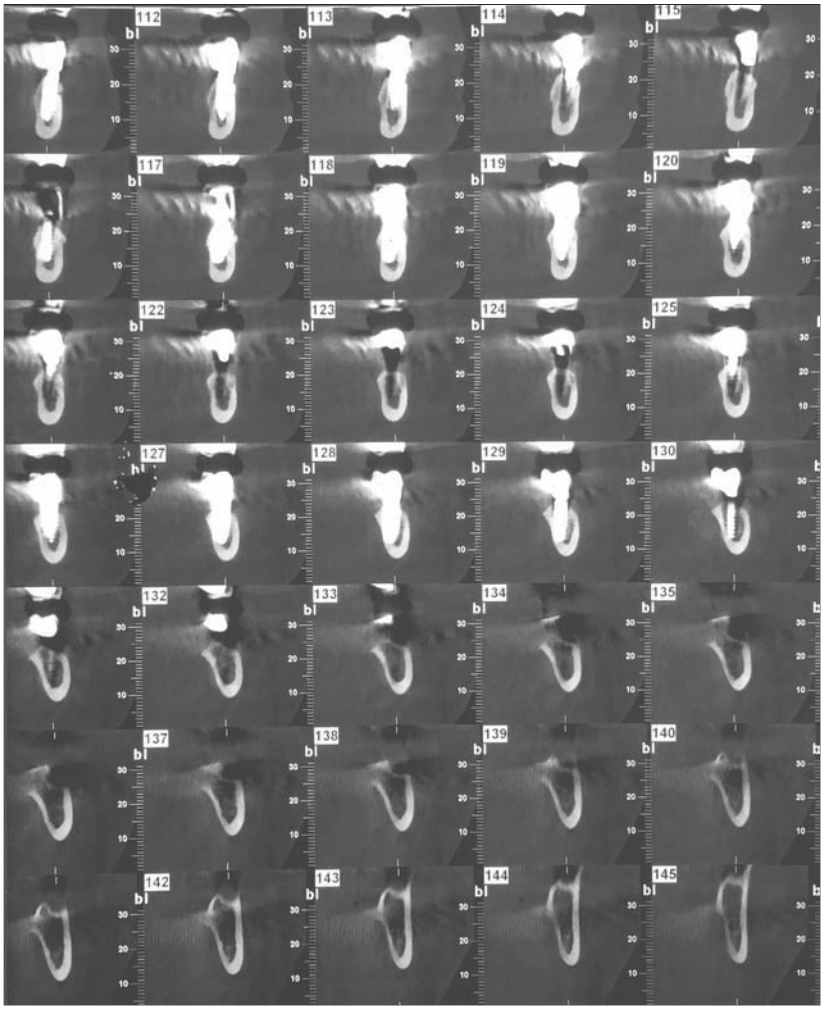

Εικ. 5. CT Dentascan, κάτω γνάθου. Παρατηρούνται τα εμφυτεύματα να καταλαμβάνουν τον πόρο του κάτω φατνιακού νεύρου, αριστερά. Το μήκος των εμφυτευμάτων ξεπερνά την απόσταση κορυφής φατνιακής ακρολοφίας- κάτω φατνιακού νεύρου.
Fig. 5. CT Dentascan of the mandible. The implants impinge on the inferior alveolar nerve canal, on the left side. The implants are longer than the distance between the alveolar crest and the inferior alveolar nerve canal.

Πλην των ήδη αναφερθέντων από το ιστορικό της, προέκυψε ότι έχει εγκατασταθεί πλέον έντονη παραισθησία άμφω. Η ασθενής ανέφερε ότι πονάει πλέον ακόμα και στη μάσηση και της είναι αδύνατο να βουρτσίσει τα δόντια και να περιποιηθεί το στόμα της, διότι το παραμικρό ερέθισμα εκλύει έντονο άλγος τόσο στα ούλα όσο και στο δέρμα (Εικ. 6).

Από την αντικειμενική εξέταση επιβεβαιώθηκε η παραισθησία και η έκλυση έντονου άλγους κατά τον ερεθισμό του δέρματος και των ούλων άμφω. Η ασθενής χαρακτηριστικά αναφέρει "δεν μπορώ να ακουμπήσω τα ούλα μου" και πάσχει πλέον από διαγνωσμένη κατάθλιψη.

Ενημερώθηκε ότι το μεγάλο χρονικό διάστημα που έχει μεσολαβήσει και οι πολλαπλές βλάβες των νεύρων δεν αφήνουν περιθώρια για εγγυημένη χειρουργική αποκατάσταση. Εναλλακτικά, της προτάθηκαν οι διάφορες μέθοδοι αντιμετώπισης της παραισθησίας και παραπέμφθηκε σε Νευρολόγο για εκτίμηση και υποστήριξη, εν όψει της τελικής της απόφασης για μόνιμη αντιμετώπιση του προβλήματός της, η οποία εκκρεμεί.

ΣΥΖΗΤΗΣΗ

Το ΚΦΝ είναι το νεύρο που υφίσταται συχνότερα βλάβη

erally. The next day, the patient reported these symptoms of inferior mental nerve anaesthesia to her dentist, who reassured her again that sensation would soon be recovered.

However, this expectation was not fulfilled in the coming months; the patient lost trust in her dentist, but would occasionally consult other dentists, as well as oral and maxillofacial surgeons. The findings of the panoramic x-rays and CT Dentascan that were ordered by these doctors (Fig. 3, 4, 5) were consistent with inferior alveolar nerve injury due to the incorrect placement of her implants, which were longer than the distance between the alveolar crest and the inferior alveolar nerve. These doctors advised the patient that they could not help.

A month ago, the patient contacted our Department. In addition to what was listed in her medical history, she reported severe paraesthesia bilaterally. She reported that she experienced pain even upon mastication and that she was completely unable to brush her teeth or clean her mouth at that point, as the slightest stimulus would trigger severe pain in her gums and skin (Fig. 6). Bilateral paraesthesia and sharp pain upon skin and gum stimulation were confirmed by the physical examination.

κατά τη διάρκεια της τοποθέτησης εμφυτευμάτων (Juodzbalys και συν. 2011). Ο καλύτερος τρόπος πρόληψης είναι η τρισδιάστατη οπτική απεικόνιση της κάτω γνάθου προεγχειρητικά. Αυτό μπορεί να επιτευχθεί με συνδυασμό της πρακτικής γνώσης της βασικής ανατομίας της κάτω γνάθου και των δεδομένων που αντλούνται από την κλινική και ακτινογραφική εξέταση, της οποίας ο χρυσός κανόνας θεωρείται από πληθώρα συγγραφέων η υπολογιστική τομογραφία (Juodzbalys και συν. 2011, Zogakis και συν. 2009).

Η απεικόνιση του γναθιαίου πόρου πριν την χειρουργική τοποθέτηση οδοντικών εμφυτευμάτων είναι σημαντική. Ο πόρος του ΚΦΝ απεικονίζεται συνήθως στις πανοραμικές ακτινογραφίες ή στη CBCT (Cone Beam Computed Tomography) ως δύο ακτινοσκιερές λευκές γραμμές οι οποίες πλαισιώνουν μία ακτινοδιαυγαστική ταινία (Juodzbalys και συν. 2013). Οι Naitoh και συν. διαπίστωσαν ότι η απεικόνιση του γναθιαίου πόρου στις πανοραμικές ακτινογραφίες ήταν μόλις 36,7% (Naitoh και συν. 2009). Με την τεχνολογική εξέλιξη στον τομέα της ακτινολογίας, δηλαδή της ανάπτυξης της CBCT, οι διαγνωστικές δυνατότητες είναι πλέον πιο ακριβείς (Juodzbalys και συν. 2013). Οι Peker και συν. έδειξαν ότι οι μετρήσεις που λαμβάνονται από εικόνες CBCT συμφωνούν περισσότερο με τις πραγματικές (Peker και συν. 2008).

Ο πόρος του κάτω φατνιακού μπορεί να παρουσιάζει σημαντικές ανατομικές παραλλαγές και μπορεί να επηρεάζεται από φλεγμονώδεις, μολυσματικές, νεοπλασματικές, ιατρογενείς ή ιδιοπαθείς αλλοιώσεις. Η ευαισθησία και η ειδικότητα της CBTC για την ανίχνευση των παραλλαγών του πόρου του κάτω φατνιακού νεύρου, ενισχύει τη χρήση της στην Στοματική και Γναθοπροσωπική Χειρουργική και στη χειρουργική των οδοντικών εμφυτευμάτων. Η επίγνωση αυτών των παραλλαγών είναι σημαντική, καθώς μπορεί να οδηγήσει σε τροποποίηση του χειρουργικού πλάνου τοποθέτησης εμφυτευμάτων (Benavides και συν. 2012, Leite και συν. 2014).

Οι συχνότερες ανατομικές παραλλαγές αφορούν στη διάμετρο, στη διακλάδωσή του και στην ύπαρξη ενός πρόσθετου γενειακού τρήματος (Leite και συν. 2014). Ενίοτε, ο πόρος του κάτω φατνιακού νεύρου συνεχίζει την πορεία του μπροστά από το γενειακό τρήμα και φέρεται προς τα έξω, άνω και οπίσθια «δίκην αγκύλης» για να καταλήξει στο τρήμα. Από την ανάλυση των ευρημάτων της μελέτης 100 πανοραμικών ακτινογραφιών των Papanikolaou και συν. το 2014, προέκυψε ότι η αγκύλη απεικονιζόταν στο 34% αυτών, κυρίως αμφίπλευρα. Το μήκος της αγκύλης κυμαινόταν μεταξύ 0,5-8mm, με μέση τιμή τα 4,37 mm και ως εκ τούτου, λόγω του μεγάλου ποσοστού παρουσίας της αγκύλης, η τοποθέτηση εμφυτευμάτων συνιστάται από τους συγγραφείς να γίνεται σε απόσταση τουλάχιστον 5-8mm εγγύς του γενειακού τρήματος, προκειμένου να αποφευχθεί η πιθανότητα τραυματισμού του νεύρου (Papanikolaou και συν. 2014). Κατά την τοποθέτηση εμφυτευμάτων στην πρόσθια μοίρα της κάτω γνάθου οι πανοραμικές ακτινογραφίες δεν είναι

Εικ. 6. Κλινική εικόνα της ασθενούς όταν προσήλθε. Παρατηρείται κακή στοματική υγιεινή της ασθενούς λόγω αδυναμίας άσκησης στοματικής υγιεινής, εξ αιτίας της εγκατεστημένης έντονης παραισθησίας αμφοτερόπλευρα.

Fig. 6. Clinical picture of the patient upon her arrival. Her oral hygiene is bad, as a result of her inability to perform oral hygiene tasks, due to the severe paraesthesia felt bilaterally.

In the patient's own words: "I cannot even touch my gums anymore". She has been diagnosed with depression. She was informed that due the long period of time that had passed since her operation and the multiple nerve injuries that had been induced, surgical treatment would not yield satisfactory results. She was advised on alternative treatment methods for paraesthesia and referred to a Neurologist for assessment and further support, in an effort to help her decide on the treatment she wishes to receive. She has not made a final decision yet.

DISCUSSION

The IAN is the most commonly injured nerve during implants placement (Juodzbalys et al. 2011). Preoperative 3D visualisation of the mandible is the best preventive measure. This can be achieved by combining our practical knowledge of basic mandible anatomy with the data from the clinical and radiographic examination, the golden rule of which is - according to many authors - computed tomography (Juodzbalys et al. 2011, Zogakis et al. 2009).

The visualisation of the mandibular canal prior to the surgical placement of any dental implants is essential. The

επαρκείς για την απεικόνιση της αγκύλης του κάτω φατνιακού και για τον προεγχειρητικό σχεδιασμό, καθώς σε σχέση με τα ευρήματα των αξονικών τομογραφιών παρουσιάζουν περιορισμένη ευαισθησία και ειδικότητα (Papanikolaou και συν. 2014, Juodzbalys και συν. 2013).

Η υπολειπόμενη ασβεστοποίηση των τοιχωμάτων του πόρου εμποδίζει συχνά τον εντοπισμό του, αυξάνοντας τον κίνδυνο ιατρογενούς βλάβης. Πρέπει να τονιστεί ότι η ορατότητα του πόρου του ΚΦΝ μπορεί να διαφέρει μεταξύ των ασθενών αλλά και μεταξύ των διαφορετικών περιοχών της ίδιας γνάθου (Leite και συν. 2014).

Η πιθανότητα τραυματισμού του κάτω φατνιακού νεύρου μπορεί να μειωθεί μέσω της προεγχειρητικής χαρτογράφησης του πόρου του ΚΦΝ και ταυτοποίησης της εγγύτητάς του σε σχέση με το εντύπωμα του γλωσσικού πετάλου στις οπίσθιες περιοχές της κάτω γνάθου, ειδικά όταν χρησιμοποιούνται άμεσες εμφυτευματικές αποκαταστάσεις. (Gupta και Ali 2013, Lin και συν. 2014).

Εάν ο προεγχειρητικός έλεγχος βασίζεται στο ορθοπαντομογράφημα, τα εμφυτεύματα θα πρέπει να απέχουν τουλάχιστον 2 mm από τις ζωτικές δομές, ενώ 1 mm οστού απαιτείται ως όριο ασφαλείας ανάμεσα στο εμφύτευμα και την οροφή του κάτω γναθιαίου πόρου, εάν η αξιολόγηση βασίζεται στη CBCT (Juodzbalys και συν. 2013, Zogakis και συν. 2009).

Οι αιτιολογικοί παράγοντες τραυματισμού του κάτω φατνιακού νεύρου, ανάλογα με τη στιγμή εμφάνισης μπορούν να ταξινομηθούν σε διεγχειρητικούς και μετεγχειρητικούς. Ανάλογα με τον τραυματικό μηχανισμό οι διεγχειρητικοί αιτιολογικοί παράγοντες μπορούν να ταξινομηθούν περαιτέρω σε μηχανικούς, θερμικούς και χημικούς και οι μετεγχειρητικοί σε σχετιζόμενους με θερμικά ερεθίσματα, περιεμφυτευματίτιδα και αιμάτωμα με επακόλουθα τη δημιουργία ουλώδους ιστού και ισχαιμίας (Juodzbalys και συν. 2011). Η χειρουργική επέμβαση πρέπει να σχεδιάζεται με βάση τις πληροφορίες που λαμβάνονται από την προεγχειρητική διαδικασία αξιολόγησης και η τροποποίηση της χειρουργικής επέμβασης πρέπει να αποσκοπεί στην ελαχιστοποίηση των χειρισμών γύρω από τον πόρο του κάτω φατνιακού νεύρου (Renton και συν. 2012).

Οι πιο σοβαροί τύποι τραυματισμών προκαλούνται από τα τρύπανα διάνοιξης των φρεατίων αλλά και από τα ίδια τα εμφυτεύματα. Ακόμη και μετά την ακριβή μέτρηση του διαθέσιμου οστού, η βλάβη στο νεύρο μπορεί να προκύψει ως αποτέλεσμα της υπερδιείσδυσης του τρυπάνου στο σπογγώδες οστό λόγω χαμηλής αντίστασης, ακόμη και από έμπειρους χειρουργούς (Juodzbalys και συν. 2011). Ο κίνδυνος τραυματισμού μπορεί να αποφευχθεί με τον ακριβή προσδιορισμό της οστικής μάζας γύρω από το κανάλι και την αποφυγή άσκησης υπερβολικής πίεσης. Η χρήση ενός νάρθηκα εμφυτευματικής καθοδήγησης βασισμένο στη CT έχει προταθεί για την ελαχιστοποίηση των βλαβών του νεύρου (Juodzbalys και συν. 2011). Τέλος, η αυξημένη θερμοκρασία που αναπτύσσεται λόγω υπερβολικής ταχύτητας του τρυπάνου

IAN canal is usually depicted on panoramic radiographs or CBCT (Cone Beam Computed Tomography) images as two radio-opaque white lines, framing a translucent strip (Juodzbalys et al. 2013). Naitoh et al. found that the rate of mandibular canal visualisation on panoramic radiographs was only 36.7% (Naitoh et al. 2009). Technological advancements in the field of radiology, i.e. the development of CBCT, have improved our diagnostic capabilities (Juodzbalys et al. 2013). Peker et al. showed that measurements obtained from CBTC are more consistent with direct measurements (Peker et al. 2008).

The inferior alveolar nerve canal can display significant anatomical variations and may be affected by inflammatory, infectious, neoplastic, iatrogenic or idiopathic lesions. The sensitivity and specificity of CBTC in terms of detecting these variations of the inferior alveolar nerve canal makes it very useful for Oral and Maxillofacial Surgery and dental implants surgery. An awareness of these variations is important as they may lead to a change in the implant surgery plan (Benavides et al. 2012, Leite et al. 2014).

The most common anatomical variations involve the diameter, its ramification and existence of an accessory mental foramen (Leite et al. 2014). The inferior alveolar nerve canal sometimes extends anteriorly beyond the mental foramen and runs outward, upward and backward before it reaches the mental foramen, creating what is known as the "anterior loop". Based on their analysis of the findings from 100 panoramic radiographs, Papanikolaou et al. found in 2014 that this loop was observed in 34% of the radiographs, mainly bilaterally. The loop length ranged between 0.5 and 8mm, with a mean length of 4.37 mm. Therefore, due to this high loop prevalence rate, the authors recommend that any implants should be placed at least 5-8mm anteriorly to the mental foramen, in order to prevent nerve injuries (Papanikolaou et al. 2014). For any implants placed in the anterior mandible, panoramic radiographs are not sufficient in terms of visualising the inferior alveolar nerve loop and assisting with the preoperative planning, as they have limited sensitivity and specificity compared to computed tomography (Papanikolaou et al. 2014, Juodzbalys et al. 2013).

Residual calcification of the canal walls can often prevent its identification, which can increase the risk of an iatrogenic injury. It must be stressed here that IAN canal visibility can vary between different patients, as well as different parts of the same mandible (Leite et al. 2014).

The risk of an injury to the lower alveolar nerve can be reduced by means of preoperative mapping of the IAN canal and identification of its proximity to the impression of the lingual plate at the posterior mandibular areas, especially in cases of immediate implant restorations (Gupta and Ali 2013, Lin et al. 2014).

If the preoperative examination is based on orthopantomography, the implants must be placed at least 2 mm

προκαλεί επίσης βλάβη του νεύρου (Khawaja και Renton, 2009, Juodzbalys και συν. 2011). Λόγω των προσπαθειών επίτευξης πρωταρχικής σταθερότητας κατά την άμεση τοποθέτηση εμφυτευμάτων μπορεί να οδηγήσει σε ακούσια ακρορριζική επέκταση και σε τραυματισμό νεύρων. Επαναμέτρηση της ποσότητας του διαθέσιμου οστού μετά από εξαγωγή δοντιού συνιστάται ιδιαίτερα στις περιπτώσεις στενής γειτνίασης με το ΚΦΝ (Juodzbalys και συν. 2011).

Τραυματισμός του ΚΦΝ μπορεί να προκύψει επίσης από κακή χειρουργική τεχνική (Juodzbalys και συν. 2011). Κίνδυνος υπάρχει κατά την αποκόλληση του βλεννογονοπεριοστικού κρημνού ιδιαίτερα στην περιοχή του γενειακού τρήματος (Zogakis και συν. 2009). Ιδιαίτερη προσοχή απαιτείται σε περιπτώσεις, όπου το γενειακό τρήμα εντοπίζεται στην επιφάνεια του φατνιακού οστού σε ατροφική κάτω γνάθο (Zogakis και συν. 2009). Για να αποφευχθεί η άμεση βλάβη με το νυστέρι, η αρχική τομή πρέπει να γίνει λίγο πιο γλωσσικά και κρημνός ολικού πάχους ανασηκώνεται έως ότου αναγνωριστεί το γενειακό τρήμα (Juodzbalys και συν. 2011).

Προκειμένου να μειωθεί ο κίνδυνος τραυματισμού του ΚΦΝ είναι σκόπιμο να επιλεγεί το κατάλληλο μέγεθος εμφυτεύματος, έτσι ώστε να παραμένει αρκετή απόσταση από τον πόρο (Basa και Dilek, 2011). Μεγάλα σε μήκος εμφυτεύματα, συχνά δεν μπορούν να τοποθετηθούν χωρίς να υπάρξει ο κίνδυνος να παραβιαστεί ο χώρος του κάτω φατνιακού νεύρου. Εναλλακτικά για την αποκατάσταση μπορεί να γίνει χρήση κοντών εμφυτευμάτων. Στην οπίσθια όμως κάτω γνάθο, η ποιότητα του οστού μπορεί να μην είναι τόσο καλή όσο στην πρόσθια κάτω γνάθο. Αν χρησιμοποιηθούν εμφυτεύματα μικρότερου μήκους ώστε να διασφαλιστεί ότι δεν θα υπάρξει καμία προσβολή του νεύρου, η αρχική σταθερότητα του εμφυτεύματος θα είναι μικρότερη από την επιθυμητή (Abayev και συν. 2015).

Όταν υπάρχει αυξημένος κίνδυνος τρώσης του ΚΦΝ κατά την τοποθέτηση εμφυτευμάτων στην οπίσθια κάτω γνάθο, με την παράκαμψη του νεύρου είναι δυνατόν να τοποθετηθούν εμφυτεύματα στην περιοχή των προγομφίων και των γομφίων. Σύμφωνα με την τεχνική αυτή, το εμφύτευμα πρέπει να τοποθετείται με τέτοια φορά ώστε να μην τραυματισθεί το νεύρο, δηλαδή πλησιέστερα είτε στο έξω είτε στο έσω πέταλο της κάτω γνάθου, ανάλογα βέβαια με τη θέση του νεύρου. Με αυτή την τεχνική αποφεύγονται εκτεταμένες επεμβάσεις όπως η μετάθεση του κάτω φατνιακού νεύρου και η χρήση μοσχευμάτων για την αύξηση της ακρολοφίας. Ενδείκνυται σε γνάθους με μέτρια ή μεγάλη απορρόφηση καθ' ύψος, αλλά με ικανοποιητικό εύρος στις οποίες το κάτω φατνιακό νεύρο βρίσκεται κοντά στο έσω ή το έξω πέταλο. Ο κίνδυνος τραυματισμού του νεύρου, ωστόσο, παραμένει και απαιτούνται λεπτοί χειρισμοί και εμπειρία από τον επεμβαίνοντα, ενώ μειώνεται και η δυνατότητα σωστού προσανατολισμού του εμφυτεύματος (Αλεξανδρίδης 2009, Leite και συν. 2014).

away from any vital structures; if the assessment is based on CBCT, there needs to be a 1-mm-wide bone safety zone between the implant and the mandibular canal roof (Juodzbalys et al. 2013, Zogakis et al. 2009).

The aetiological factors of inferior alveolar nerve injury can be divided into two categories based on the time of the incident – intraoperative and postoperative. Depending on the traumatic mechanism, intraoperative aetiological factors can be further classified as mechanical, thermal and chemical, while postoperative aetiological factors can be divided into thermal stimuli, peri-implantitis and hematoma with subsequent scaring and ischemia (Juodzbalys et al. 2011). The surgical intervention must be planned on the basis of the information obtained from the preoperative assessment, and modified to minimise manoeuvres around the inferior alveolar nerve canal (Renton et al. 2012).

The most severe types of injuries are caused by implant drills, as well as implants themselves. Even after an accurate measurement of the available bone, the nerve injury can occur as the result of drill over-penetration into the spongy bone due to low resistance, even in the hands of experienced surgeons (Juodzbalys et al. 2011). The risk of IAN injury can be avoided by accurately determining the bone mass around the canal and avoiding the use of excessive force. The use of a CT-based implant navigation splint has been recommended in order to minimize nerve damage (Juodzbalys et al. 2011). Finally, the increased temperature produced by excessive drill speed can also lead to nerve damage (Khawaja and Renton, 2009, Juodzbalys et al. 2011). Any efforts to achieve primary stability upon direct implants placement can lead to unintentional apical extension and nerve injury. Remeasuring the amount of available bone after tooth extraction is recommended, especially if the IAN is very close (Juodzbalys et al. 2011).

IAN injury can also result from the use of wrong surgical technique (Juodzbalys et al. 2011). There is also some risk involved in the elevation of the mucoperiosteal flap, especially in the area of the mental foramen (Zogakis et al. 2009). Extra attention should be paid when the mental foramen is located on the surface of the alveolar bone in an atrophic mandible (Zogakis et al. 2009). To avoid direct scalpel injury, the initial incision should be made slightly more lingually and a full-thickness flap should be elevated until the mental foramen is identified (Juodzbalys et al. 2011). In order to minimise the risk of IAN injury, it is necessary to choose the right implant length, so as to maintain enough distance from the canal (Basa and Dilek, 2011). In most cases, long implants cannot be placed without running the risk of penetrating the area of the inferior alveolar canal. Alternatively, reconstruction can involve short implants. However, the quality of the bone may not be as good in the posterior mandible as it is in the anterior mandible. If shorter implants are used to ensure that the nerve is not affected,

Εάν δεν είναι δυνατή η παράκαμψη του πόρου του ΚΦΝ, ούτε η αύξηση του όγκου της φατνιακής ακρολοφίας σε μειωμένο όγκο της φατνιακής ακρολοφίας, είναι δυνατή η τοποθέτηση των εμφυτευμάτων αφού γίνει μετακίνηση (πλαγίωση) ή μεταφορά του κάτω φατνιακού νεύρου. Κατά τη μετακίνησή του, το κάτω φατνιακό νεύρο παρασκευάζεται και έλκεται πλευρικά κατά τη διάρκεια της τοποθέτησης των εμφυτευμάτων. Με την αφαίρεση του έξω οστικού πετάλου και τη διάνοιξη του παραθύρου το αγγειονευρώδες δεμάτιο θα πρέπει να απελευθερώνεται σε μεγάλο μήκος έτσι ώστε οι τάσεις που εξασκούνται επάνω του να είναι όσο το δυνατόν μικρότερες και θα πρέπει να έλκεται με μεγάλη προσοχή με τη βοήθεια φακαρόλας ή αμβλέος οργάνου. Στη συνέχεια αφήνεται να πέσει παθητικά στην αρχική του θέση πάνω στα εμφυτεύματα. Η άμεση επαφή του νεύρου με τα εμφυτεύματα τιτανίου δεν φαίνεται να επηρεάζει τη λειτουργία του. Μέσω αυτής της διαδικασίας, δεν υπάρχει κίνδυνος τραυματικής επαφής των εμφυτευμάτων με το διερχόμενο κάτω φατνιακό νεύρο. Η μεταφορά του επιτυγχάνεται μέσω τομής γύρω από τον πόρο του κάτω φατνιακού νεύρου και μεταφοράς του τρήματος καθώς και του νεύρου σε πιο οπίσθια θέση (Αλεξανδρίδης 2009, Abayev και συν. 2015a).

Η απόφαση για το αν θα εφαρμοστεί πλαγίωση ή μεταφορά του κάτω φατνιακού νεύρου εξαρτάται από την δύναμη έλξης που απαιτείται, προκειμένου να κινητοποιηθεί το νεύρο. Σύμφωνα με τους Lorean και συν., τέντωμα του νεύρου κατά 10-17% του αρχικού μήκους του μπορεί να οδηγήσει σε διακοπή των νευρικών ινών. Σε περιπτώσεις όπου απαιτείται μόνο μικρή έλξη, μπορεί να χρησιμοποιηθεί η πλαγίωση, ενώ μεταφορά χρησιμοποιείται όταν απαιτείται μεγαλύτερη έλξη. Η πλαγίωση έχει λιγότερες ανεπιθύμητες ενέργειες σε σχέση με την μεταφορά (Abayev και συν. 2015a). Οι τεχνικές της πλαγίωσης ή της μεταφοράς του κάτω φατνιακού νεύρου ακολουθούμενες από την τοποθέτηση εμφυτεύματος, παρουσιάζουν πολλά πλεονεκτήματα αλλά και πολλά μειονεκτήματα όπως είναι οι νευροαισθητηριακές διαταραχές με συνέπεια απώλεια της αίσθησης στο κάτω χείλος και στον πώγωνα, λόγω έλξης του νεύρου ή λόγω αγγειακής βλάβης (Abayev και συν. 2015b).

Ο Seddon ταξινόμησε τους τραυματισμούς των νεύρων ως: νευροαπραξία, αξονότμηση και νευρότμηση. Η νευροαπραξία οφείλεται σε τοπική καταστροφή του ελύτρου της μυελίνης, με αποτέλεσμα διακοπή μεταδόσεως του ηλεκτρικού ερεθίσματος κατά μήκος του νεύρου. Κατά την αξονότμηση συμβαίνει διατομή του νευράξονα αλλά διατήρηση του ενδονευρίου. Μετά τη διατομή εκφυλίζεται τόσο ο άξων όσο και η μυελίνη περιφερικά του σημείου διατομής. Όσον αφορά στη νευρότμηση διακόπτεται πλήρως η συνέχεια του νεύρου (ενδο- περι- και επινεύριο) (Καγδογλής 1996, Alhassani και AlGhamdi 2010).

Ανάλογα με το βαθμό της βλάβης των νεύρων η αλλοίωση της αίσθησης μπορεί να συμβεί με τη μορφή της

initial implant stability will be below the desired level (Abayev et al. 2015).

When the risk of IAN injury is high during implants placement in the posterior mandible, it is possible to place the implants in the premolar and molar area, thus circumventing the nerve. In this technique, the implant is placed in a certain angle so that the nerve is not injured, i.e. closer to either the outer or inner mandibular plate, depending on the nerve's position. This way, we can avoid an extensive intervention such as inferior alveolar nerve repositioning or the use of grafts to increase the size of the crest. This technique is recommended for mandibles with moderate or severe resorption in terms of height, but with a satisfactory width, in which the inferior alveolar nerve is close to the inner or outer plate. However, there is still some residual risk of nerve injury, and therefore the surgeon's fine movements and experience are essential. It also becomes more difficult to give the implant the right orientation (Alexandridis 2009, Leite et al. 2014).

If it is not possible to circumvent the IAN canal, or increase the volume of the alveolar ridge (in cases of limited alveolar ridge volume), the implants can be placed after the inferior alveolar nerve has been lateralised or transpositioned. In nerve lateralisation, the IAN is exposed and traction is used to deflect it laterally while the implants are placed. By removing the outer bone plate and opening this "window", the neurovascular bundle inside the canal should be freed to a large length, in order to reduce any tensions on it as much as possible, and moved very carefully using a retractor or blunt instrument. The IAN is then left to fall passively back into its original position, against the fixtures. The direct contact between the nerve and the titanium implants does not seem to affect its function. With this procedure, there is no traumatic interference of the implants with the incisive inferior alveolar nerve. In nerve transposition, a corticotomy is done around the inferior alveolar nerve canal and the foramen and nerve are repositioned more posteriorly (Alexandridis 2009, Abayev et al. 2015a).

The decision to lateralise or transposition the inferior alveolar nerve depends on the tension that is required in order to mobilise it. According to Lorean et al., stretching the nerve by 10 - 17% of its original length may result in disruption of the nerve fibres. In situations where only small traction is needed, lateralisation can be used, while transposition is used when a larger amount of stretching is needed. Lateralisation produces fewer side effects than transposition (Abayev et al. 2015a).

Inferior alveolar nerve lateralisation or transposition techniques followed by implant placement have many advantages, as well as disadvantages, such as neurosensory disturbances that result in loss of sensation in the lower lip and chin, due to nerve overstretching or vascular damage (Abayev et al. 2015b).

Seddon classified vascular injuries as follows: neurapraxia, axonotmesis and neurotmesis. Neurapraxia is caused by

παραισθησίας, δυσαισθησίας, αναλγησίας ή αναισθησίας. Επίσης, μπορεί να είναι παροδική, ή, σε ορισμένες περιπτώσεις, μόνιμη (Alhassani και AlGhamdi 2010). Η απώλεια της αίσθησης που διαρκεί περισσότερο από 6 μήνες είναι ως επί το πλείστον μόνιμη. Η επακόλουθη διαστρεβλωμένη αισθητήρια αίσθηση μπορεί να οδηγήσει σε σημαντικές διαταραχές στην ομιλία και τη μάσηση, το οποίο έχει αρνητικό αντίκτυπο στην κοινωνικότητα και στην ψυχολογική ευεξία του ασθενούς (Yadav και συν. 2014).

Υπάρχει ανάγκη για τυποποίηση της αξιολόγησης της κάκωσης του κάτω φατνιακού νεύρου κατά την πρώιμη μετεγχειρητική περίοδο (Deppe και συν. 2015). Οι συμβατικές, μη επεμβατικές εξετάσεις για τη διάγνωση της τραυματικής βλάβης των αισθητήριων νεύρων περιλαμβάνουν την ανίχνευση με στατικό ελαφρύ άγγιγμα, την διάκριση σημείων μέσω αγγίγματος με βούρτσα, την διάκριση δύο σημείων, την πίεση με ακίδα για έλεγχο αλγαισθητικών διακρίσεων και τέλος τις θερμικές διακρίσεις. Αυτές, ωστόσο, οι εξετάσεις είναι υποκειμενικές και έχουν το μειονέκτημα να εξαρτώνται από την αισθητηριακή ανταπόκριση του ασθενούς. Επιπλέον, αυτές οι δοκιμές δεν μπορούν να αξιολογήσουν και να υπολογίσουν το μέγεθος της βλάβης αντικειμενικά, όταν ο ασθενής παραπονείται για υπαισθησία ή παραισθησία (Kim και συν. 2015).

Για τη διάκριση των δύο σημείων το δέρμα και ο βλεννογόνος των ασθενών αγγίζονται ταυτόχρονα με τα αιχμηρά άκρα δύο ανιχνευτών. Αρχικά, η απόσταση μεταξύ των δύο άκρων είναι 10 χιλιοστά. Εάν ο ασθενής περιγράφει ότι νιώθει δύο διαφορετικά σημεία, το τεστ επαναλαμβάνεται με μικρότερη απόσταση μέχρι τη στιγμή που ο ασθενής να νιώσει τα δύο αγγίγματα σαν ένα. Η απόσταση αυτή μετράται με τη χρήση ενός χάρακα και καταγράφεται σε έντυπο. Οι ασθενείς ταξινομούνται ως υγιείς αν νιώθουν τα δύο άκρα χωριστά, με απόσταση μεταξύ τους όχι μεγαλύτερη από 2 χιλιοστά (Deppe και συν. 2015).

Ανάλογη με την κάκωση που υπέστη ένα νεύρο είναι και η αντιμετώπισή του. Στις πιο απλές περιπτώσεις, η επούλωση του νεύρου μπορεί να γίνει είτε αυτόματα, είτε με τη χορήγηση φαρμακευτικής αγωγής (π.χ. αντιβιοτικά, ΜΣΑΦ, κορτικοστεροειδή, βιταμίνες C, E, B12 και αγγειοδιασταλτικά) (Zogakis και συν. 2009). Επιστροφή της αισθητικότητας μέσα στις πρώτες τέσσερις εβδομάδες δείχνει ότι έχει συμβεί νευροαπραξία και συνεπάγεται άριστη πρόγνωση, ενώ η καθυστερημένη έναρξη επιστροφής της λειτουργικότητας υποδεικνύει έναν πιο σοβαρό τραυματισμό, όπως αξονότμηση, και εάν δεν υπάρχει επιστροφή της αισθητικότητας στους τρεις μήνες, θα πρέπει να λαμβάνεται υπόψιν η πιθανότητα νευρότμησης (Jones, 2010). Σε εκτεταμένες βλάβες, δηλαδή σε περίπτωση αξονότμησης και νευρότμησης, η θεραπεία εκλογής είναι η μικροχειρουργική νευρορραφή (Zogakis και συν. 2009).

Πρωταρχικοί λόγοι για χειρουργική επέμβαση είναι:

local damage to the myelin sheath, which results in disruption of electric signal transmission along the nerve. In axonotmesis, the continuity of the nerve axon is disrupted, but the endoneurium remains intact. After this disruption, both the axon and myelin around the disruption point begin to degenerate. In neurotmesis, nerve continuity is completely disrupted (endoneurium, perineurium and epineurium) (Kagdoglis 1996, Alhassani and AlGhamdi 2010).

Depending on the degree of nerve damage, sensory alteration can involve paraesthesia, dysaesthesia, analgesia or anaesthesia. It can be temporary or in some cases permanent (Alhassani and AlGhamdi 2010). Sensory loss that lasts more than 6 months is usually permanent. The resulting altered sensory sense can lead to significant speech and mastication disorders, which has a negative impact on the patient's social life and psychological well-being (Yadav et al. 2014).

It is necessary to standardise the assessment of inferior alveolar nerve injuries in the early postoperative period (Deppe et al. 2015). The conventional non-invasive tests for the diagnosis of traumatic damage to the sensory nerves include static light touch detection, brush direction discrimination, two-point discrimination, the pin pressure nociceptive discrimination test and, finally, thermal discrimination. However, these are subjective tests and have the disadvantage of depending on the sensory response of the patient. Moreover, these tests cannot evaluate and quantify the damage objectively, when the patient complains of numbness or paraesthesia (Kim et al. 2015).

For two-point discrimination, the patient's skin and mucosa are touched with the sharp ends of the two probes simultaneously. Initially, the distance between both ends is 10 mm. If the patient describes that he feels two different points, the test is repeated with a smaller distance until the moment when the patient feels the two stitches as if it is just one. This distance is measured using a ruler and recorded in a form. Patients are classified as healthy if they feel the two stitches separately with the distance between them being no greater than 2 mm (Deppe et al. 2015).

Treatment depends on how serious the nerve injury was. In simple cases, nerve healing happens either spontaneously, or with the help of medications (e.g. antibiotics, NSAIDs, corticosteroids, vitamins C, E, B12 and vasodilators) (Zogakis et al. 2009). Recovery of sensation within the first four weeks indicates neurapraxia and implies an excellent prognosis, whereas a late onset in the return of function indicates a more severe injury, such as an axonotmesis, and if there is no recovery of sensation within three months, neurotmesis should be considered (Jones, 2010). In cases of extensive injury, i.e. axonotmesis and neurotmesis, the treatment of choice is microsurgical neurorrhaphy (Zogakis et al. 2009).

The main reasons for surgical intervention are:

1. Ένας τραυματισμός που έχει ως αποτέλεσμα ελάττωμα ή βλάβη, που δεν ανακάμπτει αυθόρμητα και
2. Απώλεια της λειτουργικότητας με αποτέλεσμα την αναισθησία, παραισθησία ή δυσαισθησία, η οποία δεν μπορεί να διορθωθεί με άλλα μέσα (Jones, 2010).

Κρίσιμη είναι και η επιλογή της χρονικής στιγμής της επέμβασης (Καγδογλής, 1996). Πολλοί συγγραφείς συστήνουν την παραπομπή των τραυματισμών πριν από τους τέσσερις μήνες, αλλά μπορεί να είναι πολύ αργά για πολλούς τραυματισμούς περιφερικών αισθητικών νεύρων. Μετά τους τρεις μήνες, συμβαίνουν μόνιμες κεντρικές και περιφερικές αλλαγές μέσα στο νευρικό σύστημα μετά από τραυματισμό, που είναι απίθανο να ανταποκριθούν σε χειρουργική επέμβαση (Khawaja και Renton, 2009).

Θεωρητικά, η καλύτερη στιγμή για να επιδιορθωθεί ένα νεύρο είναι όταν η αναγεννησιακή δραστηριότητα είναι πιο έντονη. Σύμφωνα με τους Holmes και Young, η πολλαπλασιαστική δύναμη των κυττάρων Schwann είναι μέγιστη 2-3 εβδομάδες μετά τον τραυματισμό και θα αρχίζει να μειώνεται μετά από περίπου τρεις μήνες. Ως εκ τούτου, είναι κρίσιμο να εξεταστεί η περίπτωση χειρουργικής παρέμβασης αυτή τη στιγμή, περίπου τρεις μήνες μετά τον τραυματισμό ώστε να συλληφθεί αυτή η δραστηριότητα. Σύμφωνα με τον Donoff αν δεν έχει παρατηρηθεί αυτόματη ανάνηψη μετά από έξι μήνες, είναι απίθανο να συμβεί και επομένως χειρουργική επέμβαση θα πρέπει να πραγματοποιηθεί σε αυτό το διάστημα ή νωρίτερα, η οποία θα επιτρέψει τη μέγιστη ανάκτηση της ισχύος των κυττάρων Schwann και επίσης θα δώσει τον χρόνο στον χειρουργό να εκτιμήσει την κάκωση και θα επιτρέψει να συμβεί τυχόν αυθόρμητη ανάκαμψη (Jones, 2010).

Η πρωτογενής αποκατάσταση κατά τη στιγμή της κάκωσης είναι η καλύτερη στιγμή για να επισκευαστεί το νεύρο, αλλά συχνά ο τραυματισμός είναι κλειστός και ο επεμβαίνων δε γνωρίζει ότι το νεύρο έχει τραυματιστεί, παρά μόνο μετά την επέμβαση, ούτε μπορεί να γνωρίζει την φύση της κάκωσης (Jones, 2010).

Ως συμπληρωματικό προφυλακτικό μέτρο, κατά τη διάρκεια της επέμβασης ο χειρουργός θα πρέπει να παρατηρεί ασυνήθιστες αντιδράσεις εκ μέρους του ασθενή, όπως οξύ πόνο ή αίσθηση ηλεκτρικού σοκ. Εάν υποψιαστεί τραυματισμό του νεύρου, πρέπει να κάνει ενδελεχή νευρολογική εξέταση μία μέρα μετά το χειρουργείο, όταν η στελεχιαία αναισθησία του κάτω φατνιακού θα έχει παρέλθει (De Oliveira Martins και συν., 2013).

Σε ασθενείς που αναφέρουν επίμονη αιμωδία έξι ώρες μετά την επέμβαση θα πρέπει να διενεργείται αφαίρεση του εμφυτεύματος το συντομότερο δυνατό. Οι Hegedus και Diecidue προτείνουν την αφαίρεση του εμφυτεύματος αμέσως και την αντικατάστασή του αρκετές ημέρες αργότερα, όταν η αρχική θεραπεία θα έχει πραγματοποιηθεί, επιτρέποντας τη βέλτιστη νευρική επούλωση (Khawaja και Renton, 2009).

Η κάκωση που προκλήθηκε από την τοποθέτηση του εμφυτεύματος μπορεί να οφείλεται σε πρωτογενή ή δευ-

1. an injury which produces a defect or damage which does not recover spontaneously, and
2. a loss of function resulting in anaesthesia, paraesthesia or dysaesthesia, which cannot be corrected by any other means (Jones, 2010).

The timing of the intervention is crucial (Kagdoglis, 1996). Many authors recommend referral of injuries before four months but this may be too late for many peripheral sensory nerve injuries. After three months, permanent central and peripheral changes occur within the nervous system, subsequent to injury, that are unlikely to respond to surgical intervention (Khawaja and Renton, 2009).

In theory, the best time to correct the nerve is when the rejuvenation activity is at this highest level. According to Holmes and Young, the multiplication rates of Schwann cells are at their highest levels 2-3 weeks after the injury, and begin to decline after around three months. Therefore, the possibility of a surgical intervention must be considered at this point, within approximately three months after the injury, in order to capture the benefits of this multiplication activity. According to Donoff, if no spontaneous recovery has occurred six months later, it is unlikely to occur, and therefore surgery should be carried out at this time or earlier, in order to allow for maximum recovery power of the Schwann cells, and also give the surgeon time to assess the injury and allow for any spontaneous recovery (Jones, 2010).

The primary repair at the time of injury is the best time to correct the nerve. However, the injury is often closed and the surgeon does not know that the nerve is injured until after the operation, and he is unsure of the nature of the injury (Jones, 2010).

As an additional prophylactic measure, during the operation, the surgeon should look out for any unusual reactions on the patient's part, such as sharp pain or electric shock feeling. If nerve injury is suspected, a thorough neurological examination needs to be performed the day after the surgery, when the branch anaesthesia of the inferior alveolar nerve will have subsided (De Oliveira Martins et al., 2013).

In patients who report persistent numbness 6 hours after the operation, the implant needs to be removed as quickly as possible. Hegedus and Diecidue recommend removing the implant immediately and replacing it several days later, after initial healing has taken place, in order to allow for optimal neural healing (Khawaja and Renton, 2009).

Injury caused by implant placement can be due to primary or secondary ischaemia of the inferior alveolar nerve caused by haemorrhage into the canal, rather than direct mechanical trauma caused by the implant itself. "Cracking" of the inferior alveolar nerve canal roof due to its close proximity to preparation of the implant bed may cause haemorrhage into the canal or deposition of debris, which may compress and cause nerve ischaemia. This compressive effect on the nerve may persist if the

τερογενή ισχαιμία του κάτω φατνιακού νεύρου από αιμορραγία στον πόρο, παρά σε άμεσο μηχανικό τραύμα από το ίδιο το εμφύτευμα. «Σπάσιμο» της οροφής του πόρου του κάτω φατνιακού νεύρου λόγω της εγγύτητάς του κατά την προετοιμασία του φρεατίου του εμφυτεύματος, μπορεί να προκαλέσει αιμορραγία στο κανάλι ή εναπόθεση θραυσμάτων που μπορούν να συμπιέσουν και να προκαλέσουν ισχαιμία του νεύρου. Αυτή η συμπιεστική επίδραση στο νεύρο μπορεί να παραμείνει εάν το εμφύτευμα αφεθεί στη θέση του, ακόμη και αν το εμφύτευμα απομακρυνθεί ή αντικατασταθεί από μικρότερο. Μόλις επιβεβαιωθεί η νευρική βλάβη, η αφαίρεση του εμφυτεύματος θα πρέπει να γίνεται άμεσα, όπως αναφέρθηκε. Αυτό μπορεί να επιτρέψει την ταχύτερη διασπορά της αιμορραγίας ή των θραυσμάτων επιτρέποντας τη βελτίωση της αναγέννησης των περιφερικών νεύρων. Προτείνεται να γίνεται ρύθμιση το συντομότερο μετά την υποψία βλάβης (εντός 36 ωρών μετά την εγχείρηση). (Khawaja και Renton, 2009).

Σε περίπτωση που σε μετεγχειρητική ακτινογραφία ένα εμφύτευμα παρατηρείται να παραβιάζει τον χώρο του πόρου του κάτω φατνιακού, ο χειρουργός θα πρέπει να εξετάσει άμεσα την μερική (με αποκοχλίωση) ή την ολική αφαίρεσή του (Ziccardi και Steinberg, 2007). Γι' αυτό συνιστάται να χρησιμοποιούνται εμφυτεύματα τα οποία μπορούν να "ξεβιδωθούν" μετά την τοποθέτηση. Εάν το εμφύτευμα που προκαλεί το πρόβλημα έχει ήδη οστεοενσωματωθεί, μπορεί να αφαιρεθεί με την χρήση οστικών εγγλυφίδων. Εναλλακτικά, εάν είναι εφικτό μπορεί να γίνει εκτομή τμήματος του εμφυτεύματος (Alhassani και Al Ghamdi, 2010).

Είναι επίσης γενικά αποδεκτό, ότι σε περίπτωση διατομής του νεύρου, τα καλύτερα αποτελέσματα θα επιτευχθούν με άμεση αναστόμωση των δύο άκρων (Kim και συν., 2011). Η μικροχειρουργική νευρορραφή συνίσταται σε άμεση τελικο-τελική επανασύνδεση των δύο νευρικών κολοβωμάτων αμέσως μετά την κινητοποίησή τους στους μαλακούς ιστούς. Ο σκοπός της επέμβασης είναι, μέσω της αποκατάστασης της συνέχειας του νεύρου, να δοθεί στους νευράξονες η δυνατότητα να αναγεννηθούν προς το τελικό όργανο ξεπερνώντας το σημείο της διατομής. Η συρραφή αυτή σήμερα γίνεται με το χειρουργικό μικροσκόπιο και αφορά όχι μόνο το επινεύριο, αλλά και τα επιμέρους νευρικά δεμάτια με συρραφή των περινευρίων τους (Renton και συν., 2012). Ωστόσο, η άμεση σύνδεση των νευρικών κολοβωμάτων δεν είναι συχνά δυνατή, καθώς είναι απαραίτητο η νευρική αναστόμωση να γίνεται με την ελάχιστη τάση των 25gr (Kim και συν., 2011). Όταν ο κλινικός ιατρός δεν είναι σε θέση να αποκαταστήσει τη σύνδεση των δύο κολοβωμάτων, η τοποθέτηση ενός νευρικού μοσχεύματος είναι απαραίτητη για τη γεφύρωση του χάσματος (De Oliveira Martins και συν., 2013). Τα πιο συχνά χρησιμοποιούμενα αυτομοσχεύματα είναι το γαστροκνημιαίο και το μείζον ωτιαίο νεύρο (Jones, 2010).

Οι Strauss και συν. κατέληξαν στο συμπέρασμα ότι το

implant is left in situ, even if the implant is removed or replaced by a shorter implant. As discussed, once nerve injury has been confirmed, the implant should be removed immediately. This may allow faster dispersion of the haemorrhage or debris, thus allowing for better peripheral nerve regeneration. Therefore is it recommended that any arrangements should be made as soon as nerve injury is suspected (within 36 hours post-surgery) (Khawaja and Renton, 2009).

If a postoperative x-ray reveals that an implant interferes with the inferior alveolar nerve canal space, the surgeon should immediately consider its partial removal (by unscrewing) or complete removal (Ziccardi and Steinberg, 2007). This is why it is recommended to use an implant that can be "unscrewed" after placement. If the implant causing the problem is already osseointegrated, it can be removed by means of a trephine drill. Alternatively, an apicoectomy of the implant can be performed, if feasible (Alhassani and Al Ghamdi, 2010).

Moreover, it is generally agreed that in case of nerve transection, the best results can be achieved by immediate anastomosis of the two ends (Kim et al., 2011). Microsurgical neurorrhaphy involves the immediate end-to-end reconnection of the two nerve stumps right after they have been immobilised on the soft tissues. This intervention aims to restore nerve continuity and thus allow the neural axons to regenerate towards the final organ by overcoming the transection point. Stitching is nowadays done by means of a surgical microscope and does not only involve the epineurium, but also individual nerve bundles, whose perineuria are sutured too (Renton et al., 2012). However, the immediate reconnection of the nerve stumps is not always possible, as it is necessary for nerve anastomosis to be done at a minimum tension of 25g (Kim et al., 2011). When the clinician is unable to reconnect the two stumps, the placement of a nerve graft is necessary in order to bridge the gap (De Oliveira Martins et al., 2013). The most commonly used autografts are the sural and major auricular nerves (Jones, 2010).

Strauss et al concluded that 50% of the patients who underwent microsurgical repair of the inferior alveolar nerve reported significant improvement, 42.9% reported slight improvement, and only 7.1% reported no improvement (Alhassani and AlGhamdi, 2010). Even though there have been significant developments in microsurgical techniques, full regeneration can take months or even years, and sensation is rarely restored at pre-injury levels. Therefore many clinical and experimental approaches have been taken in an effort to promote the functional regeneration of the injured nerve (Lee et al., 2015).

Finally, another option is the use of neurotrophic factors that are primarily involved in the survival, maintenance and regeneration of the nervous system. The nerve growth factor (NGF) is a neurotrophic factor that has been identified as being suitable for that purpose. How-

50% των ασθενών που υποβλήθηκαν σε μικροχειρουργική αποκατάσταση του κάτω φατνιακού νεύρου, ανέφερε σημαντική βελτίωση, το 42,9% ανέφερε μικρή βελτίωση και μόνο το 7,1% ανέφερε απουσία βελτίωσης (Alhassani και AlGhamdi, 2010). Αν και έχουν υπάρξει σημαντικές εξελίξεις στις μικροχειρουργικές τεχνικές, η πλήρης αναγέννηση διαρκεί από μήνες έως χρόνια, και η αισθητικότητα επιστρέφει σπάνια στα επίπεδα πριν τον τραυματισμό. Ως εκ τούτου, πολλές κλινικές και πειραματικές προσεγγίσεις έχουν προσπαθήσει να προωθήσουν τη λειτουργική αναγέννηση του τραυματισμένου νεύρου (Lee και συν., 2015).

Τέλος, μία σκέψη είναι η χρήση νευροτροφικών παραγόντων που εμπλέκονται κατά κύριο λόγο στην επιβίωση, συντήρηση και ανάπλαση του νευρικού συστήματος. Ο αυξητικός παράγοντας νεύρων (NGF) είναι ένας νευροτροφικός παράγοντας που προτάθηκε για το σκοπό αυτό. Ωστόσο, παρά τις εκτεταμένες προηγούμενες έρευνες, η κλινική εφαρμογή του NGF για βλάβες του κάτω φατνιακού νεύρου δεν έχει επιδιωχθεί, κυρίως λόγω της πολύ σύντομης in vivo ημίσειας ζωής του. Ως εκ τούτου, ο NGF θα πρέπει να εφαρμόζεται απευθείας στη θέση της βλάβης και να διατηρείται η αποτελεσματική δόση για όσο χρειάζεται. Για τους λόγους αυτούς, οι Lee και συν. σχεδίασαν ένα εμφύτευμα που θα μπορούσε να παρέχει μία σταθερή ποσότητα διαλύματος NGF. Με αυτό το σύστημα, η αναγέννηση των νεύρων και η οστεοενσωμάτωση μπορούν να επιτευχθούν ταυτόχρονα (Lee και συν., 2015).

ΣΥΜΠΕΡΑΣΜΑΤΑ

1. Θεμελιώδους σημασίας είναι ο σχηματισμός ενός βέλτιστου προεγχειρητικού σχεδίου θεραπείας, προκειμένου να ελαχιστοποιηθούν οι επιπλοκές.
2. Πρόληψη τραυματισμού του πόρου του κάτω φατνιακού νεύρου μπορεί να επιτευχθεί με τη CBCT, είτε για τη μέτρηση του διαθέσιμου οστού έως τον πόρο του κάτω φατνιακού νεύρου, είτε για την κατασκευή χειρουργικού νάρθηκα εμφυτευματικής καθοδήγησης και με τη χρήση εμφυτευμάτων κατάλληλου μεγέθους.
3. Σε αυξημένη πιθανότητα τρώσης του ΚΦΝ, συστήνεται η παράκαμψη του νεύρου και σε σπανιότερες περιπτώσεις η πλαγίωση ή η μεταφορά του.
4. Η πιθανότητα κάκωσης, διεγχειρητικά, αυξάνεται με την κακή χειρουργική τεχνική ιδιαίτερα κατά τη χρήση του τρυπάνου και την αποκόλληση κρημνού στην περιοχή του γενειακού τρήματος.
5. Συστήνεται ως όριο ασφαλείας η ύπαρξη 1mm οστού ανάμεσα στο εμφύτευμα και την οροφή του γναθιαίου πόρου.
6. Είναι απαραίτητη η τυποποίηση της διαδικασίας αξιολόγησης της νευρολογικής διαταραχής που προκύπτει μετά από βλάβη του κάτω φατνιακού νεύρου.
7. Σε περίπτωση κάκωσης, η επαναφορά της αισθητικότητας μέσα σε 4 εβδομάδες καθιστά την πρόγνωση άριστη. Σε αντίθετη περίπτωση, η αντιμετώπιση είναι

ever, despite the extensive studies that have been carried out, the clinical application of NGF in lower alveolar nerve injuries has not been pursued, mainly because of its very short in vivo half-life. Therefore, NGF should be applied directly to the injury site, and the effective dose should be maintained for as long as needed. To this end, Lee et al. designed an implant that could provide a stable supply of NGF solution. In this system, nerve regeneration and osseointegration can be achieved at the same time (Lee et al., 2015).

CONCLUSIONS

1. The development of an optimal preoperative treatment plan is of paramount importance, in order to minimise complications.
2. CBCT can help prevent injuries to the inferior alveolar nerve canal, either in terms of measuring the bone that is available up to the inferior alveolar nerve canal, or fabricating a surgical implant guide splint and using implants of the right size.
3. Where the risk of IAN injury is high, it is recommended that the nerve is circumvented or, less frequently, laterised or transpositioned.
4. The risk of intraoperative injury is increased if the wrong surgical technique is implemented, especially when using the drill or dissecting a flap in the area of the mental foramen.
5. The recommended security zone between the implant and the roof of the mandibular canal is 1mm of bone.
6. It is necessary to standardise the assessment process for any neurological disturbance that arises from inferior alveolar nerve injury.
7. In case of injury, the recovery of sensation within 4 weeks implies an excellent prognosis. If that does not happen, the choice of treatment depends on the type of injury and can range from medications to implant removal and microsurgical repair of the nerve.
8. In case of inferior alveolar nerve transection, an important prognostic factor is the time lapse between the injury and intervention. After three months, any changes to the nervous system are permanent and thus surgical intervention cannot produce any results.
9. Inferior alveolar nerve injury prevention relies on the identification of risk factors, thorough preoperative examination, use of the right surgical technique, as well as on the surgeon's experience. Prevention is key as the social and psychological implications of alveolar nerve injury are multifold.

ανάλογη της κάκωσης και κυμαίνεται από φαρμακευτική, έως αφαίρεση του εμφυτεύματος και μικροχειρουργική αποκατάσταση του νεύρου.

8. Σε περίπτωση διατομής του κάτω φατνιακού νεύρου, σημαντικός παράγοντας για την πρόγνωση είναι ο χρόνος που έχει παρέλθει από την βλάβη μέχρι να γίνει κάποια παρέμβαση. Μετά τους τρεις μήνες, οι μεταβολές στο νευρικό σύστημα είναι μόνιμες και αυτό καθιστά την ανταπόκριση στην χειρουργική επέμβαση αδύνατη.
9. Η αναγνώριση των παραγόντων κινδύνου, ο επιμελής προεγχειρητικός έλεγχος, η ενδεδειγμένη χειρουργική τεχνική και η εμπειρία του χειρουργού, αποτελούν τις απαραίτητες προϋποθέσεις για την αποφυγή τραυματισμού του κάτω φατνιακού νεύρου, κάτι ιδιαίτερα σημαντικό, καθώς οι κοινωνικές και κυρίως οι ψυχολογικές επιπτώσεις μετά από κάκωση του κάτω φατνιακού νεύρου είναι πολυάριθμες.

ΒΙΒΛΙΟΓΡΑΦΙΑ/REFERENCES

Αλεξανδρίδης Κ: Εισαγωγή στην εμφυτευματολογία Ιατρικές εκδόσεις Λίτσας 2009: σελ. 64-65, 75-80

Καγδογλής Κ: Νευροχειρουργική: Επιστημονικές εκδόσεις Γρηγόριος Παρισιάνος 1996, σελ. 133-136

Abayev B, Juodzbalys G: Inferior Alveolar Nerve Lateralization and Transposition for Dental Implant Placement. Part I: a Systematic Review of Surgical Techniques. J Oral Maxillofac Res 6(1):e2, 2015a

Abayev B, Juodzbalys G: Inferior Alveolar Nerve Lateralization and Transposition for Dental Implant Placement. Part II: a Systematic Review of Neurosensory Complications. J Oral Maxillofac Res 6(1):e3, 2015b

Alhassani AA, AlGhamdi AS: Inferior Alveolar Nerve Injury in Implant Dentistry: Diagnosis, Causes, Prevention, and Management. J Oral Implantol 36(5):401-7, 2010

Basa O, Dilek OC: Assessment of the risk of perforation of the mandibular canal by implant drill using density and thickness parameters. Gerondontology 28:213-220, 2011

Benavides E, Rios HF, Ganz SD, An CH, Resnik R, Reardon GT, Feldman SJ, Hatcher D, Kim MJ, Sohn DS, Palti A, Perelman ML, Judy KW, Misch CE, Wang HL: Use of cone beam computed tomography in implant dentistry: the international congress of oral implantologists consensus report. Implant Dentistry 21(2):78-86, 2012

De Oliveira Martins D1, Martinez dos Santos F, Evany de Oliveira M, de Britto LR, Benedito Dias Lemos J, Chacur M: Laser therapy and pain-related behavior after injury of the inferior alveolar nerve: possible involvement of neurotrophins. J Neurotrauma 30(6):480-6, 2013

Deppe H, Mücke T, Wagenpfeil S, Kesting M, Linsenmeyer E, Tölle T: Trigeminal nerve injuries after mandibular oral surgery in a university outpatient setting—a retrospective analysis of 1,559 cases: Clin Oral Investig 19(1):149-57, 2015

Gupta J, Ali SP: Cone beam computed tomography in oral implants. Natl J Maxillofac Surg. 4(1):2-6, 2013

Jones RHB: Repair of the trigeminal nerve: a review. Australian Dental Journal 55:112-119, 2010

Juodzbalys G, Wang HL, Sabalys G: Injury of the Inferior Alveolar Nerve during Implant Placement: a Literature Review J Oral Maxillofac Res 2(1):e1, 2011

Juodzbalys G, Kubilius M: Clinical and radiological classification of the jawbone anatomy in endosseous dental implant treatment. J Oral Maxillofac Res 4(2):e2, 2013

Khawaja N, Renton T: Case studies on implant removal influencing the resolution of inferior alveolar nerve injury. British Dental Journal 206:365-370, 2009

Kim JH, Kim SM, Jung HJ, Kim MJ, Lee JH: Effective end-to-end repair of inferior alveolar nerve defect by using nerve sliding technique. Oral Surg Oral Med Oral Pathol Oral Radiol Endod 112:28-30, 2011

Kim YK, Yun PY, Kim JH1, Lee JY, Lee W: The quantitative sensory testing is an efficient objective method for assessment of nerve injury. Maxillofac Plast Reconstr Surg 37(1):13, 2015

Leckel M, Kress B, Schmitter M: Neuropathic pain resulting from implant placement: case report and diagnostic conclusions. J Oral Rehabil 36(7):543-6, 2009

Lee JY, Jabng JW, Kim SM, Kim MJ, Lee JH: Simultaneous inferior alveolar nerve regeneration and osseointegration with a nerve growth factor-supplying implant: a preliminary study. American Association of Oral and Maxillofac Surg 73:410-423, 2015

Leite GMF, Lana JP, Manzi FR, Souza PEA, Horta MCR: Anatomic variations and lesions of the mandibular canal detected by cone beam computed tomography. Surg Radiol Anat 36:795-804, 2014

Lin MH, Mau LP, Cochran DL, Shieh YS, Huang PH, Huang RY. Risk assessment of inferior alveolar nerve injury for immediate implant placement in the posterior mandible: A virtual implant placement study. J Dent 42(3):263-70, 2014

Naitoh M, Hirukawa A, Katsumata A, Ariji E. Evaluation of voxel values in mandibular cancellous bone: relationship between cone-beam computed tomography and multislice helical computed tomography. Clin Oral Implants Res. 20(5):503-6, 2009

Papanicolaou P, Vlastos K, Fragiskos D, Fragiskos F: The anterior loop of the inferior alveolar nerve. A radiographic study of panoramic radiographs and review of the literature Hellenic Archives of Oral & Maxillofacial Surgery 15(1): 27-36, 2014

Peker I, Alkurt MT, Michcioglu T. The use of 3 different imaging methods for the localization of the mandibular canal in dental implant planning. Int J Oral Maxillofac Implants. 23(3):463-70, 2008

Renton T, Yilmaz Z, Gaballah K: Evaluation of trigeminal nerve injuries in relation to third molar surgery in a prospective patient cohort. Recommendations for prevention. Int J Oral Maxillofac Surg 41:1509–1518, 2012

Yadav S, Verma A, Sachdeva A: Assessment of lingual nerve injury using different surgical variables for mandibular third molar surgery: a clinical study. Int. J. Oral Maxillofac. Surg. 43: 889–893, 2014

Yu SK, Lee MH, Jeon YH, Chung YY, Kim HJ: Anatomical configuration of the inferior alveolar neurovascular bundle: a histomorphometric analysis. Surg Radiol Anat, 2015

Ziccardi VB, Steinberg MJ: Timing of Trigeminal Nerve Microsurgery: A Review of the Literature. J Oral Maxillofac Surg 65(7):1341-1345, 2007

Zogakis A, Marinis G, Papadeli C,Tezapsidis G, Natsinasa N, Tsitouridis I: Paresthesia of the inferior alveolar nerve. Stoma 37(1):47-59, 2009

Διεύθυνση επικοινωνίας:
Λάμπρος Π. Γκουτζάνης
Ζαλόγγου 31,
18120 Κορυδαλλός, Αθήνα, Ελλάδα
Τηλ: 210 4979616 Fax: 210 4949708
e-mail: lgoutzan@yahoo.gr

Address:
Labros P. Goutzanis
31, Zaloggou Str.,
18120 Korydallos, Athens, Greece
Tel: 0030 210 4979616 Fax: 0030 210 4949708
e-mail: lgoutzan@yahoo.gr

Παθολογικές εξεργασίες με κυανή απόχρωση στη φατνιακή ακρολοφία νεογνών Βιβλιογραφική ανασκόπηση

Φώτιος ΜΠΟΥΝΤΑΝΙΩΤΗΣ[1], Νάντια ΘΕΟΛΟΓΗ-ΛΥΓΙΔΑΚΗ[2]

Κλινική Στοματικής και Γναθοπροσωπικής Χειρουργικής (Διευθυντής: Καθ. Ι. Ιατρού), Οδοντιατρική Σχολή ΕΚΠΑ

Bluish oral lesions on the neonatal alveolar ridge Literature review

Fotios BOUNTANIOTIS, Nadia THEOLOGIE-LYGIDAKIS

Department of Oral and Maxillofacial Surgery (Head: Prof. I. Iatrou), School of Dentistry, National and Kapodistrian University of Athens, Greece

Βιβλιογραφική ανασκόπηση
Literature review

ΠΕΡΙΛΗΨΗ: Στην φατνιακή ακρολοφία των νεογνών μπορεί να εμφανιστούν μια σειρά βλαβών με παρόμοια κλινική εικόνα. Η κλινική διαφορική διάγνωση βλαβών με κυανή απόχρωση στη φατνιακή ακρολοφία νεογνών περιλαμβάνει την κύστη ανατολής, τον μελανωτικό νευροεξωδερμικό όγκο, το αιμαγγείωμα και λεμφαγγείωμα της φατνιακής απόφυσης και το μελάνωμα. Κάθε μια από αυτές τις εξεργασίες εμφανίζει ιδιαίτερα επιπλέον κλινικά, ακτινογραφικά και ιστολογικά χαρακτηριστικά και διαφορετική βιολογική συμπεριφορά απαιτώντας διαφορετική θεραπευτική αντιμετώπιση.
Ο σκοπός αυτής της βιβλιογραφικής ανασκόπησης είναι η παρουσίαση των εν λόγω βλαβών έτσι ώστε οι παιδίατροι, οι παιδοδοντίατροι και οι γναθοπροσωπικοί χειρουργοί που θα έρθουν σε επαφή με το νεογνό να τις γνωρίζουν και να οδηγηθούν στην έγκαιρη διάγνωση και την κατάλληλη θεραπευτική αντιμετώπισή τους.

ΛΕΞΕΙΣ ΚΛΕΙΔΙΑ: Μελανωτικός νευροεξωδερμικός όγκος, κύστη ανατολής, αιμαγγείωμα, λεμφαγγείωμα, μελάνωμα, νεογνικοί όγκοι στοματικής κοιλότητας.

SUMMARY: There are some oral lesions that may appear on the neonatal alveolar ridge presenting similar clinical features. Clinical differential diagnosis of bluish lesions includes eruption cyst, melanotic neuroectodermal tumor, alveolar hemangioma and lymphagioma and oral melanoma. Each one of these lesions presents special clinical, radiographic and histopathological characteristics and different biological behavior, requiring different treatment approach. The aim of this literature review is to present and discuss these lesions so as pediatricians, pediatric dentists and maxillofacial surgeons, who will examine the neonate, to be informed in order to diagnose them early and treat them appropriately.

KEY WORDS: Melanotic neuroectodermal tumor, eruption cyst, hemangioma, lymphagioma, melanoma, neonatal oral tumors

[1]*Οδοντίατρος, ΜΤΠΧ Φοιτητής Οδοντοφατνιακής Χειρουργικής, Οδοντιατρική Σχολή ΕΚΠΑ*
[2]*Επίκουρη Καθηγήτρια ΣΓΠΧ, Οδοντιατρική Σχολή ΕΚΠΑ*

Παρελήφθη: 22/4/2015 - Έγινε δεκτή: 1/8/2016

Paper received: 22/4/2015 - Accepted: 1/8/2016

ΕΙΣΑΓΩΓΗ

Η εμφάνιση παθολογικών εξεργασιών στην στοματική περιοχή νεογνών δεν είναι συχνή και όταν συμβαίνει στην πλειονότητα των περιπτώσεων αφορά σε καλοήθεις βλάβες. Ειδικότερα, στην φατνιακή περιοχή, συγγενώς ή κατά τους πρώτους μήνες της ζωής, μπορεί να εμφανιστούν βλάβες με κοινή κλινική εικόνα την κυανή απόχρωση. Η κλινική διαφορική διάγνωση αυτών των βλαβών περιλαμβάνει την κύστη ανατολής, τον μελανωτικό νευροεξωδερμικό όγκο, αγγειακές δυσπλασίες (αιμαγγείωμα και λεμφαγγείωμα) αλλά και το μελάνωμα.
Στην παρούσα βιβλιογραφική ανασκόπηση θα παρουσιαστούν οι προαναφερθείσες οντότητες με έμφαση στα κοινά χαρακτηριστικά τους.

INTRODUCTION

Pathological lesions in the neonatal oral cavity are not very common and in the majority of cases these lesions are benign. Specifically, there are lesions that may appear in the alveolar ridge area, congenitally or in the first months of a neonate's life, presenting bluish color as a common characteristic. Clinical differential diagnosis of bluish lesions includes eruption cyst, melanotic neuroectodermal tumor, vascular anomalies (hemangioma and lymphagioma), as also oral melanoma. In this literature review all the aforementioned are presented, and their common characteristics are discussed.

1) Κύστη ανατολής

Η κύστη ανατολής είναι κύστη των μαλακών ιστών με εντόπιση στην φατνιακή ακρολοφία. Σχηματίζεται γύρω από την μύλη ενός ανατέλλοντος νεογιλού ή μόνιμου δοντιού λόγω διαχωρισμού του οδοντοθυλακίου από τη μύλη του δοντιού εξαιτίας της άθροισης υγρού ή αίματος στο χώρο μεταξύ τους (Navas και συν. 2010, Nagaveni και συν. 2011, Zarakas και συν. 2012). Συχνότερα εμφανίζεται σε ηλικίες πριν τους 24 μήνες και μεταξύ 6 και 11 ετών, ηλικίες που συμβαδίζουν με τις περιόδους ανατολής της νεογιλής και μόνιμης οδοντοφυΐας, αντίστοιχα. Σε σπάνιες περιπτώσεις μπορεί να εμφανίζεται συγγενώς σε σχέση με προνεογιλά δόντια που υπάρχουν κατά τη γέννηση ή ανατέλλουν στον πρώτο μήνα της ζωής του βρέφους (Nagaveni και συν. 2011, Zarakas και συν. 2012).
Κλινικά η κύστη ανατολής εμφανίζεται τις περισσότερες φορές ως μονήρης, εξέχουσα, μαλακή και κλυδάζουσα διόγκωση στο βλεννογόνο της φατνιακής απόφυσης, σφαιρικού σχήματος, με χρώμα που κυμαίνεται από διαυγές ως ερυθρό ή κυανό. Η κυανή αυτή απόχρωση οφείλεται στην συγκέντρωση αίματος είτε εξωτερικά του λεπτυνθέντος επιθηλίου της αδαμαντίνης είτε μέσα στο κυστικό υγρό της κοιλότητας. Σπανιότερα μπορεί να εμφανιστούν και πολλαπλές κύστεις μονόπλευρα ή αμφίπλευρα. Στην νηπιακή ηλικία, συχνότερα εμφανίζεται στην περιοχή των νεογιλών κεντρικών τομέων της κάτω γνάθου. Οι διαστάσεις της κύστης συνήθως δεν ξεπερνούν τα 0,6 cm και στις περισσότερες περιπτώσεις είναι ασυμπτωματική αλλά μπορεί να συνοδεύεται και από πόνο λόγω τραυματισμού ή φλεγμονής (Gantidis και συν. 2007, Navas και συν. 2010, Nagaveni και συν. 2011, Zarakas και συν. 2012).
Η ακτινογραφική εικόνα είναι ιδιαίτερα σημαντική για την διαφορική διάγνωση της βλάβης καθώς δεν παρατηρείται οστεολυτική βλάβη της γνάθου αφού η αλλοίωση βρίσκεται αποκλειστικά μέσα στους μαλακούς ιστούς σε σχέση με το προς ανατολή δόντι (Gantidis και συν. 2007, Navas και συν. 2010, Nagaveni και συν. 2011, Zarakas και συν. 2012).

1) Eruption cyst

Eruption cyst is a cyst of the soft tissues of the alveolar ridge that forms around the crown of an erupting primary or permanent tooth due to separation of the epithelium from the enamel of the crown due to an accumulation of fluid or blood in a dilated follicular space (Navas et al. 2010, Nagaveni et al. 2011, Zarakas et al. 2012). Most cysts present before 24 months and between 6 and 11 years, concurrently with the eruption ages of the primary and permanent dentition, respectively. In rare cases, it may involve natal or neonatal teeth that are present at birth or erupt during the first month of life, respectively (Nagaveni et al. 2011, Zarakas et al. 2012).
Clinically, it usually presents as a solitary, prominent, soft and compressible on palpation, dome-shaped swelling on the alveolar ridge mucosa, with a color ranging from translucent to red or blue. This bluish color is owed to the blood accumulation either exteriorly, round the enamel epithelium, or in the cystic fluid. Rarely, multiple unilateral or bilateral cysts may appear. In neonates, it shows a predilection for the deciduous mandibular central incisors region. It usually measures less than 0.6 cm in diameter with the most cysts being asymptomatic, but pain on palpation due to trauma or infection may be present (Gantidis et al. 2007, Navas et al. 2010, Nagaveni et al. 2011, Zarakas et al. 2012).
Radiographic examination is of paramount importance for the differential diagnosis, as no bone involvement is seen because the cyst is entirely in the soft tissues of the alveolar crest over the erupting tooth (Gantidis et al. 2007, Navas et al. 2010, Nagaveni et al. 2011, Zarakas et al. 2012).
In cases where the clinical presentation is not diagnostic, the needle aspiration of a yellow liquid containing cholesterol crystals confirms the presence of a cystic formation. Histological examination after excisional biopsy shows a fibrous connective tissue wall lined by non-keratinized stratified squamous epithelium and a variable inflammatory cell infiltration (Gantidis et al. 2007, Navas

Σε περίπτωση που η κλινική εικόνα της βλάβης δεν είναι διαγνωστική, η αναρρόφηση με βελόνα κιτρινωπού υγρού χαμηλής ρευστότητας που μπορεί να περιέχει κρυστάλλους χοληστερόλης επιβεβαιώνει την κυστική φύση τη βλάβης. Η διενέργεια βιοψίας-εξαίρεσης αποκαλύπτει κυστικό τοίχωμα αποτελούμενο από ινώδη συνδετικό ιστό διηθημένο από φλεγμονώδη κύτταρα και επενδυμένο από μη κερατινοποιημένο πολύστιβο πλακώδες επιθήλιο (Gantidis και συν. 2007, Navas και συν. 2010, Nagaveni και συν. 2011, Zarakas και συν. 2012).
Στην πλειονότητα των περιπτώσεων οι κύστεις ανατολής ρήγνυνται αυτόματα μέσα σε λίγες εβδομάδες από την εμφάνιση τους και γι' αυτό τον λόγο συνήθως δεν απαιτείται καμία θεραπεία. Η χειρουργική αντιμετώπιση ενδείκνυται σε περιπτώσεις που η κύστη δεν υποστρέφει αυτόματα, διογκώνεται, προκαλεί πόνο, παρεμβαίνει στη μάσηση ή εμποδίζει την ανατολή του υποκείμενου δοντιού. Η χειρουργική αντιμετώπιση περιλαμβάνει μια απλή τομή ή αφαίρεση της οροφής της κύστης με την τεχνική της μαρσιποποίησης, για αποκάλυψη της μύλης του δοντιού που εν συνεχεία ανατέλλει μόνο του. Έχει αναφερθεί και η χρήση Laser (Er, Cr-YSGG) για την αντιμετώπιση της κύστης ανατολής, με επιτυχία (Nagaveni και συν. 2011, Zarakas και συν. 2012).

2) Μελανωτικός νευροεξωδερμικός όγκος των νεογνών

Ο μελανωτικός νευροεξωδερμικός όγκος των νεογνών (MNON) είναι ένα σπάνιο καλόηθες οστεολυτικό νεόπλασμα που περιγράφηκε για πρώτη φορά το 1918 από τον Krompecher και προέρχεται από τα αρχέγονα κύτταρα της νευρικής ακρολοφίας (Aggelopoulou και συν. 2002, Selim και συν. 2008). Περίπου το 92,8% των περιπτώσεων εμφανίζεται στην περιοχή κεφαλής-τραχήλου, με συχνότερη εντόπιση την πρόσθια περιοχή της άνω γνάθου σε ποσοστό που κυμαίνεται στο 68-80%, ενώ άλλες εντοπίσεις μπορεί να είναι το κρανίο (10,8%), η κάτω γνάθος (5,8%) και ο εγκέφαλος (4,3%) (Neven και συν. 2008, Yildirim και συν. 2011). Όσον αφορά την ηλικία εμφάνισης, το 95% εμφανίζεται σε ηλικία μικρότερη των 12 μηνών ενώ το 82% σε ηλικία μικρότερη των 6 μηνών (Iatrou και συν. 2005).
Κλινικά συνήθως εμφανίζεται σαν μονήρης, διάχυτη, ανώδυνη και συμπαγής στην ψηλάφηση διόγκωση με εντόπιση στους μαλακούς ιστούς και επέκταση προς το οστό, προκαλώντας οστεολυσία. Ο υπερκείμενος βλεννογόνος συνήθως είναι τεταμένος αλλά ανέπαφος, χωρίς εξέλκωση και η χροιά του ποικίλει από φυσιολογική μέχρι κυανή ή και εξέρυθρη, εικόνα που μπορεί να παραπέμπει σε αγγειακή βλάβη. Η κυανή απόχρωση που μπορεί να εμφανίζει ο υπερκείμενος βλεννογόνος οφείλεται στο μπλε-κυανό χρώμα που έχει συνήθως ο όγκος λόγω της παραγωγής μελανίνης από τα κύτταρά του, κάτι το οποίο γίνεται εμφανές και στην μακροσκοπική εξέταση του χειρουργικού παρασκευάσματος μετά την αφαί-

et al. 2010, Nagaveni et al. 2011, Zarakas et al. 2012).
Most eruption cysts rupture spontaneously, usually within a few weeks from presentation requiring no treatment. Lack of spontaneous regression, enlargement, pain, interference with feeding or impairment of tooth eruption are prime indications for surgical intervention. Surgical intervention is usually performed by marsupialization or just an incision, in order to reveal the crown of the tooth which then erupts normally. Laser treatment has also been reported, with success (Nagaveni et al. 2011, Zarakas et al. 2012).

2) Melanotic neuroectodermal tumor of infancy

Melanotic neuroectodermal tumor of infancy (MNTI), first described by Krompecher in 1918, is a relatively uncommon benign osteolytic neoplasm of neural crest origin (Aggelopoulou et al. 2002, Selim et al. 2008). Approximately 92.8% of MNTIs occurs in the head and neck region with the main site of origin being the maxilla (68%-80%), followed by the skull (10.8%), mandible (5.8%), and brain (4.3%) (Neven et al. 2008, Yildirim et al. 2011). Concerning the age of appearance, in 95% of cases the tumor appears during the first year of life, whereas in the 82% of cases it appears in ages less than 6 months (Iatrou et al. 2005).
Clinically, the tumor appears as a solitary, diffuse, painless, firm swelling, located in the soft tissues, that expands to the bone, resulting in osteolysis. The overlying mucosa is usually intact, nonulcerated, with its hue ranging from normal to bluish or red, often mimicking a vascular malformation. The bluish hue of the mucosa is owed to the dark blue color that tumor usually has because of the melanin production from its cells, which also becomes obvious on gross examination of the tumor after surgical excision. Depending on its dimensions, which often reach 2-5 cm at the time of diagnosis, tumor may cause difficulty in feeding (Fig. 1) (Aggelopoulou et al. 2002, Iatrou et al. 2005, Selim et al. 2008, Nazir et al. 2009).
Conventional radiographs usually show a radiolucent osteolytic lesion with displaced, floating teeth buds in it, with or without irregular margins. The CT is very useful

ρεση. Ανάλογα με τις διαστάσεις του, οι οποίες κυμαίνονται συνήθως μεταξύ 2-5cm τη στιγμή της διάγνωσης, μπορεί να προκαλεί παρεμπόδιση της διαδικασίας του θηλασμού και της θρέψης (Εικ. 1) (Aggelopoulou και συν. 2002, Iatrou και συν. 2005, Selim και συν. 2008, Nazir και συν. 2009).

Ακτινογραφικά ο ΜΝΟΝ απεικονίζεται στην συμβατική ακτινογραφία σαν μια ακτινοδιαυγαστική οστεολυτική βλάβη, με εκτοπισμένα επιπλέοντα οδοντικά σπέρματα στο εσωτερικό της, έχοντας συνήθως ασαφή και σπανιότερα σαφή όρια. Η CT αν και επιβαρύνει το νεογνό με ακτινοβολία είναι πολύ χρήσιμη για την διάγνωση αλλά και τον προσδιορισμό των ορίων και των διαστάσεων του όγκου βοηθώντας έτσι σημαντικά στον σχεδιασμό της χειρουργικής αφαίρεσης του. Στην MRI διαφοροποιείται από το αιμαγγείωμα διότι δεν παρατηρούνται κοιλότητες ροής υγρού (Iatrou και συν. 2005, Nazir και συν. 2009, Puchalski και συν. 2010, Yildirim και συν. 2011).

Ο ΜΝΟΝ έχει μια πολύ ιδιαίτερη ιστολογική εικόνα καθώς εμφανίζει ένα διφασικό κυτταρικό μοτίβο. Ο ένας τύπος κυττάρων είναι μεγάλα επιθηλιοειδη κύτταρα με πολυγωνικό ή κυβοειδές σχήμα, που περιέχουν άφθονο ηωσινόφιλο κυτταρόπλασμα και ωοειδείς πυρήνες στο κέντρο, ενώ μέσα στο κυτταρόπλασμά τους ανευρίσκονται κοκκία μελανίνης, γεγονός που υποδηλώνει την ομοιότητά τους με τα μελανοκύτταρα και την προέλευσή τους από την νευρική ακρολοφία. Ο άλλος τύπος κυττάρων αποτελείται από μικρά κύτταρα με λίγο κυτταρόπλασμα και στρογγυλούς βαθυχρωματικούς πυρήνες, που μοιάζουν με λεμφοκύτταρα ή νευροβλάστες. Αυτοί οι δύο κυτταρικοί πληθυσμοί σχηματίζουν αθροίσεις, στις κεντρικές περιοχές των οποίων βρίσκονται τα μικρά κύτταρα και περιβάλλονται από τα μεγάλα κύτταρα μέσα σε ένα στρώμα αγγειοβριθούς συνδετικού ιστού (Nelson και συν. 1995, Oliveira και συν. 2004, Neven και συν. 2008). Ανοσοϊστοχημικά, τα μεγάλα κύτταρα εμφανίζουν χαρακτηριστικά μελανοκυττάρων, ενώ τα μικρά κύτταρα εμφανίζουν χαρακτηριστικά νευροβλαστών. Η πρωτεΐνη S-100, που παρατηρείται αυξημένη στην περίπτωση μελανώματος, συνήθως δεν εκφράζεται ή εκφράζεται ελαφρά στον ΜΝΟΝ (Barrett και συν. 2002, Kruse-Losler και συν. 2006, Goncalves και συν. 2010).

Από τα εργαστηριακά ευρήματα ιδιαίτερο ενδιαφέρον παρουσιάζει η ανίχνευση υψηλών επιπέδων βανιλομανδελικού οξέος (ΒΜΟ) στα ούρα νεογνών με ΜΝΟΝ, η οποία όμως έχει παρατηρηθεί μόνο στο 2,5% των περιπτώσεων (Pattanayak και συν. 2010). Το ΒΜΟ είναι ένα κύριο προϊόν καταβολισμού των κατεχολαμινών, που αποβάλλεται με τα ούρα και ανιχνεύεται σε υψηλά επίπεδα σε ασθενείς με όγκους νευροεξωδερμικής προέλευσης, εύρημα που ενισχύει την άποψη ότι ο ΜΝΟΝ προέρχεται από την νευρική ακρολοφία. Μία επιπλέον επιβεβαίωση είναι ότι μετά την αφαίρεση του όγκου τα επίπεδα του ΒΜΟ επανέρχονται στο φυσιολογικό (Iatrou και συν. 2005, Madrid και συν. 2010, Pattanayak και συν. 2010).

Εικ. 1. Κλινική εικόνα Μελανωτικού Νευροεξωδερμικού Όγκου σε νεογνό 2,5 μηνών. (Φωτογραφικό αρχείο του Καθ. Ι. Ιατρού από το Νοσοκομείο Παίδων «Π. και Α. Κυριακού». Η περίπτωση έχει δημοσιευτεί στο Περιοδικό Παιδοδοντία.)

Fig. 1. Clinical image of Melanotic Neuroectodermal Tumor of Infancy in a 2,5 month-old infant. (Photographic archive of Prof. I. Iatrou, from "P. and A. Kiriakou" Children's Hospital. This case is reported in PAIDODONTIA Journal.)

for the diagnosis and can accurately define the extent of the lesion providing a good basis for surgical planning. In MRI there are no flow voids as in hemangiomas (Iatrou et al. 2005, Nazir et al. 2009, Puchalski et al. 2010, Yildirim et al. 2011).

MNTI displays special histopathological features on microscopic examination, presenting a biphasic neoplastic proliferation. One population is composed of large polygonic or cuboid epithelioid cells, which contain great amounts of eosinophilic cytoplasm, with vesicular nuclei, and are filled with melanin pigment granules, indicating their similarity with melanocytes and their origin from the neural crest. The second population is composed of small basophilic cells with round, hyperchromatic nuclei and a scanty rim of cytoplasm that resembles to neuroblasts or lymphocytes. These two cell populations form nests, with the large cells surrounding the small ones, in a dense fibrous connective tissue stroma (Nelson et al. 1995, Oliveira et al. 2004, Neven et al. 2008). According to the immunohistochemical studies, the large cells present similar characteristics with melanocytes whereas the small cells exhibit neuroblast-like differentiation. S-100 protein, which is expressed in case of melanomas, is not, or it is rarely, expressed in case of MNTI (Barrett et al. 2002, Kruse-Losler et al. 2006, Goncalves et al. 2010).

From the laboratory findings, the high levels of vanillyl mandelic acid (VMA) in the urine of neonates with MNTI is a quite interesting finding even though it has been found that only 2.5% of cases revealed positive for urinary VMA (Pattanayak et al. 2010). VMA is a major urinary catabolite of catecholamines and it is found in great quantity in patients with neuroectodermal tumors, supporting the neural crest origin of MNTI. These raised levels usually return to normal once the tumor has been excised (Iatrou et al. 2005, Madrid et al. 2010, Pattanayak et al. 2010).

MNTI, although it is a benign tumor, grows very fast and has a locally aggressive behavior. The recurrence rate that has been reported in the literature averages between 10-20% and reaches up to 45% in lesions treated with

Ο MNON αν και είναι καλοήθης όγκος, αυξάνεται πολύ γρήγορα σε διαστάσεις και εμφανίζει τοπικά επιθετική συμπεριφορά. Μετά την αντιμετώπισή του τα ποσοστά υποτροπής που αναφέρονται στη βιβλιογραφία κυμαίνονται μεταξύ 10-20%, ενώ αναφέρεται ότι μπορεί να φτάσουν και έως 45% μετά από συντηρητική χειρουργική αφαίρεση. Το 64% των υποτροπών εμφανίζεται σε ηλικία 12 μηνών ή λιγότερο (Iatrou και συν. 2005, Goncalves και συν. 2010, Rustagi και συν. 2011). Το ποσοστό κακοήθους εξαλλαγής κυμαίνεται περίπου στο 6,97% για το σύνολο των περιπτώσεων MNON, ενώ ειδικά για την περιοχή των γνάθων στο 2,4% (Aggelopoulou και συν. 2002, Kruse-Losler και συν. 2006, Rustagi και συν. 2011). Οι κακοήθεις μορφές MNON που επίσης αναφέρονται, μπορεί να αναπτύξουν ευρέως διασπειρόμενες μεταστάσεις σε λεμφαδένες, ήπαρ και οστά, που προκαλούν το θάνατο μέσα σε λίγους μήνες και ιστολογικά μιμούνται περισσότερο το νευροβλάστωμα (Oliveira και συν. 2004, Iatrou και συν. 2005).

Όσον αφορά τη θεραπευτική αντιμετώπιση έχουν προταθεί η συντηρητική τοπική εκτομή και απόξεση, η ευρεία χειρουργική αφαίρεση επί υγιών ορίων, η τμηματική γναθεκτομή, η ακτινοθεραπεία και η χημειοθεραπεία μόνες τους ή σε συνδυασμό (Oliveira και συν. 2004, Bangi και Tejasvi, 2012). Η μέθοδος που φαίνεται να υποστηρίζουν πολλοί συγγραφείς είναι η συντηρητική εκτομή, αν και έχει υποστηριχθεί ότι μπορεί να αυξάνεται η πιθανότητα υποτροπής (Aggelopoulou και συν. 2002, Madrid και συν. 2010, Rustagi και συν. 2011, Bangi και Tejasvi, 2012). Στην περίπτωση αυτή επιβάλλεται να εφαρμοστεί πιο εκτεταμένη αφαίρεση. Η λύση της χημειοθεραπείας ενδείκνυται σε περιπτώσεις υποτροπών με ταχεία αύξηση και πολύ επιθετικό χαρακτήρα, σε υποτροπή μετά από δεύτερη χειρουργική επέμβαση, σε κακοήθη εξαλλαγή και σε περίπτωση μεταστάσεων (Iatrou και συν. 2005, Kruse-Losler και συν. 2006, Goncalves και συν. 2010, Madrid και συν. 2010, Bangi και Tejasvi, 2012). Για την ακτινοθεραπεία έχει υποστηριχθεί ότι δεν προσφέρει κάτι στην θεραπεία του MNON χωρίς όμως να υπάρχει επαρκής τεκμηρίωση (Araujo και συν. 2007, Rustagi και συν. 2011). Μετά την θεραπευτική αντιμετώπιση λαμβάνοντας υπόψη την βιολογική συμπεριφορά του MNON, είναι μείζονος σημασίας οι μηνιαίες επανεξετάσεις τον πρώτο μετεγχειρητικό χρόνο τουλάχιστον, για την έγκαιρη διάγνωση υποτροπών (Aggelopoulou και συν. 2002, Iatrou και συν. 2005, Araujo και συν. 2007, Pattanayak και συν. 2010, Rustagi και συν. 2011).

3) Αγγειακές βλάβες

3α) Αιμαγγείωμα

Τα αιμαγγειώματα είναι καλοήθεις όγκοι προερχόμενοι από τα ενδοθηλιακά κύτταρα των αιμοφόρων αγγείων. Είναι οι πιο συχνοί όγκοι της νεογνικής και παιδικής ηλικίας και παρουσιάζονται είτε συγγενώς (συγγενές αιμαγγείωμα) είτε μερικές εβδομάδες μετά τη γέννηση (νεογνικό αιμαγγείωμα). Τα αιμαγγειώματα αναπτύσσονται

conservative excision. In a careful review of published studies, 64% of all recurrences were in children diagnosed at 12 weeks of age or younger (Iatrou et al. 2005, Goncalves et al. 2010, Rustagi et al. 2011). The incidence of malignancy for all the cases of MNTI is 6,5%, whereas it is only 2,4% for the maxillary area, specifically (Aggelopoulou et al. 2002, Kruse-Losler et al. 2006, Rustagi et al. 2011). These malignant MNTIs develop widespread metastases in the regional lymph nodes, liver and bones that cause death within a few months and histologicaly mimic neuroblastoma (Oliveira et al. 2004, Iatrou et al. 2005).

As far as the treatment is concerned, conservative surgical excision and curettage, wide surgical excision with negative margins, partial maxillectomy and chemotherapy alone, or in association with radiation therapy have been reported (Oliveira et al. 2004, Bangi and Tejasvi, 2012). Many authors suggest the conservative surgical approach even though it has been advocated that this may increase the possibility of recurrence (Aggelopoulou et al. 2002, Madrid et al. 2010, Rustagi et al. 2011, Bangi and Tejasvi, 2012). In case of recurrence an extensive resection is indicated. Chemotherapy is indicated in case of recurrence with aggressive behavior that expands rapidly, in case of recurrence after a second surgical procedure and in cases of malignancy and metastasis (Iatrou et al. 2005, Kruse-Losler et al. 2006, Goncalves et al. 2010, Madrid et al. 2010, Bangi and Tejasvi, 2012). It has been mentioned that radiotherapy has no role in primary management of MNTI but there is little documentation about other non-surgical treatments (Araujo et al. 2007, Rustagi et al. 2011). Considering MNTI's behavior, a monthly follow-up for the first year postoperatively, at least, is crucial for the early diagnosis of recurrence (Aggelopoulou et al. 2002, Iatrou et al. 2005, Araujo et al. 2007, Pattanayak et al. 2010, Rustagi et al. 2011).

3) Vascular anomalies

3a) Hemangioma

Hemangiomas are benign vascular tumors originating from the endothelial cells. They are the most common tumors of infancy and childhood and present congenitally (congenital hemangioma) or a few weeks after birth (infantile hemangioma). Hemangiomas grow rapidly within the first 3 to 8 months of life (proliferate phase), reaching

ταχέως κατά τους πρώτους 3-8 μήνες της ζωής (φάση πολλαπλασιασμού) φτάνοντας στο μέγιστο μέγεθος μέσα σε 6-12 μήνες. Στην συνέχεια υφίστανται μια αργή μείωση του μεγέθους τους (φάση υποστροφής), αλλά ο ρυθμός υποστροφής και η επακόλουθη υπολειμματική δυσμορφία ποικίλει σημαντικά. Περίπου το 50% των αιμαγγειωμάτων αυτοθεραπεύεται πλήρως χωρίς να καταλείπει ουλή, μόνιμη αλλαγή του χρώματος του δέρματος ή αλλαγή στην υφή (Bonet-Coloma και συν. 2011, Gill και συν. 2012, George και συν. 2014, Theologie-Lygidakis και συν. 2014).

Στην περιοχή κεφαλής και τραχήλου η συχνότερη εντόπιση είναι το χείλος, ενώ ανάλογα με το βάθος στο οποίο εντοπίζονται διακρίνονται σε επιφανειακά, εν τω βάθει και μικτά. Κλινικά στο βλεννογόνο εμφανίζονται ως μονήρη ή πολλαπλά μαλακά οζίδια ή όγκοι με χρώμα κυμαινόμενο από κυανό, όταν εντοπίζονται εν τω βάθει, έως εξέρυθρο, όταν βρίσκονται πιο επιφανειακά με ή χωρίς εξελκωμένη επιφάνεια (Zarakas και συν. 2012, Zheng και συν. 2013, Theologie-Lygidakis και συν. 2014). Σπάνια είναι δυνατόν να αναπτυχθούν και ενδοοστικά (0,5 - 1% όλων των ενδοοστικών όγκων) με επέκταση προς τους μαλακούς ιστούς της φατνιακής ακρολοφίας και σε αυτές τις περιπτώσεις η κλινική και ακτινογραφική εικόνα τους μπορεί να μιμείται άλλους όγκους, γι' αυτό είναι απαραίτητη η προσεκτική διαγνωστική προσέγγισή τους (Werle και συν. 2003, Gomez-Oliveira και συν. 2008, Bonet-Coloma και συν. 2011, Zarakas και συν. 2012). Επώδυνη ή ανώδυνη διόγκωση της γνάθου με ερυθρή ή κυανή απόχρωση του υπερκείμενου βλεννογόνου, αιμορραγία και αίσθημα παλμού κατά την ψηλάφηση είναι ενδεικτικά στοιχεία ενδοοστικού αιμαγγειώματος (Werle και συν. 2003, Zarakas και συν. 2012). Ακτινογραφικά μπορεί να εμφανίζεται σαν μονόχωρη καλά περιγεγραμμένη ή σαν πολύχωρη διαύγαση που μπορεί να ποικίλει από φυσαλίδες σαπουνιού ή κυψέλες μέλισσας έως ακτίνες ήλιου, οι οποίες εκτείνονται από το κέντρο της βλάβης προς την περιφέρεια, μιμούμενη κακοήθεις εξεργασίες (Werle και συν. 2003, Gomez-Oliveira και συν. 2008, Handa και συν. 2014).

Ιστολογικά ανάλογα και με τον τύπο του αιμαγγειώματος κατά την φάση πολλαπλασιασμού παρατηρούνται πολλοί μικροί ή μεγαλύτεροι αγγειακοί χώροι, μέσα σε υπόστρωμα ινώδους συνδετικού ιστού, που επενδύονται από μια στιβάδα από μεγάλα ενδοθηλιακά κύτταρα και μέσα στους αυλούς υπάρχουν ερυθρά αιμοσφαίρια. Κατά την φάση υποστροφής τα ενδοθηλιακά κύτταρα επιπεδώνονται οδηγώντας σε λέπτυνση του αγγειακού τοιχώματος και διεύρυνση του αυλού (Gill και συν. 2012, Zheng και συν 2013, Handa και συν. 2014).

Η διάγνωση βασίζεται στα κλινικά χαρακτηριστικά της βλάβης σε συνδυασμό με το ιστορικό και με απεικονιστικές τεχνικές όπως η συμβατική ακτινογραφία, η MRI, η CT, το υπερηχογράφημα Doppler και η αγγειογραφία που θεωρείται και η πιο κατάλληλη για την διάγνωση του αιμαγγειώματος (Gomez-Oliveira και συν. 2008, Handa

maximum size within 6 to 12 months. Then, most lesions undergo slow regression (involutive phase), but the involution rate and subsequent residual deformity may vary considerably. Approximately 50% of these heal without scarring, permanent change in skin color, or altered texture (Bonet-Coloma et al. 2011, Gill et al. 2012, George et al. 2014, Theologie-Lygidakis et al. 2014).

In the head and neck area, the most frequent location for oral haemangiomas is the lip whereas, depending on their depth, they are subclassified as superficial, deep, and compound. Clinically, they manifest as solitary or multiple, compressible nodules or tumors, under the mucosa, with their color ranging from blue, when they are deep, to red, when they are superficial, with or without ulceration (Zarakas et al. 2012, Zheng et al. 2013, Theologie-Lygidakis et al. 2014).

Rarely, they may develop intraosseously (0,5-1% of all intraosseous tumors) extending to the soft tissues of the alveolar ridge with their clinical and radiographic characteristics mimicking other neoplasms, thus careful examination is necessary for their evaluation (Werle et al. 2003, Gomez-Oliveira et al. 2008, Bonet-Coloma et al. 2011, Zarakas et al. 2012). Painful or painless jaw expansion with red or bluish hue of the overlying mucosa, hemorrhage, and pulsation on palpation are features indicative of an intraosseous hemangioma (Werle et al. 2003, Zarakas et al. 2012). Radiographically, these lesions may appear as unilocular well-defined or multilocular radiolucency ranging from honeycombs to soap bubble or "sunburst" appearance, radiating outward from the centre of the lesion toward the periphery, mimicking malignant lesions (Werle et al. 2003, Gomez-Oliveira et al. 2008, Handa et al. 2014).

Histopathological examination of hemangioma during the proliferate phase, depending on its type, reveals many small and large capillaries filled with erythrocytes, in a fibrous connective tissue stroma, lined by a single layer of large endothelial cells. During the involuting phase hemangioma demonstrates diminished cellularity with a flattening of the lining endothelial cells that results in a relative dilation of the vessels (Gill et al. 2012, Zheng et al. 2013, Handa et al. 2014).

The diagnosis is based on a combination of clinical features and history of the lesion with a variety of imaging techniques, including conventional radiography, CT, MRI, Doppler ultrasonography and angiography, which is considered the most suitable for hemangiomas (Gomez-Oliveira et al. 2008, Handa et al. 2014). Biopsy and needle aspiration are formally contraindicated because of the high risk of bleeding (Gomez-Oliveira et al. 2008, Theologie-Lygidakis et al. 2014).

Many different treatment approaches have been reported in the literature, such as wait-and-see policy, surgical intervention, cryotherapy, laser therapy, systemic administration of steroids, propranolol, interferon and intralesional injection of sclerosing agents (Zheng et al

και συν. 2014). Η βιοψία και η αναρρόφηση με βελόνα γενικώς αντενδείκνυνται λόγω του αυξημένου κινδύνου αιμορραγίας (Gomez-Oliveira και συν. 2008, Theologie-Lygidakis και συν. 2014).
Για τη αντιμετώπιση των αιμαγγειωμάτων έχουν υποστηριχθεί πολλές διαφορετικές θεραπευτικές προσεγγίσεις όπως η παρακολούθηση χωρίς κάποιου είδους επέμβαση, για την περίπτωση υποστροφής, η χειρουργική αφαίρεση, η κρυοθεραπεία, η θεραπεία με laser, η χρήση φαρμάκων (κορτικοστεροειδή, ιντερφερόνη-α, προπρανολόλη) και η ενδοϊστική έγχυση σκληρυντικών παραγόντων (Zheng και συν 2013, Theologie-Lygidakis και συν. 2014). Κάθε μια από αυτές εμφανίζει πλεονεκτήματα και μειονεκτήματα, χωρίς ωστόσο να υπάρχει ομοφωνία στην παρούσα βιβλιογραφία όσον αφορά την αποτελεσματικότητα και την ασφάλειά τους (Theologie-Lygidakis και συν. 2014).

2013, Theologie-Lygidakis et al. 2014). However, no general agreement about the efficiency and safety of these strategies has been established in the pertinent literature, as all treatment options present advantages and disadvantages (Theologie-Lygidakis et al. 2014)

3β) Λεμφαγγείωμα

Το λεμφαγγείωμα είναι μια αναπτυξιακή δυσπλασία των λεμφαγγείων που συχνά επηρεάζει την περιοχή κεφαλής και τραχήλου σε παιδιά (50-70%), ενώ σε σπάνιες περιπτώσεις μπορεί να εμφανιστεί στο φατνιακό βλεννογόνο των νεογνών (Sunil και συν. 2012). Περίπου στις μισές περιπτώσεις η βλάβη είναι εμφανής συγγενώς και το 90% των περιπτώσεων εμφανίζεται πριν από την ηλικία των 2 ετών (Vasconcelos και συν. 2011). Το «νεογνικό» λεμφαγγείωμα της φατνιακής ακρολοφίας περιγράφηκε για πρώτη φορά το 1976 από τους Levin και συν., έχει αναφερθεί ότι εμφανίζεται στο 2,2% - 4% των υγιών νεογνών της μαύρης φυλής χωρίς να έχει εντοπιστεί ποτέ σε νεογνά άλλης φυλής και εμφανίζει μια αναλογία αγοριών : κοριτσιών 2:1, σε αντίθεση με το «τυπικό» λεμφαγγείωμα που δεν εμφανίζει φυλετική ή σεξουαλική προτίμηση (Wilson και συν. 1986). Η αιτιολογία του είναι άγνωστη αν και η καθαρή φυλετική προτίμηση και η συχνή αμφίπλευρη εντόπιση υπονοεί μια πιθανή αναπτυξιακή, γενετική αιτιολογία (Wilson και συν. 1986, FitzGerald και συν. 2009, Zarakas και συν. 2012).
Κλινικά, όταν εντοπίζεται στο βλεννογόνο της φατνιακής απόφυσης μοιάζει συνήθως με βλεννοκήλη ή κύστη ανατολής. Εμφανίζεται σαν θολωτή κλυδάζουσα διόγκωση κυανού χρώματος με μέγεθος που ποικίλει από 1- 9 mm (μέσο μέγεθος 3-4 mm). Η βλάβη εμφανίζει μια χαρακτηριστική προτίμηση για την περιοχή του πρώτου νεογιλού γομφίου στην αναπτυσσόμενη φατνιακή ακρολοφία και στην γλωσσική περιοχή της ακρολοφίας της κάτω γνάθου. Τα περισσότερα νεογνά εμφανίζουν πολλαπλές βλάβες, με την πιο συχνή εντόπιση αυτών των βλαβών να είναι αμφίπλευρα στο βλεννογόνο της κάτω γνάθου (Wilson και συν. 1986, FitzGerald και συν. 2009, Zarakas και συν. 2012). Τα συμπτώματα του λεμφαγγειώματος στην περιοχή της φατνιακής ακρολοφίας νεογνών μπορεί να περιλαμβάνουν πόνο, αιμορραγία, εξέλκωση λόγω τραυματισμού καθώς επίσης και δυσκολία στη λήψη τροφής (Vasconcelos και συν. 2011).

3b) Lymphagioma

Lymphagioma represent a developmental malformation of lymphatic vessels that has a marked predilection for the head and neck region of children (50-70%), and rarely it occurs on the neonatal alveolar ridge (Sunil et al. 2012). Approximately half of the cases are present since birth, and about 90% is developed before 2 years old (Vasconcelos et al. 2011). Lymphagioma of the alveolar ridges in neonates, which was first described by Levin et al. in 1976, is reported to occur in 2.2% to 4% of healthy black infants with not being found in any other racial group, and it has a 2:1 male-to-female distribution contrary to "typical" lymphagioma that shows no sex or racial predilection (Wilson et al. 1986, FitzGerald et al. 2009). Even though the etiology of the alveolar lymphagioma is unknown, the racial specificity and the bilateral site-specificity suggest a developmental, possibly genetic etiology (Wilson et al. 1986, FitzGerald et al. 2009, Zarakas et al. 2012).
Clinically, the lesions resemble a mucocele or an eruption cyst. They range in size from 1mm to 9mm in diameter (averaging 3-4mm) and have a bluish domed fluid-filled appearance. The lymphagiomas have a characteristic site preference, being found at the first primary molar region of the developing alveolar ridge, and at the lingual surface of the mandibular ridge. Most affected infants display multiple lesions, with the most common distribution being bilateral lesions on the mandibular mucosa (Wilson et al. 1986, FitzGerald et al. 2009, Zarakas et al. 2012). Symptoms of lymphagioma on the alveolar ridge may include pain, hemorrhage, ulceration and difficulty in feeding (Vasconcelos et al. 2011).
As they are clinically similar to eruption cysts, differentiation is based on microscopic examination after surgical excision, thus it is thought that some previously reported cases of eruption cysts on the posterior alveolar ridge of black newborns could in fact represent lymphagiomas (Wilson et al. 1986, Zarakas et al. 2012).

Επειδή η κλινική εικόνα της βλάβης προσομοιάζει με την κύστη ανατολής και η τελική διάγνωση μπορεί να γίνει μόνο με ιστολογική εξέταση, θεωρείται πιθανό πως ορισμένα περιστατικά κύστεων ανατολής σε οπίσθιες περιοχές της φατνιακής ακρολοφίας σε νεογνά της μαύρης φυλής ίσως αποτελούσαν λεμφαγγειώματα (Wilson και συν. 1986, Zarakas και συν. 2012).
Η ιστολογική εξέταση αποκαλύπτει καλοήθη πολλαπλασιασμό λεμφικών δομών ευρείας διαμέτρου μέσα σε χαλαρό υπόστρωμα ινώδους συνδετικού ιστού, που μπορεί να εμφανίζει φλεγμονώδη διήθηση. Αυτά τα αγγεία βρίσκονται κυρίως σε θέση ακριβώς κάτω από το επιθήλιο, δημιουργώντας αυτήν την χαρακτηριστική κλινική εικόνα, περιβάλλονται από λεπτό ενδοθηλιακό τοίχωμα με μονή κυτταρική στοιβάδα και μέσα στον αυλό τους υπάρχει ηωσινόφιλο πρωτεϊνικό υγρό, που αντιπροσωπεύει λέμφο μαζί με λεμφοκύτταρα και ερυθροκύτταρα. Αναφορικά με το ανοσοϊστοχημικό προφίλ, το λεμφαγγείωμα παρουσιάζει ασθενή έκφραση του CD-1 και ισχυρή έκφραση για το D2-40, ένα δείκτη που είναι χρήσιμος όταν απαιτείται διαφορική διάγνωση με βλάβες προερχόμενες από αιματικά αγγεία (Wilson και συν. 1986, FitzGerald και συν. 2009, Vasconcelos και συν. 2011, Sunil και συν. 2012, Kolay και συν. 2012).
Όσον αφορά την βιολογική συμπεριφορά του νεογνικού λεμφαγγειώματος, πρόκειται για μια καλοήθη αγγειακή δυσπλασία, που δεν εμφανίζει κακοήθη εξαλλαγή και υποστρέφει μετά από κάποιους μήνες χωρίς να χρειάζεται παρέμβαση, εκτός και αν δημιουργεί λειτουργικά προβλήματα στο νεογνό (Wilson και συν. 1986, FitzGerald και συν. 2009). Γι' αυτές τις περιπτώσεις έχουν προταθεί αρκετές θεραπευτικές προσεγγίσεις, όπως η χειρουργική αφαίρεση, η χρήση σκληρωτικών παραγόντων, η εφαρμογή Laser CO2 και η κρυοθεραπεία (Vasconcelos και συν. 2011, Kolay και συν. 2012).

Histopathological examination reveals a benign proliferation of lymphatic structures in a loose fibrous connective tissue stroma with a number of inflammatory cells. Lymphatic vessels are mainly located just beneath the overlying epithelium, resulting in lymphagioma's characteristic clinical feature, exhibit a thin endothelial lining with a single cell layer and are partially filled with a proteic fluid material, which represents the lymphatic fluid, erythrocytes and few lymphocytes. Concerning the immunohistochemical profile, lymphagioma demonstrates a weak expression for CD-1 and strong expression for D2-40, a marker to be used in cases which the differential diagnosis with blood vessels is necessary (Wilson et al. 1986, FitzGerald et al. 2009, Vasconcelos et al. 2011, Sunil et al. 2012, Kolay et al. 2012).
As far the biological behavior is concerned, lymphagioma is a benign vascular malformation that does not present malignant transformation and regress spontaneously after several months, thus no intervention is needed unless it causes functional problems to the neonate (Wilson et al. 1986, FitzGerald et al. 2009). In these cases, many therapeutic modalities have been described such as surgical excision, intralesional sclerosing agent injections, Laser CO2 therapy and cryotherapy (Vasconcelos et al. 2011, Kolay et al. 2012).

4) Μελάνωμα

Το μελάνωμα είναι ένας κακοήθης όγκος που οφείλεται σε εξαλλαγή των μελανοκυττάρων τα οποία προέρχονται από την νευρική ακρολοφία και μεταναστεύουν στη βασική στιβάδα του επιθηλίου κατά την ανάπτυξη του εμβρύου (Owens και συν. 2002).
Το μελάνωμα στην περιοχή της στοματικής κοιλότητας είναι μια σπάνια κακοήθεια, που εμφανίζεται σε ηλικίες άνω των 40 ετών στην συντριπτική πλειοψηφία των περιπτώσεων και αποτελεί το 2% όλων των μελανωμάτων, και το 0,5% των κακοήθων όγκων του στόματος (Owens και συν. 2002, Gonzalez-Garcia και συν. 2005, Femiano και συν. 2008). Έχουν αναφερθεί εξαιρετικά λίγες περιπτώσεις στοματικού μελανώματος σε μικρότερη ηλικία (Owens και συν. 2002).
Κλινικά μπορεί να εμφανιστεί σε οποιαδήποτε περιοχή του στόματος, συχνότερα όμως στην σκληρή υπερώα και στον φατνιακό βλεννογόνο της άνω γνάθου. Συνήθως είναι ασυμπτωματικό στα αρχικά στάδια και εμφανίζεται ως μελαγχρωματική κηλίδα ή όγκος, ενώ σε προ-

4) Melanoma

Melanoma is a malignant neoplasm arising from melanocytes, which originate from the neural crest and migrate to the basal layer of the epithelium during the development of the embryo (Owens et al. 2002). Oral melanoma is a rare neoplasm, with the vast majority of these cases occurring in patients over 40 years of age, and constitutes 2% of all melanomas and 0.5% of all malignant oral tumors (Owens et al. 2002, Gonzalez-Garcia et al. 2005, Femiano et al. 2008). Extremely few cases of oral melanoma in younger patients have been reported (Owens et al. 2002).
Clinically, it can be present at any location in the oral cavity; however, it affects more frequently the hard palate and the maxillary alveolar mucosa. Oral melanoma is usually asymptomatic in the early stages and it presents normally as a pigmented patch or as a mass whereas in the advanced stages, it can show ulceration, bleeding, and rapid enlargement (Owens et al. 2002, Gonzalez-Garcia et al. 2005, Femiano et al. 2008).

χωρημένο στάδιο μπορεί να συνυπάρχουν εξέλκωση, αιμορραγία και μεγάλων διαστάσεων διόγκωση (Owens και συν. 2002, Gonzalez-Garcia και συν. 2005, Femiano και συν. 2008).

Ιστολογικά παρατηρείται αυξημένος αριθμός άτυπων μελανοκυττάρων ποικίλης μορφολογίας με υπερχρωματικούς πυρήνες, που σχηματίζουν αποικίες ή είναι άτακτα διανεμημένα στην περιοχή της βασικής στιβάδας πολλαπλασιαζόμενα κατά μήκος της (in situ φάση), ή μπορεί να διηθούν σε ακανόνιστους σχηματισμούς το χόριο (φάση διήθησης), ενώ όσον αφορά τα ανοσοϊστοχημικά ευρήματα, το μελάνωμα έχει αναφερθεί ότι μπορεί να είναι θετικό για NKFC3, S-100 πρωτεΐνη (πάνω από 95% των περιπτώσεων), HMB-45, Melan-A και βιμεντίνη (Uratani και συν. 2004, Gonzalez-Garcia και συν. 2005, Femiano και συν. 2008).

Η πρόγνωση για τους ασθενείς με μελάνωμα είναι γενικά πολύ κακή. Σε αντίθεση όμως με ότι ισχύει για τις μεγαλύτερες ηλικίες, σε όσες περιπτώσεις έχει αναφερθεί μελάνωμα στοματικής κοιλότητας σε παιδιά αυτό παρουσιάζει λιγότερο επιθετική συμπεριφορά. Αυτό έχει αποδοθεί στο ότι οι βλάβες εμφανίζουν ένα διαφορετικό φαινότυπο από αυτόν που παρατηρείται στους ενήλικες, ή στην πιο αποδοτική ανοσο-επιτήρηση στις μικρές ηλικίες (Owens και συν. 2002).

Η θεραπευτική αντιμετώπιση είναι η τοπική χειρουργική εξαίρεση σε ογκολογικά όρια, με βάση αυτήν τη βιολογική συμπεριφορά που προαναφέρθηκε και το γεγονός οτι δεν έχουν αναφερθεί υποτροπές στην παρούσα βιβλιογραφία, μειώνοντας έτσι την ανάγκη για πιο επιθετικές θεραπείες. Ωστόσο είναι επιτακτική η ανάγκη πλήρους ελέγχου, με όλες τις προβλεπόμενες εξετάσεις, για πιθανές μεταστάσεις κατά τη φάση της διάγνωσης αλλά και η μετεγχειρητική παρακολούθηση του ασθενούς για πιθανή υποτροπή ή μεταστάσεις (Owens και συν. 2002).

ΣΥΖΗΤΗΣΗ - ΔΙΑΦΟΡΙΚΗ ΔΙΑΓΝΩΣΗ

Η διαφορική διάγνωση των προαναφερθέντων βλαβών στηρίζεται στα ιδιαίτερα κλινικά, ακτινογραφικά και εργαστηριακά χαρακτηριστικά που παρουσιάζει η κάθε μια από αυτές. Συγκεκριμένα ο MNON στην πλειονότητα των περιπτώσεων εμφανίζεται σε ηλικία μικρότερη των 6 μηνών ως μια διάχυτη, συμπαγής διόγκωση στην πρόσθια περιοχή της άνω γνάθου, συνήθως μεγάλων διαστάσεων (2-5 cm) τη στιγμή της διάγνωσης, που προκαλεί καταστροφή του οστού εμφανή στην ακτινογραφία. Επίσης από τα εργαστηριακά ευρήματα ιδιαίτερη σημασία έχει η ανίχνευση υψηλών επιπέδων βανιλομανδελικού οξέος στα ούρα ορισμένων νεογνών. Αντίθετα η κύστη ανατολής εμφανίζεται κατά την περίοδο ανατολής των νεογιλών δοντιών έχοντας μικρότερες διαστάσεις (συνήθως λιγότερο από 0,6 cm) ως μαλακή, κλυδάζουσα διόγκωση συχνότερα στην περιοχή των νεογιλών κεντρικών τομέων της κάτω γνάθου, χωρίς να δημιουργεί

Histopathologically, there is a high density of atypical melanocytes, with variation in shape and hyperchromatic nuclei, that may form aggregates or may be irregularly distributed at the epithelial-connective tissue junction and proliferate toward the surface and laterally along the basal cell layer (in situ phase) or they may invade subepithelial connective tissue in a variety of forms (invasion phase). In relation with immunohistochemistry, it has been referred a variable positivity for melanoma associated antigens NKFC3, S-100 protein (more than 95% of lesions), HMB-45, Melan-A and vimentin (Uratani et al. 2004, Gonzalez-Garcia et al 2005, Femiano et al. 2008).

The prognosis of oral melanoma is extremely poor, in general. It has been reported that mucosal melanoma in pediatric patients display a much less aggressive character than do similar lesions in adult patients. The indolent behavior in the reported cases of oral melanoma in the very young, suggests that these lesions represent a different phenotype than the one encountered in adult patients. An alternative explanation for this behavior is more efficient immunosurveilance among very young people (Owens et al. 2002).

Based on the aforementioned behavior, pediatric mucosal melanomas are apparently appropriately treated with local excision and the fact that there is no recurrence in previous reports argues strongly for less aggressive therapy. However, there is an impending need for a comprehensive evaluation, with all the necessary tests, for metastatic disease at the time of diagnosis as also the subsequent postsurgical monitoring for local recurrence and metastasis (Owens et al. 2002).

DISCUSSION - DIFFERENTIAL DIAGNOSIS

Differential diagnosis for all the aforementioned lesions is based on their special clinical, radiographic and laboratory findings. Specifically, MNTI in the majority of cases appears in ages less than 6 months as a diffuse firm swelling in the anterior maxilla reaching a large size (2-5 cm) at the time of diagnosis, and causing osteolysis, which is apparent on the radiograph. Moreover, from the laboratory findings, the high levels of vanillyl mandelic acid (VMA) in the urine of some neonates with MNTI can be very useful for the diagnosis. On the other hand eruption cyst appears during the eruption ages of the primary dentition in smaller size (usually less than 0,6 cm) as a soft and compressible on palpation swelling, with a predilection for the deciduous mandibular central incisors region, showing no radiographic findings, and needle aspiration from its inner reveals the cystic character of the lesion. Alveolar lymphagioma of the neonates presents a similar

ακτινογραφικά ευρήματα, ενώ η αναρρόφηση περιεχομένου από το εσωτερικό της βλάβης μπορεί να αποκαλύψει τον κυστικό χαρακτήρα της. Το λεμφαγγείωμα στη φατνιακή απόφυση νεογνών εμφανίζει κλινική εικόνα παρόμοια με την κύστη ανατολής, καθιστώντας την κλινική διαφορική διάγνωση δύσκολη. Ιδιαίτερα χαρακτηριστικά του είναι η εμφάνιση μόνο σε νεογνά της μαύρης φυλής, από τα δεδομένα της μέχρι τώρα βιβλιογραφίας, οι μικρές διαστάσεις (μέσο μέγεθος 3-4 mm) και το γεγονός ότι συνήθως παρατηρούνται πολλαπλές βλάβες στο βλεννογόνο της ακρολοφίας της κάτω γνάθου αμφίπλευρα. Κλινικά στοιχεία που μπορεί να μας οδηγήσουν στην πιθανή διάγνωση του αιμαγγειώματος, είναι η αιμορραγία και η αίσθηση παλμού κατά την ψηλάφηση, ενώ η διενέργεια αγγειογραφίας είναι μείζονος σημασίας για την τελική διάγνωση. Τέλος το μελάνωμα είναι εξαιρετικά σπάνιο σε άτομα μικρής ηλικίας, συνήθως εντοπίζεται στην περιοχή της υπερώας ως μελαχγρωματική επίπεδη βλάβη και σπανιότερα σαν διόγκωση, σε αντίθεση με τις υπόλοιπες βλάβες. Στα διαφορετικά χαρακτηριστικά των προαναφερθέντων βλαβών θα πρέπει να ληφθεί υπόψιν και η διαφορετική βιολογική συμπεριφορά, που επιβάλει και την ανάλογη αντιμετώπιση, με την κύστη ανατολής και τις αγγειακές βλάβες να μην απαιτούν συνήθως θεραπευτική παρέμβαση, σε αντίθεση με τον MNON που απαιτεί χειρουργική αφαίρεση και τακτικές επανεξετάσεις, λόγω των υψηλών ποσοστών υποτροπής (10-20%) και το μελάνωμα που είναι μια κακοήθης βλάβη.

clinical feature with eruption cyst; therefore differential diagnosis may be difficult. The appearance in black infants only, according to the current data, its small size (average 3-4 mm) and the fact that most affected infants display multiple lesions, with the most common distribution being bilateral lesions on the mandibular mucosa are included in its special characteristics. Hemorrhage and pulsation on palpation are clinical features that a possible diagnosis of hemangioma could be based on, but angiography is crucial for the final diagnosis. Finally, melanoma is extremely rare in young ages, commonly appearing on the hard palate as a pigmented patch and more rarely as a tumor, contrary to the other lesions. Different biological behavior, resulting in different treatment approach, should be included in the distinguishing characteristics of these lesions, as eruption cyst and vascular anomalies usually require no intervention, unlike MNTI which require surgical excision and a regular follow-up because of high recurrence rate (10-20%), and melanoma which is a malignancy.

ΣΥΜΠΕΡΑΣΜΑΤΑ

Η διαφορική διάγνωση βλαβών με κυανή απόχρωση στη φατνιακή περιοχή νεογνών, μπορεί να περιλαμβάνει κάποια αθώα παθολογική εξεργασία όπως η κύστη ανατολής, χωρίς ιδιαίτερη κλινική σημασία, αλλά και καταστάσεις όπως ο μελανωτικός νευροεξωδερμικός όγκος που είναι δυνατόν να θέσουν σε κίνδυνο τη ζωή του νεογνού. Γι' αυτόν τον λόγο οι παιδίατροι, οι οδοντίατροι, οι παιδοδοντίατροι και οι γναθοπροσωπικοί χειρουργοί που θα έρθουν σε επαφή με το νεογνό, πρέπει να γνωρίζουν τα ιδιαίτερα χαρακτηριστικά αυτών των εξεργασιών, ώστε να οδηγηθούν στην έγκαιρη διάγνωση και στην κατάλληλη θεραπευτική αντιμετώπισή τους.

CONCLUSIONS

Differential diagnosis of bluish oral lesions on the neonatal alveolar ridge may include a innocent pathology of minor importance, such as eruption cyst, as also lesions like MNTI that could threaten infant's life. Consequently, pediatricians, pediatric dentists and maxillofacial surgeons, who will examine the neonate, have to be informed of the special characteristics of these lesions in order to diagnose them early and treat them appropriately.

ΒΙΒΛΙΟΓΡΑΦΙΑ/REFERENCES

Aggelopoulou E, Alexandridis K, Katsikeris N, Aggelopoulos AP: Melanotic neuroectodermal tumor of infancy. Case report. Paedodontia 16(3):147-152, 2002

Araujo PPC, Tincani AJ, Paiva VP, Neta ISL, Cardinalle IA, Pereira RDC, Brandalise SR: Melanotic neuroectodermal tumor of infancy (progonoma)-Clinical, radiological, pathological features and literature review. Int. J. Pediatr. Otorhinolaryngol 2:111-115, 2007

Bangi BB, Tejasvi MLA: Melanotic neuroectodermal tumour of infancy: A rare case report with differential diagnosis and review of the literature. Contemp Clin Dent 3(1):108-112, 2012

Barrett AW, Morgan M, Ramsay AD, Farthing PM, Newman L, Speight PM: A clinicopathologic and immunohistochemical analysis of melanotic neuroectodermal tumor of infancy. Oral Surg Oral Med Oral Pathol Oral Radiol Endod 93:688-698, 2002

Bonet-Coloma C, Mínguez-Martínez I, Palma-Carrio C, Galán-Gil S, Penarrocha-Diago M, Mínguez-Sanz JM: Clinical characteristics, treatment and outcome of 28 oral haemangiomas in pediatric patients. Med Oral Patol Oral Cir Bucal 16(1):19-22, 2011

Femiano F, Lanza A, Buonaiuto C, Gombos F, Di Spirito F, Cirillo N: Oral malignant melanoma: a review of the literature. J Oral Pathol Med 37:383-388, 2008

FitzGerald K, Barry S, Fleming P: Alveolar lymphangioma in infants: report of two cases. J Ir Dent Assoc 55(3):144-145, 2009

Gantidis N, Georgiadis A, Arapostathis NK, Patsourou GI: Eruption of premature teeth: Symptoms - Problems. Paedodontia 21(1): 31-43, 2007

George A, Mani V, Noufal A: Update on the classification of hemangioma. J Oral Maxillofac Pathol 18:117-120, 2014

Gill JS, Gill S, Bhardwaj A, Grover HS: Oral haemangioma. Case Rep Med. 2012; 2012:347939. doi: 10.1155/2012/347939. Epub 2012 Feb 6.

Gomez-Oliveira G, García-Rozado A, Luaces-Rey R: Intraosseous mandibular hemangioma. A case report and review of the literature. Med Oral Patol Oral Cir Bucal 13(8):496-498, 2008

Goncalves CF, Costa NL, Oliveira-Neto HH, Jesus LA, Sant'Ana SS, Leles JL, Silva M, Mendonca EF, Batista AC: Melanotic Neuroectodermal Tumor of Infancy. J Oral Maxillofac Surg 68:2341-2346, 2010

Gonzalez-Garcia R, Naval-Gias L, Martos PL, Nam-Cha SH, Rodriguez-Campo FJ, Munoz-Guerra MF, Sastre-Perez J: Melanoma of the oral mucosa. Clinical cases and review of the literature. Med Oral Patol Oral Cir Bucal 10:264-271, 2005

Handa H, Naidu GS, Dara BGB, Deshpande A, Raghavendra R: Diverse imaging characteristics of a mandibular intraosseous vascular lesion. Imaging Sci Dent 44:67-73, 2014

Iatrou I., Adonopoulou M, Tzerbos F, Hatzigiannis N, Sklavounou A: Melanotic neuroectodermal tumor of infancy. Report of a case with aggressive behaviour and review of the literature. Paedodontia 19(4):158-165, 2005

Kolay SK, Jha PK, Sinha RK, Kumar P: Oral Lymphangioma: A Review. J Clin Den Res Edu 1:42-46, 2012

Kruse-Losler B, Gaertner C, Burger H, Seper L, Joos U, Kleinheinz J: Melanotic neuroectodermal tumor of infancy: systematic review of the literature and presentation of a case. Oral Surg Oral Med Oral Pathol Oral Radiol Endod 102:204-216, 2006

Madrid C, Aziza J, Hlali A, Bouferrache K, Abarca M.: Melanotic neuroectodermal tumour of infancy: A case report and review of the aetiopathogenic hypotheses. Med Oral Patol Oral Cir Bucal 15(5):739-742, 2010

Nagaveni NB, Umashankara KV, Radhika NB, Maj Satisha TS: Eruption cyst: A literature review and four case reports. Indian J Dent Res 22:148-151, 2011

Navas RMA, Mendoza MGM, Leonardo MR, da Silva RAB, Herrera HW, Herrera HP: Congenital Eruption Cyst: A Case Report. Braz Dent J 21(3):259-262, 2010

Nazir B, Gupta H, Chaturvedi AK, Rao SA, Jena A: Melanotic neuroectodermal tumor of infancy: discussion of a case and a review of the imaging findings. Cancer Imaging 9:121-125, 2009

Nelson ZL, Newman L, Loukota RA, Williams DM: Melanotic neuroectodermal tumour of infancy: an immunohistochemical and ultrastructural study. Br J Oral Maxillo fac Surg 33(6):375-380, 1995

Neven J, Hulsbergen–van der Kaa C, Groot-Loonen J, de Wilde PCM, Merkx MAW: Recurrent melanotic neuroectodermal tumor of infancy: a proposal for treatment protocol with surgery and adjuvant chemotherapy. Oral Surg Oral Med Oral Pathol Oral Radiol Endod 106:493-496, 2008

Oliveira MG, Thompson LDR, Chaves ACM, Rados PV, Lauxen I.S, Filho MS: Management of Melanotic Neuroectodermal Tumor of Infancy. Ann Diagn Pathol 8: 207-212, 2004

Owens JM, Gomez JA, Byers RM: Malignant melanoma in the palate of a 3-month-old child. Head Neck 24(1):91-4, 2002

Pattanayak (Mohanty) S, Ray JG, Richa, Mukherjee S, Mandal C, Chaudhuri K. Melanotic neuroectodermal tumour of infancy. BMJ Case Reports 2010; 10.1136/bcr.01.2010.2645.

Puchalski R, Shah UK, Carpentieri D, McLaughlin R, Handler SD: Melanotic neuroectodermal tumor of infancy (MNTI) of the hard palate: presentation and management. Int J Pediatr Otorhinolaryngol 53:163-168, 2000

Rustagi A, Roychoudhury A, Karak AK: Melanotic Neuroectodermal Tumor of Infancy. J Oral Maxillofac Surg 69:1120-1124, 2011

Selim H, Shaheen, Barakat K, Selim: A Melanotic neuroectodermal tumor of infancy: Review of literature and case report. J Pediatr Surg. 43:25-29, 2008

Sunil S, Gopakumar D, Sreenivasan BS: Oral lymphangioma - Case reports and review of literature. Contemp Clin Dent 3(1):116-118, 2012

Theologie-Lygidakis N, Schoinohoriti OK, Tzerbos F, Iatrou I: Surgical management of head and neck vascular anomalies in children: a retrospective analysis of 42 patients. Oral Surg Oral Med Oral Pathol Oral Radiol 117: 22-31, 2014

Uratani AM, Perez DEC, Vargas PA, Jorge J, Lopes MA: Oral melanoma: review of the Literature. Braz J Oral Sci 3(9):428-432, 2004

Vasconcelos MG, Santos BC, Lemos LCP, Ribeiro BF, Iglesias DPP, Vasconcelos RG, Costa de Medeiros AM: Oral lymphangioma: Case report. RSBO 8:352-356, 2011

Werle AH, Kirse DJ, Nopper AJ, Toboada EM: Osseous hemangioma of the maxilla in an infant. Otolaryngol Head Neck Surg 128(6):906-909, 2003

Wilson S, Gould AR, Wolff C: Multiple lymphangiomas of the alveolar ridge in a neonate: case study. Pediatr Dent 8(3):231-234, 1986

Yildirim G, Caliscan U, Akca CN, Dolanmaz D, Toy H: Melanotic neuroectodermal tumor of infancy in the maxilla: A case report. Int J Pediatr Otorhinolaryngol 6:351-354, 2011

Zarakas M, Tsinidou K, Triantafyllou C, Megalogianni E, Tosios KI: Double eruption cyst in a newborn boy. Case report and review of the literature. Hellenic Arch Oral Maxillofac Surg 1:41-48, 2012

Zheng JW, Zhang L, Zhou Q, Mai HM, Wang YA, Fan XD, Qin ZP, Wang XK, Zhao YF: A practical guide to treatment of infantile hemangiomas of the head and neck. Int J Clin Exp Med 6(10):851-860, 2013

Διεύθυνση επικοινωνίας:
Νάντια Θεολόγη-Λυγιδάκη
Παπαδιαμαντοπούλου 2
115 28, Αθήνα, Ελλάδα
Τηλ: 210 7211869
e-mail: lygidakis-nadia@ath.forthnet.gr

Address:
Nadia Theologie-Lygidakis
2 Papadiamantopoulou Str., Athens
115 28, Athens, Greece
Tel: 0030 210 7211869
e-mail: lygidakis-nadia@ath.forthnet.gr

Ο ρόλος του Cetuximab στον καρκίνο του Στόματος: Τρέχουσες απόψεις και μελλοντικές προοπτικές

Δημήτριος ΜΑΣΤΑΓΚΑΣ[1], Ιωάννης ΧΑΤΖΗΣΤΕΦΑΝΟΥ[1], Χαράλαμπος ΑΝΔΡΕΑΔΗΣ[2*], Βασίλειος ΚΟΓΙΑΣ[1], Κωνσταντίνος ΒΑΧΤΣΕΒΑΝΟΣ[3], Κωνσταντίνος ΑΝΤΩΝΙΑΔΗΣ[4]

*Κλινική Στοματικής και Γναθοπροσωπικής Χειρουργικής, Αριστοτέλειο Πανεπιστήμιο Θεσσαλονίκης, Γενικό Νοσοκομείο «Γ. Παπανικολάου» (Διευθυντής: Καθηγητής Κων. Αντωνιάδης), *3ο Τμήμα Κλινικής Ογκολογίας, Θεαγένειο Α.Ν. Θεσσαλονίκης*

The role of Cetuximab in Oral Cavity Cancer: Current views and future prospectives

Dimitrios MASTAGKAS, Ioannis CHATZISTEFANOU, Charalampos ANDREADIS*, Vasileios KOGIAS, Konstantinos VAHTSEVANOS, Konstantinos ANTONIADES

*Department of Oral and Maxillofacial Surgery, Aristotle University of Thessaloniki, "G. Papanikolaou" General Hospital, (Head: Professor K. Antoniades), *3rd Department of Clinical Oncology, Theagenion Cancer Hospital, Thessaloniki*

Βιβλιογραφική ανασκόπηση
Literature review

ΠΕΡΙΛΗΨΗ: Το Cetuximab, ένα μονοκλωνικό αντίσωμα έναντι του υποδοχέα του επιδερμικού αυξητικού παράγοντα (EGFR), αποτελεί μία από τις νεότερες θεραπευτικές επιλογές στον καρκίνο κεφαλής και τραχήλου από πλακώδες επιθήλιο. Σκοπός της εργασίας είναι να αναλύσει τις τρέχουσες απόψεις για τον ρόλο του φαρμάκου κυρίως στον καρκίνο της στοματικής κοιλότητας καθώς επίσης και τις μελλοντικές του προοπτικές.
Πραγματοποιήθηκε βιβλιογραφική ανασκόπηση των πιο εκτεταμένων κλινικών ερευνών φάσεως ΙΙΙ που έγιναν για το Cetuximab και οι οποίες αποτέλεσαν ορόσημο για την έγκριση του παράγοντα ως αξιόπιστη θεραπευτική επιλογή.
Συνολικά έξι μελέτες αναλύθηκαν, οι περισσότερες από τις οποίες αποδεικνύουν την αποτελεσματικότητα του βιολογικού παράγοντα στον τοπικά προχωρημένο, υποτροπιάζοντα και μεταστατικό καρκίνο κεφαλής και τραχήλου από πλακώδες επιθήλιο.
Το Cetuximab συμπληρώνει τα υπάρχοντα θεραπευτικά πρωτόκολλα και φαίνεται να προσφέρει πλεονέκτημα στην ανταπόκριση, τον έλεγχο της νόσου τοπικοπεριοχικά και την συνολική επιβίωση.

ΛΕΞΕΙΣ ΚΛΕΙΔΙΑ: Cetuximab, EGFR, καρκίνος στόματος, καρκίνος κεφαλής και τραχήλου από πλακώδες επιθήλιο

SUMMARY: Cetuximab, a monoclonal epidermal growth factor receptor (EGFR) antibody (inhibitor), is one of the most recent treatment options for squamous cell head and neck cancer. The aim of this study is to analyse the current views on its role mainly in the treatment of oral cavity cancer, as well as its future prospectives.
We reviewed the most extensive phase III clinical trials on Cetuximab, which played a major role in its approval as a reliable treatment option.
A total of six studies were analysed, most of which prove the efficacy of this biological agent on locally advanced, recurrent and metastatic squamous cell head and neck cancer.
Cetuximab complements the current treatment protocols and seems to offer an advantage in terms of response, locoregional control of the disease and overall survival.

KEY WORDS: Cetuximab; EGFR; oral cancer; head and neck squamous cell cancer

[1]*Ειδικευόμενος ΣΓΠΧ*
[2]*Παθολόγος - Ογκολόγος, Δευθυντής*
[3]*Αναπλ. Καθηγητής ΣΓΠΧ*
[4]*Καθηγητής ΣΓΠΧ*

Παρελήφθη: 10/4/2016 - Έγινε δεκτή: 10/6/2016

Paper received: 10/4/2016 - Accepted: 10/6/2016

ΕΙΣΑΓΩΓΗ

Τα τελευταία χρόνια, η εντατική κλινική έρευνα στην ανοσολογία του καρκίνου βελτίωσε την κατανόηση των ανοσιακών μηχανισμών των όγκων και οδήγησε σε σημαντική πρόοδο στον σχεδιασμό θεραπειών με τη χρήση μονοκλωνικών αντισωμάτων. Στην κλινική πράξη ένας από τους πιο σύγχρονους ανοσολογικούς στόχους στη θεραπεία του καρκίνου είναι ο υποδοχέας του επιδερμικού αυξητικού παράγοντα (Epidermal Growth Factor Receptor - EGFR).

Ο EGFR ανήκει στην οικογένεια ErbB των υποδοχέων κινάσης τυροσίνης. Η ενεργοποίηση του υποδοχέα σηματοδοτεί μια αλληλουχία ενδοκυττάριων αντιδράσεων που ρυθμίζει την αύξηση των επιθηλιακών κυττάρων. Ο EGFR έχει παρατηρηθεί ότι εκφράζεται σε αυξημένα επίπεδα στα περισσότερα καρκινώματα εκ πλακωδών κυττάρων της κεφαλής και του τραχήλου (Bonner και συν. 2000). Το συγκεκριμένο ανοσοϊστοχημικό χαρακτηριστικό σχετίζεται με πιο φτωχή πρόγνωση (Grandis και συν. 1998), καθώς επίσης και με υψηλότερα ποσοστά υποτροπής τοπικά και περιοχικά και θανάτου (Chung και συν. 2011). Βασισμένη στα ευρήματα αυτά, η έρευνα πέτυχε την ανάπτυξη αναστολέων του EGFR, και συγκεκριμένα του Cetuximab (Erbitux®).

Το Cetuximab είναι ένα χιμαιρικό μονοκλωνικό αντίσωμα IgG1 που δρα έναντι του EGFR. Το αντίσωμα συνδέεται με το εξωκυττάριο τμήμα του EGFR που εκφράζεται στα κύτταρα. Η σύνδεση με τον υποδοχέα είναι υψηλής συγγένειας. Το Cetuximab ανταγωνίζεται τους φυσικούς ενδογενείς συνδέτες του EGFR με αποτέλεσμα να παρεμβαίνει στην ενεργοποίηση του υποδοχέα και των ενδοκυττάριων οδών σηματοδότησης που ελέγχει (Fan και συν. 1994, Li και συν. 2005).

Σημαντικό είναι ότι από τις αρχικές μελέτες αποδείχθηκε η συνεργική δράση του Cetuximab με την ακτινοθεραπεία και η ευαισθητοποίηση των καρκινικών κυττάρων στην ακτινοθεραπεία, όπως εκφράζεται με την σημαντική κλινική βελτίωση (Saleh και συν. 1999) (Huang και συν. 1999). Επίσης διαπιστώθηκε πολύ καλή αποτελεσματικότητα, με κλινική υποστροφή της νόσου όταν συγχορηγείται με χημειοθεραπευτικούς παράγοντες, όπως Cisplatin (Baselga και συν. 2005).

Οι πιο συχνές ανεπιθύμητες ενέργειες που περιγράφονται είναι το ακμοειδές εξάνθημα (acneiform rash) και οι αντιδράσεις υπερευαισθησίας κατά την πρώτη χορήγηση (Busam και συν. 2001). Το εξάνθημα παρατηρείται σε σημαντικό ποσοστό των ασθενών κατά την διάρκεια της θεραπείας, ενώ η εντονότερη εκδήλωσή του συσχετίσθηκε με καλύτερη συνολική επιβίωση των ασθενών, εύρημα που είναι πιθανόν δείκτης της ανοσιακής απόκρισης έναντι του όγκου (Bonner και συν. 2010).

Αρχές Θεραπείας στον τοπικοπεριοχικά προχωρημένο Καρκίνο Κεφαλής και Τραχήλου από πλακώδες επιθήλιο.

Η επιτυχής θεραπεία των ασθενών με καρκίνο του στό-

INTRODUCTION

In the recent years, intensive clinical research on cancer immunology has improved our understanding of tumour immune mechanisms and led to significant advances in terms of designing treatments based on the use of monoclonal antibodies. In clinical practice, one of the most recent immunological achievements in the treatment of cancer is the Epidermal Growth Factor Receptor (EGFR). EGFR belongs to the ErbB family of tyrosine kinase receptors. Receptor activation initiates a chain of intracellular reactions that regulates the increase of squamous cells. According to observations, EGFR is expressed at increased levels in most head and neck squamous cell carcinomas (Bonner et al. 2000). This immunochemical feature has been associated with poor prognosis (Grandis et al. 1998), as well as higher rates of local and regional recurrence and death (Chung et al. 2011). On the basis of these findings, researchers managed to develop EGFR inhibitors, and more specifically Cetuximab (Erbitux®).

Cetuximab is a chimeric monoclonal antibody of the IgG1 type that acts against EGFR. The antibody binds to the extracellular domain of EGFR that is expressed on the cells. The binding to the receptor is of high affinity. Cetuximab competes with natural endogenous ligands of EGFR, with the result that it inhibits the activation of the receptor and intracellular signalling routes it controls (Fan et al. 1994, Li et al. 2005).

In the early studies it was proven that Cetuximab acts in synergy with radiotherapy and that cancer cells are sensitised to radiotherapy, as expressed through significant clinical improvement (Saleh et al. 1999) (Huang et al. 1999). It was also realized that it has very good efficacy with clinical regression of the disease, when coadministered with chemotherapeutic agents, such as Cisplatin (Baselga et al. 2005).

The most commonly reported adverse effects are acneiform rash and hypersensitivity reactions following the first dose (Busam et al. 2001). The rash occurs in a significant number of patients during the treatment; its intensity has been associated with better overall survival of the patients, which is probably an indication of immunoreaction against the tumour (Bonner et al. 2010).

Treatment guidelines for locoregionally advanced squamous cell head and neck cancer

The successful treatment of patients with squamous cell cancer, and head and neck cancer in general, relies on

ματος από πλακώδες επιθήλιο και γενικότερα της κεφαλής και του τραχήλου, στηρίζεται στην πλήρη προεγχειρητική σταδιοποίηση της νόσου και απαιτεί, συνήθως, τον συνδυασμό διαφόρων θεραπευτικών επιλογών. Η χειρουργική θεραπεία και η ακτινοθεραπεία ως μονοθεραπείες ενδείκνυνται στους ασθενείς με πρώιμη νόσο (stage I ή II) που αποτελούν το 30 με 40% των περιστατικών κατά την αρχική διάγνωση. Ωστόσο, στην προχωρημένη τοπική και περιοχική νόσο (60% των ασθενών) ενδείκνυται ο συνδυασμός θεραπειών. Η μετεγχειρητική διαχείρηση των ασθενών περιλαμβάνει είτε παρακολούθηση είτε συμπληρωματική θεραπεία. Η επιλογή καθοδηγείται από την εντόπιση της πρωτοπαθούς εστίας (site), το στάδιο της νόσου (stage), τα ευρήματα της παθολογοανατομικής έκθεσης, τις συννοσηρότητες και τη γενική κατάσταση του ασθενούς.

Ορόσημο για τον ρόλο της συμπληρωματικής χημειοθεραπείας και ακτινοθεραπείας αποτέλεσαν τα αποτελέσματα δύο μεγάλων ανεξάρτητων τυχαιοποιημένων κλινικών μελετών φάσεως III, της Radiation Therapy Oncology Group (RTOG #9501) και της European Organization for Research and Treatment of Cancer (EORTC #22391) που πραγματοποιήθηκαν στην Αμερική και στην Ευρώπη αντίστοιχα (Cooper και συν. 2004, Bernier και συν. 2004). Η μετα-ανάλυση των δύο ερευνών καθόρισε τον κίνδυνο για υπολειμματική τοπικοπεριοχική νόσο και υποτροπή ανάλογα με τους δυσμενείς προγνωστικούς παράγοντες κινδύνου και καθόρισε τους ασθενείς "υψηλού κινδύνου" (high risk) για υποτροπή (Bernier και συν. 2005). Η παρουσία εξωκαψικής λεμφαδενικής διασποράς και τα θετικά όρια εκτομής του παρασκευάσματος είναι δυσμενείς προγνωστικοί παράγοντες που χαρακτηρίζουν τους ασθενείς "υψηλού κινδύνου" για υποτροπή της νόσου, και οι οποίοι χρήζουν συμπληρωματική σύγχρονη χημειοακτινοθεραπεία (Πίνακας 1) (Bernier και συν. 2005). Ο "ενδιάμεσος κίνδυνος" των ασθενών για υπολειμματική τοπικοπεριοχική νόσο καθορίζεται από την παρουσία άλλων δυσμενών προγνωστικών παραγόντων (πρωτοπαθής νόσος pT3 ή pT4, νόσος T2 με βάθος διήθησης >5 mm, λεμφαδένες N2a ή μεγαλύτερο χωρίς εξωκαψική διασπορά, θετικοί λεμφαδένες στα επίπεδα IV/V, εγγύτητα ορίων εκτομής < 5mm, περινευρική διήθηση, λεμφαγγειακή διήθηση) (Πίνακας 2) και απαιτείται τουλάχιστον μετεγχειρητική ακτινοθεραπεία, ενώ μπορεί να εξεταστεί και η χορήγηση σύγχρονης χημειοακτινοθεραπείας (NCCN Guidelines, RTOG 0920).

Πίνακας 1
Δυσμενείς προγνωστικοί παράγοντες «υψηλού κινδύνου» για υποτροπή. Οι ασθενείς χρήζουν συμπληρωματική σύγχρονη χημειοακτινοθεραπεία. (NCCN Guidelines, Bernier και συν. 2005).

	Ασθενείς υψηλού κινδύνου για υποτροπή
1	εξωκαψική λεμφαδενική διασπορά
2	θετικά όρια εκτομής

Table 1
Unfavourable prognostic factors for a high risk of recurrence. The patients require adjuvant concurrent chemoradiotherapy.
(NCCN Guidelines, Bernier et al. 2005).

	Patients with high risk of recurrence
1	extracapsular nodal spread
2	positive excision margins

Πρόσφατες κλινικές μελέτες για το Cetuximab - τρέχουσες απόψεις

Η αποτελεσματική δράση του παράγοντα Cetuximab στη θεραπεία του καρκίνου της κεφαλής και του τραχήλου από πλακώδες επιθήλιο και κατ' επέκταση της στοματικής κοιλότητας, αποδείχθηκε μέσα από πολυκεντρικές προοπτικές μελέτες στην Ευρώπη και την Αμερική. Ακολουθεί η ανασκόπηση των πιο εκτεταμένων κλινικών

the complete preoperative classification of the disease and usually requires a combination of treatment options. Surgical treatment and radiotherapy as monotherapies are recommended for patients with early disease (stage I or II), which corresponds to 30-40% of cases at the time of the initial diagnosis. The postoperative management of these patients involves either follow-ups or adjuvant treatment. The decision is determined by the primary site, stage of the disease, pathological findings, co-morbidities and general condition of the patient.

The role of adjuvant chemotherapy and radiotherapy was established on the basis of the results of two large independent randomised phase III clinical studies by the Radiation Therapy Oncology Group (RTOG #9501) and the European Organization for Research and Treatment of Cancer (EORTC #22391), which were conducted in the US and Europe respectively (Cooper et al. 2004, Bernier et al. 2004). The meta-analysis of these two trials determined the risk of residual locoregional disease and recurrence depending on unfavourable prognostic factors, and defined high risk patients for recurrence (Bernier et al. 2005). The presence of extracapsular lymph node involvement and positive excision margins are unfavourable prognostic factors that define patients who have a "high risk" of disease recurrence and require adjuvant concurrent chemoradiotherapy (Table 1) (Bernier et al. 2005). "Intermediate risk" of residual locoregional disease is defined by the presence of other unfavourable prognostic factors (pT3 or pT4 primary disease, T2 disease with an invasion depth of >5 mm, N2a or larger lymph nodes without extracapsular involvement, positive lymph nodes at IV/V levels, proximity of excision margins < 5mm, perineural invasion, lymphovascular invasion) (Table 2). This requires at least post-

Πίνακας 2
Δυσμενείς προγνωστικοί παράγοντες «ενδιάμεσου κινδύνου» για υποτροπή. Στους ασθενείς αυτούς απαιτείται τουλάχιστον μετεγχειρητική ακτινοθεραπεία, ενώ μπορεί να εξεταστεί και η εφαρμογή σύγχρονης χημειοακτινοθεραπείας (NCCN Guidelines, RTOG 0920).

	Ασθενείς ενδιάμεσου κινδύνου για υποτροπή
1	πρωτοπαθής νόσος pT3 ή pT4
2	νόσος T2 με βάθος διήθησης >5 mm
3	λεμφαδένες πάνω από N2a (χωρίς εξωκαψική διασπορά)
4	θετικοί λεμφαδένες στα επίπεδα IV/V
5	εγγύτητα ορίων εκτομής <5mm
6	περινευρική διήθηση
7	λεμφαγγειακή διήθηση

Table 2
Unfavourable prognostic factors for an intermediate risk of recurrence. These patients require at least postoperative radiotherapy, while concurrent chemoradiotherapy may also be considered as an option. (NCCN Guidelines, RTOG 0920).

	Patients with intermediate risk of recurrence
1	pT3 or pT4 primary disease
2	T2 disease with an invasion depth of >5 mm
3	lymph nodes above N2a (without extracapsular spread)
4	positive lymph nodes at IV/V levels
5	resected margin that is <5mm
6	perineural invasion
7	lymphovascular invasion

ερευνών βάσει των οποίων εγκρίθηκε ο παράγοντας ως αξιόπιστη θεραπευτική επιλογή στον υποτροπιάζοντα, ανεγχείρητο ή μεταστατικό καρκίνο κεφαλής και του τραχήλου από πλακώδες επιθήλιο (Πίνακας 3).
Το 2005, οι Burtness και συνεργάτες δημοσίευσαν τα αποτελέσματα της πρώτης μεγάλης κλινικής μελέτης φάσης III από τη χρήση του Cetuximab στη θεραπεία του υποτροπιάζοντος και μεταστατικού καρκίνου κεφαλής και τραχήλου από πλακώδες επιθήλιο. Στην εν λόγω μελέτη συγκρίθηκε η αποτελεσματικότητα της συγχορήγησης του Cetuximab με Cisplatin έναντι μόνο του Cisplatin σε 117 ασθενείς. Στην ομάδα των ασθενών που έλαβαν Cetuximab περιγράφηκε στατιστικά σημαντική άνοδος του συντελεστή ανταπόκρισης (Response Rate: 26% έναντι 10%, P=0.03). Επίσης αναφέρθηκε βελτίωση στην συνολική και στην χωρίς εξέλιξη της νόσου επιβίωση, ωστόσο οι τιμές των συντελεστών δεν ήταν στατιστικώς σημαντικές (Burtness και συν. 2005).
Σχετικά σύντομα δημοσιεύτηκαν τα επόμενα ερευνητικά αποτελέσματα του νέου αυτού βιολογικού παράγοντα. Σε τυχαιοποιημένη μελέτη, ο Bonner και οι συνεργάτες έδειξαν ότι στην προχωρημένη τοπικοπεριοχική νόσο, υπήρχε κλινική βελτίωση στην ομάδα των ασθενών που χορηγήθηκε το cetuximab ταυτόχρονα με ακτινοθεραπεία, συγκριτικά με την ομάδα που έλαβε μόνο ακτινοθεραπεία. Συγκεκριμένα διαπιστώθηκε αύξηση της διάμεσης διάρκειας ελέγχου της νόσου τοπικοπεριοχικά (median duration of locoregional control), η οποία ήταν 24.4 μήνες στη σύγχρονη θεραπεία έναντι 14.9 μήνες στη μονοθεραπεία (P=0.005). Επίσης, οι ασθενείς που έλαβαν συνδυασμένη θεραπεία εμφάνισαν αύξηση της επιβίωσης χωρίς εξέλιξη της νόσου (PFS: 17.1 μήνες έναντι 12.4 μήνες, P=0.006, HR:0.70) και της διάμεσης επιβίωσης (median OS: 49.0 μήνες έναντι 29.3 μήνες, P=0.03, HR:0.74). Στην έρευνα δεν παρατηρήθηκε αύξηση των τοξικών επιδράσεων της ακτινοθεραπείας (Bonner και συν. 2006). Η μελέτη έδειξε ότι το Cetux-

operative radiotherapy, and concurrent chemoradiotherapy may also be considered as an option (NCCN Guidelines, RTOG 0920).

Recent clinical studies of Cetuximab – current views
The effectiveness of Cetuximab in the treatment of squamous cell head and neck cancer, and by extension oral cavity cancer, was confirmed in multicentre prospective studies in Europe and the US. In what follows, we review the most extensive clinical trials on the basis of which this agent (Cetuximab) was approved as a reliable treatment option for recurrent, unresectable or metastatic squamous cell head and neck cancer (Table 3).
In 2005, Burtness et al. published the results of the first large-scale phase III randomized clinical study on the use of Cetuximab in the treatment of recurrent and metastatic squamous cell head and neck cancer. This study compared the efficacy of the coadministration of Cetuximab and Cisplatin versus just Cisplatin in 117 patients. It was reported that in the group that received Cetuximab, there was a statistically significant increase in Response Rate: 26%, versus 10%, P=0.03. It was also reported that there was an improvement in terms of overall and progression-free survival, however the coefficient values were not statistically significant (Burtness et al. 2005).
The next set of research findings on this new biological agent were published soon afterwards. In a randomised study, Bonner et al. showed that in cases of locoregionally advanced disease, there was clinical improvement in the patients who received cetuximab with concurrent radiotherapy, in comparison to the group that received just radiotherapy. More precisely, there was an increase in the median duration of locoregional control, which was 24.4 months in concurrent treatment versus 14.9 months in monotherapy (P=0.005). Moreover, the patients who received a combined treatment had an improvement in progression-free survival (PFS: 17.1 months

Πίνακας 3
Μεγάλες τυχαιοποιημένες κλινικές μελέτες φάσης ΙΙΙ, που διερευνούν τον ρόλο του cetuximab στους ασθενείς με καρκίνο κεφαλής τραχήλου. (HNSCC: Head and Neck Squamous Cell Cancer, RR: Response Rate, OS: Overall Survival, PFS: Progression Free Survival)

Μελέτη	Στάδιο νόσου	Δείγμα	Θεραπεία	Αποτελέσματα
Burtness και συν. 2005 (ECOG 5397)	μεταστατικός/ υποτροπιάζων HNSCC	117	cetuximab με cisplatin έναντι cisplatin μόνο	•βελτίωση RR (26% vs 10%, P=0.03) •χωρίς στατιστικό όφελος στην OS και στην PFS
Bonner και συν. 2006	τοπικο-περιοχικά προχωρημένος HNSCC	424	cetuximab με ακτινοθεραπεία έναντι ακτινοθεραπείας μόνο	•αύξηση διάμεσης διάρκειας ελέγχου νόσου τοπικοπεριοχικά (24.4 μήνες vs 14.9 μήνες, P=0.005) •παράταση PFS (17.1 μήνες vs 12.4 μήνες, P=0.006) •αύξηση διάμεσης OS (49.0 μήνες vs 29.3 μήνες, P=0.03)
Vermorken και συν. 2008 (EXTREME TRIAL)	μεταστατικός/ υποτροπιάζων HNSCC	442	cetuximab με platinum-fluorouracil έναντι platinum-fluorouracil	•υψηλότερο RR (36% vs 20%, P<0.001) •αύξηση PFS (5.6 μήνες vs 3.3 μήνες, P<0.001) •αύξηση OS (10.1 μήνες vs 7.4 μήνες, P=0.04)
Bonner και συν. 2010	τοπικο-περιοχικά προχωρημένος HNSCC	424	ακτινοθεραπεία με cetuximab έναντι μόνο ακτινοθεραπείας	•παράταση 5ετούς OS (45.6% vs 36.4%, P=0.018) •υψηλότερο OS στους ασθενείς που έλαβαν cetuximab και εμφάνισαν έντονο εξάνθημα
Ang και συν. 2014 (RTOG 0522)	τοπικο-περιοχικά προχωρημένος HNSCC	891	cetuximab με χημειο-ακτινοθεραπεία έναντι χημειοακτινοθεραπείας	•χωρίς σημαντικές διαφορές στην OS, PFS
RTOG 0920	τοπικά προχωρημένος χειρουργηθέν HNSCC	700 τουλά-χιστον	μετεγχειρητική συμπληρωματική ακτινοθεραπεία (IMRT) με cetuximab έναντι ακτινοθεραπείας μόνο	•σε εξέλιξη από τον Νοέμβριο 2009

imab αυξάνει το θεραπευτικό αποτέλεσμα της ακτινοθεραπείας, επιβεβαίωσε τη δράση του φαρμάκου ως ακτινοευαισθητοποιού ουσίας, χωρίς να εμφανίζεται μεγαλύτερη συχνότητα των τοξικών επιδράσεων αυτής.
Ακολούθησε η πολυκεντρική μελέτη EXTREME TRIAL (Vermorken και συν. 2008) από τον Ευρωπαϊκό Οργανισμό Έρευνας και Θεραπείας Καρκίνου (European Organization for Research and Treatment of Cancer - EORTC) που περιελάμβανε 442 ασθενείς με μεταστατικό ή υποτροπιάζοντα καρκίνο κεφαλής και τραχήλου από πλακώδες επιθήλιο. Στην μελέτη αυτή, 220 ασθενείς έλαβαν το κλασσικό σχήμα χημειοθεραπείας platinum (Cisplatin ή Carboplatin) συνδυαστικά με Fluorouracil (5FU), ενώ οι υπόλοιποι ασθενείς έλαβαν το ίδιο χημειοθεραπευτικό σχήμα μαζί με Cetuximab. Η μελέτη αυτή ήταν η πρώτη τυχαιοποιημένη μελέτη που ανέδειξε το θεραπευτικό όφελος από την προσθήκη του cetuximab στα κλασσικά σχήματα χημειοθεραπείας, όπως εκφράζεται με τη στατιστικώς σημαντική αύξηση της διάμεσης συνολικής επιβίωσης (median OS: 10.1 μήνες έναντι 7.4 μήνες, P=0.036). Επίσης με τη συγχορήγηση του cetux-

versus 12.4 months, P=0.006, HR: 0.70) and median survival (median OS: 49.0 months versus 29.3 months, P=0.03, HR:0.74). This study did not reveal any increase in the toxic effects of radiotherapy (Bonner et al. 2006). It revealed that Cetuximab increases the therapeutic effect of radiotherapy, and confirmed its role as a radiosensitising agent, without a higher incidence of toxic effects. This was followed by the EXTREME TRIAL (Vermorken et al. 2008), a multicentre study by the European Organization for Research and Treatment of Cancer (EORTC), which involved 442 patients with metastatic or recurrent squamous cell head and neck cancer. In that study, 220 received the classical platinum-based chemotherapy scheme (Cisplatin or Carboplatin) in combination with Fluorouracil (5FU), while the rest of the patients received the same chemotherapy scheme plus Cetuximab. That was the first randomised study to reveal the therapeutic benefits of adding cetuximab to the classical chemotherapy schemes, as expressed through the statistically significant improvement of median overall survival (median OS: 10.1 months versus 7.4 months,

Table 3
Large randomised phase III clinical studies investigating the role of cetuximab in head and neck cancer patients. (HNSCC: Head and Neck Squamous Cell Cancer, RR: Response Rate, OS: Overall Survival, PFS: Progression Free Survival)

Study	Disease stage	Sample	Treatment	Results
Burtness et al. 2005 (ECOG 5397)	metastatic/ recurrent HNSCC	117	cetuximab with cisplatin verus just cisplatin	•improved RR (26% vs 10%, P=0.03) •no statistically significant advantage in terms of OS and PFS
Bonner et al. 2006	locoregionally advanced HNSCC	424	cetuximab with radiotherapy versus just radiotherapy	•increased median locoregional control rate (24.4 months vs 14.9 months, P=0.005) •prolonged PFS (17.1 months vs 12.4 months, P=0.006) •increased median OS (49.0 months vs 29.3 months, P=0.03)
Vermorken et al. 2008 (EXTREME TRIAL)	metastatic/ recurrent HNSCC	442	cetuximab with platinum-fluorouracil versus platinum-fluorouracil	•higher RR (36% vs 20%, P<0.001) •increased PFS (5.6 months vs 3.3 months, P<0.001) •increased OS (10.1 months vs 7.4 months, P=0.04)
Bonner et al. 2010	locoregionally advanced HNSCC	424	radiotherapy with cetuximab versus just radiotherapy	•5-year extension of overall survival (45.6% vs 36.4%, P=0.018) •higher OS in patients who received cetuximab and developed a severe rash
Ang et al. 2014 (RTOG 0522)	locoregionally advanced HNSCC	891	cetuximab with chemo-radiotherapy versus chemoradiotherapy	•no significant difference in terms of OS, PFS
RTOG 0920	locally advanced resected HNSCC	700 at least	postoperative adjuvant radiotherapy (IMRT) with cetuximab versus just radiotherapy	•ongoing since November 2009

imab βελτιώθηκε τόσο ο συντελεστής ανταπόκρισης (Response Rate) από το 20% στο 36% (P<0.001), όπως επίσης και η διάμεση επιβίωση χωρίς εξέλιξη της νόσου (PFS: 5.6 μήνες έναντι 3.3 μήνες, P<0.001, HR:0.54).
Η τέταρτη σημαντική ανακοίνωση από κλινικές μελέτες φάσεως ΙΙΙ για το cetuximab, έγινε το 2010 από τον Bonner και ήταν συνέχεια της προηγούμενης του αναφοράς (Bonner και συν. 2010). Παρουσιάστηκαν τα πενταετή δεδομένα επιβίωσης (5-year survival data) των ασθενών με προχωρημένη τοπικοπεριοχική νόσο καθώς επίσης και η συσχέτιση του εξανθήματος από το φάρμακο με την συνολική επιβίωση. Η ομάδα των ασθενών που αντιμετωπίσθηκαν με σύγχρονη χορήγηση Cetuximab και ακτινοθεραπείας είχαν ποσοστά πενταετούς επιβίωσης (5-year overall survival) 45.6% έναντι 36.4% των ασθενών που υποβλήθηκαν μόνο σε ακτινοθεραπεία. Στη δημοσίευση, ενδιαφέρον παρουσίαζει ότι οι ασθενείς που εκδήλωναν εντονότερο εξάνθημα είχαν στατιστικώς βελτιωμένη συνολική επιβίωση συγκριτικά με τους ασθενείς που είχαν ηπιότερες δερματικές εκδηλώσεις, εύρημα που θα μπορούσε να χρησιμοποιηθεί ως δείκτης πρόγνωσης της νόσου.

P=0.036). Moreover, the coadministration of cetuximab improved both the Response Rate from 20% to 36% (P<0.001), and median progression-free survival (PFS: 5.6 months versus 3.3 months, P<0.001, HR: 0.54).
The fourth important announcement from phase III clinical studies on cetuximab came from Bonner in 2010, in continuation of his previous report (Bonner et al. 2010). He presented the 5-year survival data on patients with locoregionally advanced disease, as well as the correlation between Cetuximab-induced rash and survival. The group of patients that was treated with coadministration of Cetuximab and radiotherapy had a 5-year overall survival at 45.6% versus 36.4% of the patients who received just radiotherapy. An interesting finding in this publication was that the patients who developed a more severe rash had statistically better overall survival than patients with milder skin reactions, which could be used a prognostic index for the disease.
More recently, RTOG 0522, a large-scale randomised phase III clinical study, was concluded, with a sample of 891 patients. Ang et al. studied the efficacy of Cetuximab

Σχετικά πρόσφατα ολοκληρώθηκε η μεγάλη τυχαιοποιημένη κλινική μελέτη φάσεως III RTOG 0522, με δείγμα 891 ασθενείς. Ο Ang και οι συνεργάτες μελέτησαν την αποτελεσματικότητα του Cetuximab όταν χορηγείται με σύγχρονη ακτινοθεραπεία και Cisplatin, όπως αυτή εκφράζεται στους συντελεστές επιβίωσης (Ang και συν. 2014). Πρωτεύον καταληκτικό σημείο της έρευνας ήταν η χωρίς εξέλιξη της νόσου επιβίωση. Τα αποτελέσματα δεν έδειξαν στατιστικώς σημαντική διαφορά στη συνολική επιβίωση, την επιβίωση χωρίς εξέλιξη νόσου, την τοπικοπεριοχική υποτροπή και τις απομακρυσμένες μεταστάσεις. Επίσης, η προσθήκη του Cetuximab συσχετίσθηκε με αυξημένο ποσοστό βλεννογονίτιδας από ακτινοβολία (43,2% έναντι 33,3%) και ακμοειδές εξάνθημα (acneiform rash).

Η πιο πρόσφατη ανακοίνωση τυχαιοποιημένης μελέτης του Cetuximab έγινε τον Δεκέμβριο του 2015 σε ασθενείς με τοπικά προχωρημένο καρκίνο κεφαλής και τραχήλου από πλακώδες επιθήλιο. Η συγκεκριμένη μελέτη, αν και φάσεως II, θα πρέπει να θεωρηθεί επαναστατική, διότι είναι η πρώτη προσπάθεια άμεσης σύγκρισης της σύγχρονης ακτινοθεραπείας με Cetuximab έναντι της σύγχρονης ακτινοθεραπείας με Cisplatin. Οι Magrini και συνεργάτες σύγκριναν την αποτελεσματικότητα, την τοξικότητα και την συμμόρφωση των ασθενών ανάμεσα στα δύο θεραπευτικά σχήματα (Magrini και συν. 2015). Η ομάδα των ασθενών που έλαβε το πρωτόκολλο της ακτινοθεραπείας με το Cetuximab εκδήλωσε υψηλότερο ποσοστό σοβαρών ανεπιθύμητων δράσεων (19% έναντι 3%, P=0.044), επίσης υπήρχε μικρότερη συμμόρφωση στη θεραπεία, ενώ η αποτελεσματικότητα ήταν όμοια και στις δύο ομάδες ασθενών. Σημαντικός περιορισμός της δημοσίευσης ήταν το μικρό δείγμα ασθενών (n=70), λόγω πρόωρης διακοπής της μελέτης.

Μελλοντικές προοπτικές - Ερευνητικές εξελίξεις

Το Cetuximab έχει καθιερωθεί μετά από μια σειρά μεγάλων πολυκεντρικών μελετών και συμπεριλαμβάνεται πλέον στις κατευθυντήριες οδηγίες του NCCN (National Comprehensive Cancer Network) ως θεραπευτική επιλογή στον καρκίνο κεφαλής και τραχήλου (NCCN Guidelines). Στην παρούσα φάση, υπό διερεύνηση σε μελέτες φάσης II και III είναι και άλλοι νεότεροι βιολογικοί παράγοντες όπως το zalutumumab και το gefitinib που στοχεύουν τους υποδοχείς της οικογένειας ErbB, μέλος της οποίας είναι και ο EGFR (Steward και συν. 2009, Machiels και συν. 2011, Cohen 2014).

Στο εγγύς μέλλον αναμένονται με ιδιαίτερο ενδιαφέρον από την ιατρική κοινότητα τα αποτελέσματα της μελέτης RTOG 0920 που ξεκίνησε το 2009 (RTOG 0920). Στην εν λόγω μελέτη ερευνάται το θεραπευτικό όφελος της προσθήκης του Cetuximab στην μετεγχειρητική συμπληρωματική ακτινοθεραπεία σε ασθενείς που έχουν ενδιάμεσο κίνδυνο για υποτροπή. Πρωτεύον καταληκτικό σημείο της έρευνας είναι η συνολική διάμεση επιβίωση. Στη μελετη εντάσσονται και περιστατικά καρκίνου στόματος,

when coadministered with concurrent radiation plus Cisplatin, as expressed through survival rates (Ang et al. 2014). The primary conclusion of this study was related to progression-free survival. Their findings showed no statistical significant difference in terms of overall survival, progression-free survival, locoregional recurrence and distal metastases. Moreover, the addition of Cetuximab was associated with increased rates of radiation-induced mucositis (43.2% versus 33.3%) and acneiform rash.

The most recent announcement from a randomised study of Cetuximab was made in December 2015, in relation to patients with locally advanced squamous cell head and neck cancer. This is a groundbreaking phase II study; it is the first attempt to compare concurrent radiation plus Cetuximab with concurrent radiation plus Cisplatin. Magrini et al. compared the efficacy, toxicity and patient adherence between these two treatment schemes (Magrini et al. 2015). The group of patients that received the radiation plus Cetuximab protocol experienced a higher rate of serious adverse reactions (19% versus 3%, P=0.044). Patient adherence to the treatment was lower, while efficacy levels were similar between the two groups of patients. A significant limitation of this publication was the small patient sample it involved (n=70), due to the early discontinuation of the study.

Future prospects – Research developments

Cetuximab has been established after a series of large-scale multicentre studies, and it is now part of the NCCN (National Comprehensive Cancer Network) guidelines as a treatment option for squamous cell head and neck cancer. Currently, a number of phase II and phase III studies investigate other newer biological agents such as zalutumumab and gefitinib that target the receptors of the ErbB family, one of which is EGFR (Steward et al. 2009, Machiels et al. 2011, Cohen 2014).

The medical community is looking forward to the results of the RTOG 0920 trial, which began in 2009 (RTOG 0920). This trial is studying the therapeutic benefits of adding Cetuximab to the postoperative adjuvant radiation therapy in patients with "intermediate" risk of recurrence. The primary outcome measure of this trial is the overall median survival. It includes cases of oral cancer too, and uses IMRT (Intensity Modulated Radiation Therapy).

CONCLUSIONS

The use of Cetuximab is one of the most recent advances in the treatment of squamous cell oral cavity cancer. As mentioned above, its efficacy was established through a series of clinical studies that were conducted in the past decade, and it is demonstrated in terms of increased response rate, progression-free survival and overall survival.

The following administration guidelines have been established. Cetuximab-based treatment can be used in: a) lo-

ενώ τέλος χρησιμοποιείται η IMRT (Intensity Modulated Radiation Therapy).

ΣΥΜΠΕΡΑΣΜΑΤΑ

Η χρήση του Cetuximab αποτελεί μια από τις πιο σύγχρονες θεραπευτικές παρεμβάσεις στην θεραπεία του καρκίνου της στοματικής κοιλότητας από πλακώδες επιθήλιο. Όπως προαναφέρθηκε, η τεκμηρίωση για την αποτελεσματικότητα του βιολογικού αυτού παράγοντα, όπως εκφράζεται με αύξηση των ανταποκρίσεων, της επιβίωσης χωρίς πρόοδο της νόσου και της συνολικής επιβίωσης, ήρθε μέσα από διαδοχικές κλινικές μελέτες που πραγματοποιήθηκαν την τελευταία δεκαετία.

Για τη χορήγηση του φαρμάκου έχουν θεσπιστεί οι εξής κατευθυντήριες οδηγίες. Η θεραπεία με Cetuximab μπορεί να εφαρμόζεται: α) σε τοπικά προχωρημένη νόσο ως αρχική θεραπεία με σύγχρονη ακτινοθεραπεία (Bonner και συν. 2010), β) σε υποτροπιάζουσα, μεταστατική ή ανεγχείρητη νόσο με συγχορήγηση Cisplatin (Burtness και συν. 2005) ή χημειοθεραπεία με Cisplatin και 5-Fluorouracil (Vermorken και συν. 2008), γ) σε ασθενείς που εντάσσονται σε κλινικές μελέτες. Ωστόσο, στην τοπικά προχωρημένη νόσο, παρόλο που η χρήση του Cetuximab είναι με επίπεδο τεκμηρίωσης κατηγορίας 1 στις οδηγίες του NCCN (NCCN Guidelines), η προτεινόμενη θεραπεία είναι η σύγχρονη χημειο-ακτινοθεραπεία με τον παράγοντα Cisplatin (Forastiere και συν. 2013). Επίσης στον υποτροπιάζοντα, ανεγχείρητο ή μεταστατικό καρκίνο η προσθήκη του Cetuximab φαίνεται να πλεονεκτεί διότι διπλασιάζει την ανταπόκριση συγκριτικά με τη χορήγηση ενός χημειοθεραπευτικού παράγοντα (Burtness και συν. 2005, Vermorken και συν. 2008).

Η συμπλήρωση νεότερων εκτεταμένων μελετών, με αυστηρή επιλογή ασθενών, ενδέχεται στο άμεσο μέλλον να προσφέρει την εφαρμογή θεραπευτικών σχημάτων με Cetuximab σε επιπλέον ασθενείς με καρκίνο κεφαλής και τραχήλου.

cally advanced disease as an initially treatment with concurrent radiation therapy (Bonner et al. 2010), b) recurrent, metastatic or unresectable disease in coadministration with Cisplatin (Burtness et al. 2005) or chemotherapy with Cisplatin and 5-Fluorouracil (Vermorken et al. 2008), c) patients enrolled in clinical studies. In locally advanced disease, despite the fact that the use of Cetuximab has a grade 1 documentation level in the NCCN Guidelines, the recommended treatment involves concurrent radiochemotherapy with the Cisplatin agent (Forastiere et al. 2013). Moreover, in recurrent, unresectable or metastatic cancer, the addition of Cetuximab seems to offer an advantage as it doubles the response rate in comparison to the administration of just one chemotherapy agent (Burtness et al. 2005, Vermorken et al. 2008).

The completion of new extensive studies with carefully selected patients, can offer the option of Cetuximab treatment schemes to more patients with head and neck cancer in the near future.

ΒΙΒΛΙΟΓΡΑΦΙΑ/REFERENCES

Ang KK, Zhang Q, Rosenthal DI, Nguyen-Tan PF, Sherman EJ, Weber RS, Galvin JM, Bonner JA, Harris J, El-Naggar AK, Gillison ML, Jordan RC, Konski AA, Thorstad WL, Trotti A, Beitler JJ, Garden AS, Spanos WJ, Yom SS, Axelrod RS: Randomized phase III trial of concurrent accelerated radiation plus cisplatin with or without Cetuximab for stage III to IV head and neck carcinoma: RTOG 0522: J Clin Oncol 32(27):2940-50, 2014

Baselga J, Trigo JM, Bourhis J, Tortochaux J, Cortés-Funes H, Hitt R, Gascón P, Amellal N, Harstrick A, Eckardt A: Phase II multicenter study of the antiepidermal growth factor receptor monoclonal antibody Cetuximab in combination with platinum-based chemotherapy in patients with platinum-refractory metastatic and/or recurrent squamous cell carcinoma of the head and neck. J Clin Oncol 23(24):5568-77, 2005

Bernier J, Domenge C, Ozsahin M, Matuszewska K, Lefèbvre JL, Greiner RH, Giralt J, Maingon P, Rolland F, Bolla M, Cognetti F, Bourhis J, Kirkpatrick A, van Glabbeke M: Postoperative irradiation with or without concomitant chemotherapy for locally advanced head and neck cancer. N Engl J Med 350:1945-1952, 2004

Bernier J, Cooper JS, Pajak TF, van Glabbeke M, Bourhis J, Forastiere A, Ozsahin EM, Jacobs JR, Jassem J, Ang KK, Lefèbvre JL: Defining risk levels in locally advanced head and neck cancers: a comparative analysis of concurrent postoperative radiation plus chemotherapy trials of the EORTC (#22931) and RTOG (# 9501). Head Neck 27:843-850, 2005

Bonner JA, Raisch KP, Trummell HQ, Robert F, Meredith RF, Spencer SA, Buchsbaum DJ, Saleh MN, Stackhouse MA, LoBuglio AF, Peters GE, Carroll WR, Waksal HW: Enhanced apoptosis with combination C225/radiation treatment serves as the impetus for clinical investigation in head and neck cancers. J Clin Oncol 18: 47-53, 2000

Bonner JA, Harari PM, Giralt J, Azarnia N, Shin DM, Cohen RB, Jones CU, Sur R, Raben D, Jassem J, Ove R, Kies MS, Baselga J, Youssoufian H, Amellal N, Rowinsky EK, Ang KK: Radiotherapy plus Cetuximab for squamous-cell carcinoma of the head and neck. N Engl J Med 354(6):567-578, 2006

Bonner JA, Harari PM, Giralt J, Cohen RB, Jones CU, Sur RK, Raben D, Baselga J, Spencer SA, Zhu J, Youssoufian H, Rowinsky EK, Ang KK: Radiotherapy plus Cetuximab for locoregionally advanced head and neck cancer: 5-year survival data from a phase 3 randomised trial, and relation between Cetuximab-induced rash and survival. Lancet Oncol 11(1); 21-8, 2010

Burtness B, Goldwasser MA, Flood W, Mattar B, Forastiere AA: Phase III randomized trial of cisplatin plus placebo compared with cisplatin plus Cetuximab in metastatic/recurrent head and neck cancer: an Eastern Cooperative Oncology Group study. J Clin Oncol 23: 8646-8654, 2005

Busam KJ, Capodieci P, Motzer R, Kiehn T, Phelan D, Halpern AC: Cutaneous side-effects in cancer patients treated with the antiepidermal growth factor receptor antibody C225. Br J Dermatol 144(6):1169-76, 2001

Chung CH, Dignam JJ, Hammond ME, Klimowicz CA, Petrillo KS, Magliocco KS, Jordan R, Trotti A, Spencer S, Cooper SJ, Quynh-Thu Le, Ang KK: Glioma-Associated Oncogene Family Zinc Finger 1 Expression and Metastasis in Patients With Head and Neck Squamous Cell Carcinoma Treated With Radiation Therapy (RTOG 9003). J Clin Oncol 29(10): 1326–1334, 2011

Cohen RB: Current challenges and clinical investigations of epidermal growth factor receptor (EGFR)- and ErbB family-targeted agents in the treatment of head and neck squamous cell carcinoma (HNSCC). Cancer Treat Rev 40(4): 567-77, 2014

Cooper JS, Pajak TF, Forastiere AA, Jacobs J, Campbell BH, Saxman SB, Kish JA, Kim HE, Cmelak AJ, Rotman M, Machtay M, Ensley JF, Chao KS, Schultz CJ, Lee N, Fu KK: Postoperative concurrent radiotherapy and chemotherapy for high-risk squamous-cell carcinoma of the head and neck. N Engl J Med 350:1937-1944, 2004

Fan Z, Lu Y, Wu X, Mendelsohn J: Antibody-induced epidermal growth factor receptor dimerization mediates inhibition of autocrine proliferation of A431 squamous carcinoma cells. J Biol Chem 269(44): 27595-602, 1994

Forastiere AA, Zhang Q, Weber RS, Maor MH, Goepfert H, Pajak TF, Morrison W, Glisson B, Trotti A, Ridge JA, Thorstad W, Wagner H, Ensley JF, Cooper JS: Long-term results of RTOG 91-11: a comparison of three nonsurgical treatment strategies to preserve the larynx in patients with locally advanced larynx cancer. J Clin Oncol 31(7):845-52, 2013

Grandis JR, Melhem MF, Gooding WE, Day R, Holst VA, Wagener MM, Drenning SD, Tweardy DJ: Levels of TGF-alpha and EGFR protein in head and neck squamous cell carcinoma and patient survival. Natl Cancer Inst 90(11):824-32, 1998

Huang SM, Bock JM, Harari PM: Epidermal growth factor receptor blockade with C225 modulates proliferation, apoptosis, and radiosensitivity in squamous cell carcinomas of the head and neck. Cancer Res 59(8):1935-40, 1999

Li S, Schmitz KR, Jeffrey PD, Wiltzius JJ, Kussie P, Ferguson KM: Structural basis for inhibition of the epidermal growth factor receptor by Cetuximab. Cancer Cell 7(4):301-311, 2005

Machiels JP, Subramanian S, Ruzsa A, Repassy G, Lifirenko I, Flygare A, Sørensen P, Nielsen T, Lisby S, Clement PM: Zalutumumab plus best supportive care versus best supportive care alone in patients with recurrent or metastatic squamous-cell carcinoma of the head and neck after failure of platinum-based chemotherapy: an open-label, randomised phase 3 trial. Lancet Oncol 12(4): 333-43, 2011

Magrini SM, Buglione M, Corvò R, Pirtoli L, Paiar F, Ponticelli P, Petrucci A, Bacigalupo A, Crociani M, Lastrucci L, Vecchio S, Bonomo P, Pasinetti N, Triggiani L, Cavagnini R, Costa L, Tonoli S, Maddalo M, Grisanti S: Cetuximab and Radiotherapy Versus Cisplatin and Radiotherapy for Locally Advanced Head and Neck Cancer: A Randomized Phase II Trial. J Clin Oncol 34(5):427-35, 2016

NCCN Clinical Practice Guidelines in Oncology (NCCN Guidelines) Head and Neck cancers. NCCN.org

RTOG Clinical Trials, Study Number 0920: https://www.rtog.org/ClinicalTrials/ProtocolTable/StudyDetails.aspx?study=0920

Saleh MN, Raisch KP, Stackhouse MA, Grizzle WE, Bonner JA, Mayo MS, Kim HG, Meredith RF, Wheeler RH, Buchsbaum DJ: Combined modality therapy of A431 human epidermoid cancer using anti-EGFr antibody C225 and radiation. Cancer Biother Radiopharm 1999 14(6):451-63, 1999

Stewart JS, Cohen EE, Licitra L, Van Herpen CM, Khorprasert C, Soulieres D, Vodvarka P, Rischin D, Garin AM, Hirsch FR, Varella-Garcia M, Ghiorghiu S, Hargreaves L, Armour A, Speake G, Swaisland A, Vokes EE: Phase III study of gefitinib compared with intravenous methotrexate for recurrent squamous cell carcinoma of the head and neck. J Clin Oncol 27(11): 1864-71, 2009

Vermorken JB, Mesia R, Rivera F, Remenar E, Kawecki A, Rottey S, Erfan J, Zabolotnyy D, Kienzer HR, Cupissol D, Peyrade F, Benasso M, Vynnychenko I, De Raucourt D, Bokemeyer C, Schueler A, Amellal N, Hitt R: Platinum-based chemotherapy plus Cetuximab in head and neck cancer. N Engl J Med 359(11):1116-1127, 2008

Διεύθυνση επικοινωνίας:
Δημήτριος Μασταγκάς
Θεαγένους Χαρίση 34
54639, Θεσσαλονίκη, Ελλάδα
Τηλ.: 6973339748
e-mail: drmastagk@yahoo.gr

Address:
Dimitrios Mastagkas
34 Theagenous Charissi Street
54639, Thessaloniki, Greece
Tel.: +30 6973339748
e-mail: drmastagk@yahoo.gr

Επιλογές από την βιβλιογραφία/Literature selection

Παρουσίαση εκτεταμένης περίληψης άρθρων, από επιστημονικά περιοδικά συγγενών ειδικοτήτων που αφορούν την Στοματική και Γναθοπροσωπική Χειρουργική

Presentation in Greek of extended summaries from papers on Oral and Maxillofacial Surgery, published in Journals of relative Specialties

Current Opinion in Ophthalmology
Volume 26, Issue 6, 9 October 2015, Pages 445-449

Is there treatment for traumatic optic neuropathy?

Chaon, B.C., Lee, M.S.

Υπάρχει θεραπεία για την τραυματική νευρίτιδα του οπτικού νεύρου;

Η μετατραυματική νευρίτιδα του οπτικού νεύρου είναι μια επείγουσα κατάσταση με σοβαρές επιπτώσεις για τον ασθενή λόγω της υψηλής πιθανότητας απώλειας της οπτικής οξύτητας από το σύστοιχο οφθαλμό. Στόχος των συγγραφέων στην παρούσα βιβλιογραφική ανασκόπηση, με αντικείμενο τη θεραπεία της μετατραυματικής νευρίτιδας του οπτικού νεύρου, είναι η συζήτηση των προτεινώμενων θεραπειών και η εξαγωγή συμπεράσματων αναφορικά με την ιδανική αντιμετώπιση του σοβαρού αυτού τραυματισμού.
Εκ της βιβλιογραφικής ανασκόπησης οι συγγραφείς συμπεραίνουν ότι, οι προτεινόμενες θεραπείες στην παρούσα βιβλιογραφία είναι κυρίως αποτέλεσμα μικρών αναδρομικών κλινικών μελετών και αποτελούν αποτέλεσμα της εκάστοτε κλινικής εμπειρίας του κάθε συγγραφέα. Μέχρι σήμερα δυστυχώς δεν υπάρχει τυχαιοποιημένη τυφλή μελέτη που να πραγματεύεται τα αποτελέσματα της χειρουργικής έναντι της φαρμακευτικής θεραπείας και τον συνδυασμό τους σε σχέση με την απλή κλινική παρακολούθηση στο θέμα της μετατραυματικής νευρίτιδας του οπτικού νεύρου.
Αυτό έχει ως αποτελέσμα να υπάρχει ασυμφωνία των κλινικών γιατρών ως προς την ενδεικνυόμενη θεραπεία. Από τα ευρήματα της παρούσας ανασκόπησης οι συγγραφείς συμπαιραίνουν ότι δεν υπάρχουν ικανές επιστημονικές ενδείξεις που να αποδεικνύουν ότι η φαρμακευτική θεραπεία (Μεγαδόσεις Κορτικοστεροειδών), η χειρουργική αποσυμπίεση του οπτικού νεύρου ή ο συνδυασμός τους φαίνεται να πλεονεκτούν έναντι της απλής κλινικής παρακολούθησης. Επισημαίνουν επομένως τον κίνδυνο πιθανών επιπρόσθετων επιπλοκών από την αναίτια εφαρμογή των ανωτέρω θεραπευτικών παρεμβάσεων.

Επιμέλεια – Απόδοση: Ευάγγελος Καλφαρέντζος

British Journal of Oral and Maxillofacial Surgery 54 (2016) 355-357

Editorial: Epidemic of Zika virus and maxillofacial surgery

Η επιδημία του ιού Ζίκα και η γναθοπροσωπική χειρουργική

Πρόσφατα παρατηρείται ξαφνική και απροσδόκητη αύξηση των βρεφών και νεογνών που διαγιγνώσκονται με μικροκεφαλία και σύνδρομο Guillain-Barre μετά από εμπύρετο. Παρότι η ακριβής αιτιολογία δεν έχει επιβεβαιωθεί, υπάρχουν πολλές ενδείξεις για συσχέτιση με τη λοίμωξη από τον ιό Ζίκα. Ο σκοπός της παρούσας ανασκόπησης είναι η επαγρύπνιση των γναθοπροσωπικών χειρουργών, οι οποίοι πιθανώς να βρεθούν αντιμέτωποι με αυτά τα περιστατικά.

Ο ιός Ζίκα είναι ένας μονόκλονος ιός RNA, μέλος της οικογένειας των φλαβοϊών, ο οποίος μεταδίδεται στον άνθρωπο από τα κουνούπια του γένους Aedes. Ο ιός ανακαλύφθηκε πρώτη φορά στην Ουγκάντα το 1947 σε πιθήκους και αργότερα σε ανθρώπους το 1952. Παρουσιάστηκε στη νοτιο-ανατολική Ασία στα μέσα του 20ου αιώνα, ενώ στις αρχές του 21ου αιώνα εξαπλώθηκε στα νησιά του Ειρηνικού. Το 2014 έφτασε στη Νότιο Αμερική, στην οποία εξαπλώθηκε ταχύτατα μέσω της Βραζιλίας, φτάνοντας στο Μεξικό το 2015 και στην Καραϊβική το 2016. Μέσω του τουρισμού μεταφέρθηκε στην Ευρώπη και ήδη έχουν επιβεβαιωθεί περιπτώσεις στο Ηνωμένο Βασίλειο και τη Γερμανία.

Υπολογίζεται ότι το 80% των ασθενών δεν εμφανίζουν συμπτώματα, ενώ οι υπόλοιποι μπορεί να παρουσιάσουν ήπια συμπτωματολογία που περιλαμβάνει εμπύρετο, κηλιδοβλατιδώδες εξάνθημα, αρθραλγία, μη-πυώδη επιπεφυκίτιδα. Τα συμπτώματα συνήθως υποχωρούν σε μια εβδομάδα. Οι σοβαρές λοιμώξεις είναι ασυνήθεις και χρειάζονται νοσηλεία, ενώ ο θάνατος αποτελεί σπάνια επιπλοκή. Δεν υπάρχει συγκεκριμένη θεραπεία.

Η εργαστηριακή διάγνωση περιλαμβάνει κυρίως εντόπιση του ιικού RNA μέσω αλυσιδωτής αντίδρασης πολυμεράσης αντίστροφης μεταγραφάσης, απομόνωσης του ιού ή ανίχνευση ειδικών IgM ή IgG αντισωμάτων στον ορό. Δυστυχώς οι διαδικασίες αυτές είναι χρονοβόρες και ακριβές.

Παρότι δεν έχει αναφερθεί μετάδοση μέσω μετάγγισης αίματος, δεν έχει αποδειχθεί ότι αυτό δεν είναι δυνατό, οπότε λαμβάνονται ειδικά μέτρα πρόληψης της λοίμωξης των τραπεζών αίματος. Έχουν αναφερθεί όμως περιπτώσεις μετάδοσης μέσω σεξουαλικής επαφής.

Τον Οκτώβριο του 2015 το Υπουργείο Υγείας της Βραζιλίας ανέφερε ασυνήθηση αύξηση των περιπτώσεων μικροκεφαλίας με περίπου δεκαπλάσια ετήσια επίπτωση. Το Νοέμβριο του 2015 επιβεβαιώθηκε η παρουσία του ιού στο αμνιακό υγρό δύο γυναικών στην 18η και 19η εβδομάδα κύησης. Το υπερηχογράφημα κατά την 20η εβδομάδα κύησης έδειξε εγκεφαλικές ενασβεστιώσεις και κατά την 28η εβδομάδα επιβεβαίωσε την παρουσία μικροκεφαλίας. Το ιικό φορτίο στο αμνιακό υγρό ήταν κατά πολύ μεγαλύτερο από την ποσότητα στο αίμα των εγκύων. Την 28η Νοεμβρίου 2015 το Υπουργείο Υγείας της Βραζιλίας ανακοίνωσε ότι ανιχνεύθηκε το γενετικό υλικό του ιού στο αίμα και στους ιστούς νεογνού με μικροκεφαλία και άλλα συγγενή νοσήματα, το οποίο απεβίωσε.

Λίγο αργότερα, στις αρχές του 2016, το Ελ Σαλβαδόρ ενημέρωσε τον WHO ότι παρατηρήθηκε σημαντική αύξηση των περιπτώσεων του συνδρόμου Guillain-Barre, ενώ ακολούθησαν παρόμοιες αναφορές από τη Γαλλική Πολυνησία και τη Βραζιλία. Μέχρι σήμερα δεν έχει ολοκληρωθεί η διερεύνηση αυτών των περιστατικών και η ακριβής συσχέτιση με τον ιό Ζίκα.

Συμπερασματικά, η ταχύτατη εξάπλωση του ιού Ζίκα προκαλεί ανησυχία σε παγκόσμιο επίπεδο, ενώ οι γνώσεις μας για την προκαλούμενη νόσο και τις πιθανές επιπλοκές και κινδύνους για τις εγκύους είναι περιορισμένες.

Επιμέλεια – Απόδοση: Ηλίας Χρονάς

Ματιές στην Ιστορία της Ιατρικής/Glances in the History of Medicine

Από το Τεύχος 2, Τόμος 17, Αύγουστος 2016, των Αρχείων Ελληνικής Στοματικής & Γναθοπροσωπικής Χειρουργικής, εγκαινιάζεται η σελίδα «Ματιές στην Ιστορία της Ιατρικής», η οποία φιλοδοξεί να φωτίσει την ιστορία της ΣΓΠΧ στην διαχρονική της εξέλιξη.

Issue 2, Volume 17, August 2016, of the Hellenic Archives of Oral & Maxillofacial Surgery, opens the page "Glances in the History of Medicine", which aims to illuminate the history of OMFS in its diachronic evolution.

Εικ. 1. «Ιπποκράτης» - Άγαλμα που βρέθηκε στη νήσο Κω, κοντά στο Ωδείον. Δεύτερο μισό του 2ου αιώνα π.Χ.. Αρχαιολογικό Μουσείο Κω, Ελλάδα.
Fig. 1. 'Hippocrates' – Statue found on the island of Kos, near the Odeion. Second half of the 2nd Century B.C.. Kos Archaeological Museum, Greece.

«Ιητρική δε πάντα πάλαι υπάρχει...» Ιπποκράτης

Ιπποκράτης ο Κώος: η σχέση του με την Στοματική και Γναθοπροσωπική Χειρουργική.

Ο Ιπποκράτης (460-370 π.Χ.) (Εικ. 1), ο πατέρας και θεμελιωτής της επιστημονικής Ιατρικής, διατύπωσε πολλές απόψεις για την Οδοντιατρική εν γένει αλλά και ειδικώτερα για την Στοματική και Γναθοπροσωπική Χειρουργική και την Στοματολογία, οι οποίες βρίσκονται διάσπαρτες στα ακόλουθα βιβλία της Ιπποκρατικής Συλλογής: «Επιδημιών το Τέταρτον» §19, «Περί Σαρκών» §12 – 13, «Περί Οδοντοφυίης» §19, «Επιδημιών το Έκτον» §2, «Περί Ιητρού» §9, «Περί Παθών» §4, «Προρρητικόν Βιβλίον το Δεύτερον» §11, «Περί Νούσων το Δεύτερον» §31 – 32, «Επιδημιών το Έβδομον» §113, «Περί Άρθρων» §30 – 34, «Επιδημιών το Πέμπτον» §15, «Περί των εν Κεφαλή Τρωμάτων».
Πιό χαρακτηριστικές και σχετιζόμενες με την Στοματική και Γναθοπροσωπική Χειρουργική, είναι οι ακόλουθες αναφορές:

- **«Περί σαρκών» §12-13**
  – Πρώτη αναφορά στους τρίτους γομφίους ως «φρονιμίτες».
- **«Επιδημιών το έκτον» §2**
  – Πρώτη αναφορά στις προσωποσκελετικές οδοντογναθικές δυσμορφίες, την ορθοδοντική και ορθογνάθική χειρουργική.
  – Το πλέον αρχαίο γραπτό ορθοδοντικό σχόλιο: συσχέτιση της ανώμαλης διάταξης των δοντιών με τη δομή της κεφαλής και το σχήμα της υπερώας, τυπικό εύρημα στοματικής αναπνοής (αδενοειδές προσωπείο).
- **«Προρρητικόν βιβλίον το δεύτερον» §11**
  – Συσχετισμός χρόνιας έλκωσης πλαγίου χείλους γλώσσας με ύπαρξη οξύαιχμου δοντιού.
- **«Περί νούσων το δεύτερον» §31-32**
  – Αντιμετώπιση στοματοπροσωπικών λοιμώξεων με θερμά επιθέματα και στοματοπλύσεις, έτσι ώστε να αναδυθούν προς την επιφάνεια είτε εξωστοματικά ή ενδοστοματικά.
  – Περιγραφή αποστήματος εδάφους στόματος (υπογλώσσιου) και υπερωίου αποστήματος.
- **«Επιδημιών το έβδομον» §113**
  – Περιγραφή ενδιαφέρουσας περίπτωσης οδοντογενούς οστεομυελίτιδας, καταλήγουσας σε νέκρωση της κάτω γνάθου.
- **«Περί άρθρων» §30-34**
  – Ανατομία ΚΓΔ, πρόσφυση μασητηρίων μυών, σχέση κινητής κάτω γνάθου με ακίνητη άνω γνάθο.

"But all these requisites belong of old to Medicine..." Hippocrates

Hippocrates the Koan: his relation to Oral and Maxillofacial Surgery.

Hippocrates (460-370 B.C.) (Fig. 1), the father and founder of scientific Medicine, expressed many opinions for Dental Medicine in general, and especially for Oral and Maxillofacial Surgery and Stomatology, which are scattered in the following Books of Corpus Hippocraticum: 'Epidemics, book IV' §19, 'Flesh' §12–13, 'Epidemics, book V' §15, 'Dentition' §19, 'Aphorisms III' §25, 'Epidemics, book VI' §2, 'Physician' §9, 'Affections' §4, 'Prognostic, book II' §11, 'Diseases, book II' §31–32, 'Epidemics, book VII' §113, 'Joints' §30–34, and 'Wounds in the head'.
Most characteristic and related to Oral and Maxillofacial Surgery, are the following references:

- **'Flesh' §12–13**
  – First reference to third molars as 'wisdom teeth'.
- **'Epidemics, book VI' §2**
  – First description of dentofacial deformities, orthodontics, and orthognathic surgery.
  – The most ancient written orthodontic commentary: correlation of the anomalous array of the teeth with the structure of the skull and the shape of the palate, typical for those individuals breathing through the mouth (adenoid facies).
- **'Prognostic, book II' §11**
  – Correlation of chronic ulceration on the tongue's margin with a sharp tooth.
- **'Diseases, book II' §31–32**
  – Management of orofacial infections and abscesses with warm applications and mouth rinses, so that they could be brought up to the surface either intraorally or extraorally.
  – Description of an abscess of the floor of the mouth (sublingual), as well as a case of a palatal abscess.
- **'Epidemics, book VII' §113**
  – Description of an interesting case of odontogenic osteomyelitis resulting in necrosis of the mandible.
- **'Joints' §30–34**
  – Anatomy of the temporo-mandibular joints, attachment of the masticatory muscles, relationship of the mobile mandible to the fixed maxilla.
  – Description of the dislocation of the mandible, either as a unilateral or a bilateral dislocation of the mandibular condyles, as well as the repositioning/reduction of the dislocated mandible with the hence-

Εικ. 2. Ανάταξη εξαρθρήματος κάτω γνάθου, όπως απεικονίζεται στον παλαιότερο εικονογραφημένο Ιατρικό Κώδικα. Πρόκειται για ένα Βυζαντινό αντίγραφο του 11ου αιώνα μ.Χ., του Ελληνικού Κώδικα του Νικήτα του 9ου αιώνα, με τίτλο «Σχόλια του Απολλώνιου του Κτιέως εις το Περί Άρθρων Βιβλίον του Ιπποκράτους» (Codice Laurenziane LXXIV, 7 Section IX, Biblioteca Laurenziana, Firenze, Italia).
Fig. 2. Reduction of mandibular dislocation, as depicted in the oldest illustrated Medical Codex. It is a Byzantine copy (11th Century A.D.) of the Nicetas Greek Codex entitled 'Comments of Apollonios of Citium on the 'Joints Book' of Hippocrates'– 9th Century A.D. (Codice Laurenziane LXXIV, 7 Section IX, Biblioteca Laurenziana, Firenze, Italia).

– Περιγραφή ετερόπλευρου/αμφοτερόπλευρου εξαρθρήματος κάτω γνάθου, ανάταξη κονδύλων με τον κλασσικό «Ιπποκράτειο χειρισμό» (Εικ. 2).
– Περιγραφή διαφόρων τύπων καταγμάτων κάτω γνάθου (ατελή, πλήρη, με ή χωρίς παρεκτόπιση ή εξάρθρημα), ανάταξη δια χειρών και επιδέσμων.

• **«Περί των εν κεφαλή τρωμάτων»**

– Αναφορές σε κρανιο-γναθοπροσωπικές κακώσεις.
– Οστεολογικές παρατηρήσεις αναφερόμενες στο κρανίο, τις ραφές του, τις δύο οστικές πλάκες των κρανιακών οστών και τη μεταξύ τους διπλόη, τα βρεγματικά οστά και τις κακώσεις τους, τα κροταφικά οστά, τη σύνδεση της κάτω γνάθου με το κρανίο, το όργανο της ακοής και τις κακώσεις του.
– Περιγραφή της κρανιοανάτρησης και κρανιοτομίας.
– Περιγραφή θέσης χειρουργού ως προς τον ασθενή με ΚΕΚ.
– Περιγραφή ΚΕΚ, κλινικών συμπτωμάτων, επιπλοκών, θεραπευτικής αντιμετώπισης.

Ο φιλήστωρ

forth classical 'Hippocratic manoeuvre (Fig. 2).
– Description of various types of mandibular fractures (partial or complete, with or without displacement or dislocation), management by manual reduction and bandaging.

• **'Wounds in the head'**

– References on cranio-maxillofacial injuries.
– Osteological observations referring to the cranium, its sutures, the two bone plates of the cranial bones and the diploe in-between, the parietal bones and their injuries, the temporal bones, the connection of the mandible to the cranium, and the organ of hearing and its injuries.
– Description of craniopuncture and craniotomy.
– Description of the position that the surgeon should take for the patient suffering from a craniocerebral injury.
– Description of craniocerebral injuries, their clinical symptoms, their complications, and treatment plans.

The filistor

Ανακοινώσεις/Announcements

Στις 15/7/2016 πραγματοποιήθηκε Ενημερωτική και Επιστημονική Ημερίδα «για την Παγκόσμια Ημέρα κατά του Καρκίνου Κεφαλής και Τραχήλου: 27 Ιουλίου 2016», η οποία διοργανώθηκε από την International Federation of Head and Neck Oncologic Societies (IFHNOS), υπό την Προεδρία του Καθηγητού Νικόλαου Παπαδογεωργάκη, Διευθυντού της Κλινικής Στοματικής & Γναθοπροσωπικής Χειρουργικής, ΓΝΑ «Ο ΕΥΑΓΓΕΛΙΣΜΟΣ», της Οδοντιατρικής Σχολής ΕΚΠΑ. Η επιτυχημένη και ιδιαίτερα τιμητική για την ειδικότητα της Στοματικής και Γναθοπροσωπικής Χειρουργικής Ημερίδα, διεξήχθη στην Αθήνα, στο Αμφιθέατρο «Α. Τρίτσης» του Πνευματικού Κέντρου του Δήμου Αθηναίων, με διακεκριμμένους ομιλητές και συμμετοχή κοινού και ειδικών ιατρών.

Η Οργανωτική Επιτροπή, οι εκπαιδευτές και οι ασκούμενοι του Σεμιναρίου του 2016 σε αναμνηστική φωτογραφία

3ο Πρακτικό Σεμινάριο Χειρουργικής Κεφαλής και Τραχήλου

Διεξήχθη με απόλυτη επιτυχία στις 2, 3 και 4 Ιουνίου 2016, το 3ο Πρακτικό Σεμινάριο Χειρουργικής Κεφαλής και Τραχήλου, που πραγματοποιήθηκε στο Πειραματικό Εργαστήριο Νευροχειρουργικής Ανατομίας του ΓΝΑ «Ο ΕΥΑΓΓΕΛΙΣΜΟΣ». Συμμετείχαν και ασκήθηκαν συνολικά 9 ιατροί από διάφορες περιοχές της Ελλάδας. Ειδικότερα συμμετείχαν 3 ΣΓΠΧ, 2 ΩΡΛ, 1 ειδικευόμενη ΣΓΠΧ, 1 ειδικευόμενος ΩΡΛ και 2 ειδικευόμενοι στην Γενική Χειρουργική.

Η θεματολογία του σεμιναρίου περιλάμβανε θέματα χειρουργικής κεφαλής και τραχήλου. Συγκεκριμένα οι εκπαιδευόμενοι διδάχθηκαν θεωρητικά και ασκήθηκαν πρακτικά στην τραχειοστομία, την ανεύρεση του προσωπικού νεύρου και την παρωτιδεκτομή, την στεφανιαία προσπέλαση του κρανίου, την αναπέταση του μυοκροταφικού και του μείζονος θωρακικού κρημνού, καθώς και τον τραχηλικό λεμφαδενικό καθαρισμό.

Και φέτος επιστημονικά υπεύθυνος ήταν ο Καθηγητής ΣΓΠΧ της Οδοντιατρικής Σχολής του ΕΚΠΑ κ. Νικόλαος Παπαδογεωργάκης, ο οποίος μετά την εμπειρία του ως εκπαιδευτής σε ανάλογα σεμινάρια του εξωτερικού, ξεκίνησε αυτήν την προσπάθεια και στην πατρίδα μας το 2014. Η Οργανωτική Επιτροπή και οι εκπαιδευτές του σεμιναρίου, κατέβαλαν κάθε προσπάθεια για την ουσιαστική θεωρητική και πρακτική εκπαίδευση των ασκούμενων και όπως φάνηκε από τα σχόλιά τους στα έντυπα αξιολόγησης, το αποτέλεσμα ήταν και την φετινή χρονιά εξαιρετικά ικανοποιητικό.

Το 4ο Πρακτικό Σεμινάριο Χειρουργικής Κεφαλής και Τραχήλου, όπως ενημέρωσε η Οργανωτική Επιτροπή, θα διεξαχθεί το 2017 σε ημερομηνίες που θα ανακοινωθούν εγκαίρως.

Άποψη του Πειραματικού Εργαστηρίου Νευροχειρουργικής Ανατομίας του ΓΝΑ «Ο ΕΥΑΓΓΕΛΙΣΜΟΣ», όπου διεξήχθη από 2-4 Ιουνίου 2016, το 3ο Πρακτικό Σεμινάριο Χειρουργικής Κεφαλής και Τραχήλου.

Οδηγίες για τους συγγραφείς

Το περιοδικό ακολουθεί τις υποδείξεις της Διεθνούς Επιτροπής των Εκδοτών Ιατρικών Περιοδικών (BMJ 302: 338-341, 191).
Η έκδοση του Περιοδικού είναι δίγλωσση, Ελληνική και Αγγλική. Την μετάφραση των επιστημονικών εργασιών στα Αγγλικά ή Ελληνικά αναλαμβάνει η Συντακτική Ομάδα του Περιοδικού ενώ είναι ευπρόσδεκτες και οι μεταφρασμένες εργασίες.
Το περιοδικό δέχεται πρωτότυπες εργασίες που αφορούν θέματα κυρίως Στοματικής και Γναθοπροσωπικής Χειρουργικής, αλλά και συναφών γνωστικών αντικειμένων όπως Στοματολογίας, Διαγνωστικής και Ακτινολογίας, Αναισθησιολογίας και Εμφυτευματολογίας.
Οι ακόλουθοι τύποι επιστημονικών εργασιών γίνονται δεκτές, αφού προηγηθεί κρίση τους από την Επιστημονική Ομάδα του περιοδικού:
Α) Βιβλιογραφικές Ανασκοπήσεις συνολικής έκτασης μέχρι 20 δακτυλογραφημένες σελίδες,
Β) Ερευνητικές Εργασίες, κλινικές και εργαστηριακές, μέχρι 10 σελίδες
Γ) Ενδιαφέρουσες Περιπτώσεις καλά τεκμηριωμένες, μέχρι 4 συνολικά σελίδες.
Δημοσιεύονται επίσης επιστολές προς τον Διευθυντή Σύνταξης, καθώς και ολιγόλογες εργασίες- προτάσεις για τη στήλη «Πρακτικές Λύσεις και Τεχνικές».
Οι εργασίες που υποβάλλονται δε θα πρέπει να έχουν δημοσιευθεί ούτε να βρίσκονται υπό κρίση για δημοσίευση σε άλλα περιοδικά, ενώ ο Διευθυντής Σύνταξης διατηρεί όλα τα δικαιώματα (copyright) των εργασιών που έγιναν δεκτές και πρόκειται να δημοσιευθούν στο περιοδικό.
Προς τον Διευθυντή Σύνταξης αποστέλλεται όλο το υλικό της εργασίας σε ηλεκτρονική μορφή με e-mail (το κείμενο θα πρέπει να είναι δακτυλογραφημένο με διπλό διάστημα) σε αρχείο Microsoft Word.
Πιο συγκεκριμένα για κάθε εργασία υποβάλλονται τα ακόλουθα μέρη που αρχίζουν σε ξεχωριστή σελίδα:
- Επιστολή υποβολής εργασίας στον Διευθυντή Σύνταξης
- Σελίδες τίτλου
- Περίληψη και Λέξεις - κλειδιά
- Κυρίως κείμενο
- Βιβλιογραφία
- Πίνακες - Εικόνες - Λεζάντες φωτογραφιών
- Βεβαίωση αποδοχής δημοσίευσης της εργασίας από όλους τους συγγραφείς
- Οι σελίδες τίτλου περιέχουν στα Ελληνικά και Αγγλικά:
α) Μια σελίδα με τον τίτλο του άρθρου μόνο (για τους κριτές)
β) Μια σελίδα με όλες τις πληροφορίες για την εργασία: τον τίτλο, το ονοματεπώνυμο και τους επιστημονικούς τίτλους των συγγραφέων, το κέντρο απ' όπου προέρχεται η εργασία και τον Διευθυντή του, τα στοιχεία (όνομα, διεύθυνση, τηλέφωνο, fax και e-mail) του συγγραφέα που είναι υπεύθυνος για την αλληλογραφία. Αναφέρονται επίσης τυχόν πηγές χρηματοδότησης της εργασίας και ευχαριστίες.
Η Περίληψη και οι λέξεις – κλειδιά στα Ελληνικά και Αγγλικά περιέχουν:
Σύντομη παρουσίαση της εργασίας (μέχρι 200 λέξεις). Στις Βιβλιογραφικές Ανασκοπήσεις η περίληψη αναφέρει εν συντομία το περιεχόμενο της ανασκόπησης. Στις Ερευνητικές Εργασίες η περίληψη είναι δομημένη, με εισαγωγή, σκοπό, υλικό, μέθοδο, αποτελέσματα και συμπεράσματα. Στις Ενδιαφέρουσες Περιπτώσεις η περίληψη περιλαμβάνει μικρή εισαγωγή και περιγραφή της περίπτωσης. Στο τέλος της περίληψης αναγράφονται οι λέξεις - κλειδιά.

Το κυρίως κείμενο ανάλογα με το τύπο της εργασίας περιέχει τα ακόλουθα:
Α) Βιβλιογραφικές Ανασκοπήσεις: η εργασία χωρίζεται σε κεφάλαια με αντίστοιχους τίτλους ανάλογα με το θέμα και κατά την κρίση των συγγραφέων. Η εργασία ολοκληρώνεται με τα συμπεράσματα.
Β) Ερευνητικές Εργασίες: η εργασία περιλαμβάνει εισαγωγή, σκοπό, υλικό και μέθοδο, αποτελέσματα, συζήτηση και συμπεράσματα.
Γ) Ενδιαφέρουσες Περιπτώσεις: η εργασία περιλαμβάνει εισαγωγή, περιγραφή της περίπτωσης και συζήτηση - συμπεράσματα.
Δεν πρέπει να αναφέρονται στο κείμενο πληροφορίες για την προέλευση της εργασίας, προκειμένου να αποστέλλεται στους κριτές ανώνυμα.
Οι βιβλιογραφικές παραπομπές στο κείμενο γίνονται με την πλήρη αναφορά των ονομάτων όταν πρόκειται για έναν ή δύο συγγραφείς μόνο, ακολουθούμενα από το έτος δημοσίευσης της αντίστοιχης εργασίας σε παρένθεση, π.χ. (Pogrel, 2003 ή Taylor και Smith, 1995). Όταν οι συγγραφείς είναι περισσότεροι από δύο τότε

Guide for Authors

These instructions are in accordance with the International Committee to Medical Journal Editors: Editors Uniform requirements for manuscripts submitted to biomedical journals, (BMJ 302: 338-341, 191).
The present publication is bilingual, Greek and English. Papers are translated into English or Greek by the Journal's Editorial Board.
Papers should be original and focus on topics related mainly to Oral and Maxillofacial Surgery, as well as on relevant subjects such as Oral Pathology, Diagnostics and Radiology, Anaesthesiology and Implantology.
The following contributions will be accepted for publication, after having been reviewed by the Journal's Scientific Board:
A) Literature Reviews, up to 20 typewritten pages
B) Research Papers, clinical or laboratory, up to 10 pages
C) Well-documented Case Reports of special interest, up to 4 pages
Letters to the Editor-in-Chief, as well as short papers-proposals for the column "Practical Solutions and Technical Notes", are also accepted for publication.
Submitted papers should be unpublished and not under consideration for publication by other journals. The Editor-in-Chief retains all copyrights in the papers that have been accepted for publication in the Journal.
Authors are requested to submit electronically by e-mail their papers (text and illustrations) to the Editor-in-Chief (typed in double spacing), in the form of a Microsoft Word document.

More specifically, papers should be submitted as follows, with each section starting on a different page:
- Letter of submission to the Editor-in-Chief
- Title page
- Summary and Keywords
- Text
- References
- Tables – Illustrations
- Captions to illustrations
- Permission to publish the paper by all its authors

Title page should include the following information in English:
a) A page mentioning the title of the article only for the Reviewers
b) A page giving all the information about the paper: title of the article, full name and academic degrees of each author, name of the originating institution, contact details of the author responsible for correspondence (name, address, telephone, fax number and e-mail address), as well as any sources used to support the study presented and acknowledgements.

The sections Summary and Keywords should include:
A short presentation of the paper (up to 200 words). In Literature Reviews, the summary should summarise the contents of the review. In Research Papers, the summary should be structured in the following way: introduction, aim, material and methods, results and conclusions. In Case Reports, the summary should include a short introduction and the description of the case.
Key words should be given at the end of the summary.

Depending on the type of the paper, the text should include the following:
A) Literature Reviews: the paper should be divided into chapters bearing titles related to their topic, as the authors desire. Finally, the paper should present their conclusions.
B) Research Papers: the paper should include the following parts: introduction, aim, material and methods, results, discussion and conclusions.
C) Case Reports: the paper should include the following parts: introduction, presentation of the case and discussion - conclusions.
The text should not provide information about the origin of the paper, so that the authors will remain anonymous to the reviewers.
As far as references are concerned, up to 2 authors will be named in full every time they are cited, followed by the year of the respective publication in parentheses, e.g. (Pogrel, 2003 or Taylor and Smith, 1995). When there are more than

αναφέρεται μόνο ο πρώτος ακολουθούμενος από τις λέξεις «και συν.» και την αντίστοιχη χρονολογία, π.χ. (Taylor και συν. 1995).
Εάν ο ίδιος συγγραφέας αναφέρεται σε διαφορετικές εργασίες με τον ίδιο χρόνο δημοσίευσης τότε μετά τη χρονολογία προστίθεται το γράμμα α, β, γ κλπ. π.χ. (Taylor 1995α, 1995β). Η ίδια διαδικασία ακολουθείται και κατά τη διαμόρφωση της λίστας της βιβλιογραφίας.
Οι βιβλιογραφικές παραπομπές Ελληνικών ονομάτων από ελληνικά περιοδικά αναφέρονται στα Αγγλικά, ενώ οι παραπομπές από Ελληνικά συγγράμματα στα Ελληνικά.
Όταν στο κείμενο γίνεται αναφορά πολλών συνεχόμενων παραπομπών, αυτές παρατίθενται με χρονολογική σειρά, π.χ. (Hansson και συν. 1983, Ishibashi και συν. 1995, Widmalm και συν. 1994, Wiberg και Wanman, 1998, Emshoff και συν. 2002, Toure και συν. 2005, Alexiou και συν. 2009).

Η Βιβλιογραφία
Όλοι οι συγγραφείς που αναφέρονται στο κείμενο περιλαμβάνονται στη βιβλιογραφία και αντίστροφα. Η αναφορά γίνεται με αλφαβητική ταξινόμηση και ακολουθεί τον εξής τύπο: Taylor JP, Morgan PH, Smith TY: Oral focal mucinosis. Science 189:503-506, 1998
Όταν γίνεται αναφορά σε σύγγραμμα, εγχειρίδιο κλπ. τότε ακολουθείται ο εξής τύπος: Taylor JP: Oral focal mucinosis, In: Morgan and Smith: Oral Pathology. Mosby 1989, pp. 509-512
Οι αναφορές σε Ελληνικά περιοδικά, γίνονται στα Αγγλικά, όπως αναγράφονται στην Αγγλική σελίδα του περιοδικού: π.χ.: Nicomidis CG, Papadopoulos LK: Acanthosis. Hellenic Arch Oral Maxillofac Surg 12: 234-245, 2010
Οι αναφορές σε Ελληνικά συγγράμματα γίνονται στα Ελληνικά, όταν δεν υπάρχει ταυτότητα του βιβλίου στα Αγγλικά και συσσωματώνονται στην υπάρχουσα αλφαβητική Αγγλική βιβλιογραφία: π.χ.: Παπαδόπουλος ΜΝ: Χειρουργική. Ιατρικές εκδόσεις 2008, σελ. 345-346

Οι Πίνακες
Αναφέρονται όλοι στο κείμενο και είναι δακτυλογραφημένοι στην πινακογραφία των προγραμμάτων Word ή Excel. Ο τίτλος τους δακτυλογραφείται πάνω από τον πίνακα, ενώ επεξηγήσεις παρατίθενται κάτω από τον πίνακα.

Οι Εικόνες
Οι φωτογραφίες, τα σχήματα, τα διαγράμματα και τα ιστογράμματα αναφέρονται στο κείμενο ως εικόνες και αριθμούνται ενιαία. **Οι έγχρωμες εικόνες εκτυπώνονται χωρίς επιβάρυνση του συγγραφέα.** Όλα τα ανωτέρω κατατίθενται σε ηλεκτρονική μορφή. Οι ψηφιακές απεικονήσεις θα πρέπει να έχουν ανάλυση τουλάχιστον 300 dpi και διάσταση μιας πλευράς τουλάχιστον 7 cm. Η αποθήκευση να είναι σε μορφή JPG.
Χρήση ήδη δημοσιευμένου φωτογραφικού υλικού επιβάλλεται να επισημαίνεται με σαφή αναφορά της πηγής προέλευσης στη λεζάντα, και όχι με δείκτη, ενώ παράλληλα θα πρέπει να υπάρχει η σχετική έγγραφη άδεια.

Οι Λεζάντες των εικόνων
Όλες οι εικόνες συνοδεύονται από λεζάντες που περιέχουν τις απαραίτητες επεξηγήσεις. Οι λεζάντες γράφονται με τον αύξοντα αριθμό τους σε ξεχωριστή σελίδα.

two authors, then only the name of the first is cited, followed by the phrase "et al." and the year of publication, e.g. (Taylor et al. 1995).
If the same author is cited in the text with different papers in the same year, a small letter should be added to the year: a, b, c etc., e.g. (Taylor 1995a, 1995b). The same letters should also be mentioned in the reference list.
When several publications are cited one after the other, begin with the oldest and end with the most recent, e.g. (Hansson et all. 1983, Ishibashi et all. 1995, Widmalm et all. 1994, Wiberg and Wanman, 1998, Emshoff et all. 2002, Toure et all. 2005, Alexiou et all. 2009).

References
All authors cited in the text must be included in the reference list and vice versa. The reference list must appear in alphabetical order and in the following style: Taylor JP, Morgan PH, Smith TY: Oral focal mucinosis. Science 189:503-506, 1998
When citing from books, text-books etc. use the following style: Taylor JP: Oral focal mucinosis, In: Morgan and Smith: Oral Pathology. Mosby 1989, pp. 509-512

Tables
All tables should be cited in the text. They should be presented either in Word or in Excel. The title of each table should appear above the table, and any explanations at the bottom.

Illustrations
Photographs, figures, diagrams and histograms should be cited in the text as figures, using a single numbering sequence. **Colour illustrations are printed without any charge.** All the above should be submitted electronically.
The resolution of digital illustrations should be at least 300 dpi, while one of their sides should be at least 7cm. They should be saved as JPG files on the CD.
Written permission to use photographic material that has already been published must be obtained, and the sources should be mentioned clearly in the respective captions – not with the use of an index.

Captions to illustrations
All illustrations should be accompanied by descriptive captions. Captions should be mentioned in ascending order, on a separate sheet.

Υποβολή εργασιών μόνο ηλεκτρονικά
στο e-mail: archives@haoms.org

Paper submission electronically only
to the e-mail: archives@haoms.org

CAN SOCKET GRAFTING WITHOUT PRIMARY CLOSURE
BE PREDICTABLE?

Για χρόνια,η κατά πρώτο σκοπό συρραφή θεωρούταν βασική αρχή για μια επιτυχημένη διατήρηση μετεξακτικού φατνίου, με παράλληλη χρήση μοσχεύματος. Με την εισαγωγή της Cytoplast Technique για μετεξακτικά φατνία, χιλιάδες χειρουργοί χρησιμοποιούν τώρα μεμβράνες από πυκνό PTFE, οι οποίες μένουν μερικώς ακάλυπτες, **επιτρέποντας με αυτό τον τρόπο τη διατήρηση του κερατινοποιημένου ιστού αποφεύγοντας την μόλυνση.**[1-4] Τώρα πια, η διατήρηση του μετεξακτικού φατνίου με παράλληλη χρήση μοσχεύματος, χωρίς κατά πρώτο σκοπό συρραφή δεν είναι μόνο προβλέψιμη, αλλά έχει ως αποτέλεσμα την ύψιστη αισθητική.

12 mm x 24 mm | Πραγματικό μέγεθος

CYTOPLAST®
TXT-200 Singles
Μη-απορροφήσιμες PTFE Barrier Membranes

1. Barboza EP, Francisco BS, Ferreira VF. Soft tissue enhancement using non-expanded PTFE membranes without primary closure. Poster, AAP 2008. 2. Hoffman O, Bartee BK, Beaumont C, Kasaj A, Deli G, Zafiropoulos GG. Alveolar bone preservation in extraction sockets using non-resorbable dPTFE membranes: A retrospective non-randomized study. J Periodontol 2008;79:1355-1369. 3. Fotek PD, Neiva RF, Wang HL. Comparison of dermal matrix and polytetrafluoroethylene membrane for socket bone augmentation: A clinical and histologic study. J Periodontol 2009;80:776-785. 4. Barboza EP, Stutz B, Ferreira VF; Carvalho W. Guided bone regeneration using non-expanded polytetrafluoroethylene membranes in preparation for dental implant placements-A report of 420 cases. Implant Dent 2010 19(1):2-7.

Λόγω θραύσης, πρέπει να εξαχθεί ο δεξιός κεντρικός τομέας. Το σχέδιο θεραπείας είναι η άμεση τοποθέτηση εμφυτεύματος

Η μεσοδόντια θηλή υποσκάπτεται προσεκτικά και ανυψώνεται. Όλοι οι υπολειπόμμενοι ιστοί απομακρύνονται από το εσωτερικό και τα όρια του φατνίου.

Το κενό ανάμεσα στο εμφύτευμα και στο παρειακό τοίχωμα γεμίζεται με έναν συνδυασμό αυτόλογου μοσχεύματος και αλλομοσχεύματος

Χρησιμοποιείται μία μεμβράνη πυκνού PTFE (Cytoplast® TXT-200 Single). Η μεμβράνη προσαρμόζεται στις επιθυμητές διαστάσεις και τοποθετείται κάτω από το περιόστεο, υπερώια.

Η μεμβράνη μπαίνει κάτω από το προστομιακό πτερύγιο και τις μεσοδόντιες θηλές , φροντίζοντας η άκρη της να είναι 1.0mm τουλάχιστον, μακριά από τις ρίζες των γειτονικών δοντιών.

Με ενα ράμμα 3-0 PTFE (Cytoplast® PTFE Suture) σταθεροποιείται η μεμβράνη επιπλέον, η οποία μένει επίτηδες εκτεθειμένη, καθώς η κατά πρώτο σκοπό συρραφή δεν απαιτείται σε αυτή τηντεχνική.

Στις 3 εβδομάδες ηεκτεθειμένη μεμβράνη αφαιρείται εύκολα με μία ιλαβίδα. Μπορεί να χρειαστεί τοπική αναισθησία.

Στις 6 εβδομάδες μετά την τοποθέτηση του εμφυτεύματος (3 εβδομάδες μετά την αφαίρεση της μεμβράνης), σχηματίζεται κερατινοποιημένος ιστός κατά μήκος του μετεξακτικού φατνίου.

OSTEOGENICS BIOMEDICAL

ΑΠΟΚΛΕΙΣΤΙΚΟΣ ΑΝΤΙΠΡΟΣΩΠΟΣ ΓΙΑ ΤΗΝ ΕΛΛΑΔΑ:
Δ. ΜΑΥΡΑΕΙΔΟΠΟΥΛΟΣ Α.Ε., ΟΔΟΝΤΙΑΤΡΙΚΑ ΕΙΔΗ
ΤΖΩΡΤΖ 12, ΑΘΗΝΑ 106 77, Τηλ.: 210 3837334
www.mavraidopoulos.gr, e-mail: mavraid@otenet.gr

OSTEOGENICS
BIOMEDICAL

"OUTSTANDING.
A GAME CHANGER. RELEVANT. GREAT. USER-FRIENDLY.
EXCELLENT. REMARKABLE. TESTED.
TIME-SAVING. DEPENDABLE. RELIABLE.
STABLE. PROVEN! IDEAL.
POSITIVE. COST-EFFECTIVE.
GUARANTEED. CERTAIN. EFFECTIVE.
SUCCESSFUL. CONSISTENT.
PREDICTABLE. PREFERRED. SURE."
TRUSTWORTH

Μεγάλα λόγια για μια τόσο μικρή μεμβράνη, αλλά οι Cytoplast™ TXT-200 Singles έχουν εκπληρώσει τις προσδοκίες των συναδέλφων σας για περισσότερο από 15 χρόνια

ΑΠΟΚΛΕΙΣΤΙΚΟΣ ΑΝΤΙΠΡΟΣΩΠΟΣ ΓΙΑ ΤΗΝ ΕΛΛΑΔΑ:
Δ. ΜΑΥΡΑΕΙΔΟΠΟΥΛΟΣ Α.Ε., ΟΔΟΝΤΙΑΤΡΙΚΑ ΕΙΔΗ
ΤΖΩΡΤΖ 12, ΑΘΗΝΑ 106 77, Τηλ.: 210 3837334
www.mavraidopoulos.gr, e-mail: mavraid@otenet.gr

bredent
medical

SKY
IMPLANT SYSTEM

- Καινοτόμες προσθετικές λύσεις με μικρό αριθμό προσθετικών εξαρτημάτων
- Σύνδεση εμφυτεύματος / στηρίγματος Torx®

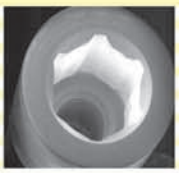

Μιλτιάδης Βιτσαρόπουλος Α.Ε.

ΚΕΝΤΡΙΚΑ Μεσογείων 348, 153 41 Αγ. Παρασκευή, Αθήνα, **Τηλ:** 210 65 41 340, **Fax:** 210 65 41 618
ΥΠΟΚΑΤΑΣΤΗΜΑ Φειδιππίδου 55, 115 27 Γουδή, **Τηλ:** 210 77 95 747

www.vitsaropoulos.gr • e-mail: info@vitsaropoulos.gr • www.facebook.com/vitsaropoulos