ΑΡΧΕΙΑ ΕΛΛΗΝΙΚΗΣ

INDEX COPERNICUS INTERNATIONAL

ΔΙΓΛΩΣΣΗ ΕΛΛΗΝΟ-ΑΓΓΛΙΚΗ ΕΚΔΟΣΗ

Στοματικής & Γναθοπροσωπικής Χειρουργικής

ΕΠΙΣΤΗΜΟΝΙΚΟ ΠΕΡΙΟΔΙΚΟ ΤΗΣ ΕΛΛΗΝΙΚΗΣ ΕΤΑΙΡΕΙΑΣ ΣΤΟΜΑΤΙΚΗΣ ΚΑΙ ΓΝΑΘΟΠΡΟΣΩΠΙΚΗΣ ΧΕΙΡΟΥΡΓΙΚΗΣ
ΤΟΜΟΣ 20, ΤΕΥΧΟΣ 1, ΑΠΡΙΛΙΟΣ 2019 • ΕΠΙΣΤΗΜΟΝΙΚΟ ΕΝΤΥΠΟ ΜΕ ΕΘΝΙΚΗ ΑΝΑΓΝΩΡΙΣΗ ΦΕΚ 24/12/Β/4-12-2009

BILINGUAL GREEK - ENGLISH EDITION

Hellenic Archives of Oral & Maxillofacial Surgery

OFFICIAL PUBLICATION OF THE HELLENIC ASSOCIATION FOR ORAL AND MAXILLOFACIAL SURGERY
Vol 20, No 1, April 2019

ISSN 1108 - 829 X

copa SKY

bredent group

Το εξαιρετικά κοντό εμφύτευμα για ιδανική χρησιμοποίηση του υπάρχοντος οστού.

Σύνδεση
Κωνική-Παράλληλη

✓ ΑΣΦΑΛΕΣ

Υψηλή αρχική σταθερότητα
χάρη στο συμπιεστικό σπείρωμα,
για καλύτερη οστεοενσωμάτωση.

✓ ΧΑΜΗΛΟΥ ΚΙΝΔΥΝΟΥ

Χάρη στην πρόληψη
αυξητικών διαδικασιών.

✓ ΣΤΑΘΕΡΟ

Σταθερή και αναστρέψιμη
κωνική-παράλληλη σύνδεση
εμφυτεύματος-κολοβώματος
για απλή αφαίρεση
της προσθετικής αποκατάστασης.

Μιλτιάδης Βιτσαρόπουλος Α.Ε.

www.vitsaropoulos.gr • e-mail: info@vitsaropoulos.gr • www.facebook.com/vitsaropoulos

ΚΕΝΤΡΙΚΑ Μεσογείων 348, 153 41 Αγ. Παρασκευή, Αθήνα, **Τηλ:** 210 65 41 340, **Fax:** 210 65 41 618

ΥΠΟΚΑΤΑΣΤΗΜΑ Φειδιππίδου 55, 115 27 Γουδή, **Τηλ:** 210 77 95 747

Οι τελευταίες εξελίξεις στα πρωτόκολλα CHOUKROUN PRF™

A-PRF CHOUKROUN | S-PRF™ CHOUKROUN | A-PRF™ CHOUKROUN Liquid | i-PRF™+ CHOUKROUN

NEO: Sticky bone & Facial aesthetics

Η ιδέα του **CHOUKROUN PRF™** (ινώδους πλούσιου σε αιμοπετάλια) βασίζεται στη φυγοκέντρηση του ολικού αίματος απουσία αντιπηκτικών παραγόντων.

Διαθέσιμα 3 φιαλίδια

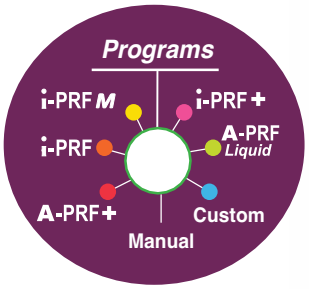

- Συσκευή φυγοκέντρησης PRF DUO Quattro
- Ειδικά σχεδιασμένη για τα 6 διαφορετικά PRF πρωτόκολλα
- Διαθέτει πρόσθετη θέση χειροκίνητης ρύθμισης ώστε να επιλέξετε και να αποθηκεύσετε τις παραμέτρους που επιθυμείτε.
- 2 χρονιά εγγύηση

Νέο PRF BOX με τεφλόν θήκη διαμόρφωσης μεμβρανών

Ενδείξεις

- Χειρουργική στόματος
  - Εμφυτευματολογία
  - Οστικά μοσχεύματα
  - Ανύψωση ιγμορείου
  - Πλαστική χειρουργική μαλακών ιστών
  - Αποκατάσταση φατνίου
- Ορθοπεδική
- Αναγεννητική ιατρική
- Δερματολογία
- Αισθητική του προσώπου
- Διαχείριση πόνου αρθρώσεων



Ιωάννης Τσαπράζης ΑΕ

ΟΔΟΝΤΙΑΤΡΙΚΑ-ΟΡΘΟΔΟΝΤΙΚΑ
Μιχαλακοπούλου 157, Γουδή 115 27, Τηλ.: 210 7716.416, 210 7751.000, Fax: 210 7711.100,
e-mail: info@tsaprazis.gr, www.tsaprazis.gr

Οστική ανάπλαση στην οδοντιατρική εμφυτευματολογία

Το παγκόσμιο best seller του **Fouad Khoury** τώρα και στα ελληνικά

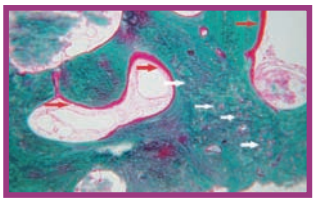

Επιστημονική επιμέλεια:
Νικήτας Σ. Συκαράς
Επίκουρος Καθηγητής Οδοντιατρικής Σχολής ΕΚΠΑ

Μετάφραση:
Ευστάθιος Κ. Καρατζογιάννης
Οδοντίατρος, Διδάκτωρ Πανεπιστημίου Χαϊδελβέργης

Το οστικό μόσχευμα αποτελεί σήμερα ένα από τα πιο βασικά κεφάλαια στην οδοντιατρική εμφυτευματολογία.

Το βιβλίο Οστική ανάπλαση στην οδοντιατρική εμφυτευματολογία των εκδόσεων Quintessence, με **536 σελίδες** και **1.800 έγχρωμες φωτογραφίες**, περιγράφει και αναλύει τις πιο σύγχρονες τεχνικές μεταμόσχευσης στη χειρουργική των εμφυτευμάτων. Για το λόγο αυτό αποτελεί ένα εγχειρίδιο πραγματικά μοναδικό.

Κυκλοφορεί στην ελληνική γλώσσα από τις εκδόσεις «Ο.Β.». Μάλιστα, η ελληνική μετάφραση βασίζεται στην τελευταία γερμανική έκδοση Augmentative Verfahren in der Implantologie του συγγραφέα Fouad Khoury, η οποία κυκλοφόρησε το 2009.

Στο βιβλίο αναλύονται:

- Οι βιολογικές βάσεις της οστικής μεταμόσχευσης και της οστεοενσωμάτωσης των εμφυτευμάτων
- Η διάγνωση και το σχέδιο θεραπείας των επεμβάσεων
- Η διαχείριση των μαλακών ιστών στη χειρουργική των οστικών μοσχευμάτων και των εμφυτευμάτων
- Η μεταμόσχευση με ενδοστοματικά και εξωστοματικά οστικά μοσχεύματα και η οστεογένεση
- Η ενσωμάτωση μετά από σύνθετες εμφυτευματικές και προσθετικές αποκαταστάσεις
- Οι επιπλοκές και οι κίνδυνοι που ενδέχεται να προκύψουν

Το βιβλίο Οστική ανάπλαση στην οδοντιατρική εμφυτευματολογία αποτελεί σημείο αναφοράς για κάθε εμφυτευματολόγο, γναθοχειρουργό και, φυσικά, για κάθε οδοντίατρο που ενδιαφέρεται για το συγκεκριμένο επιστημονικό πεδίο.

Η τιμή του βιβλίου στη Αγγλική έκδοση ανέρχεται σε 280 ευρώ.

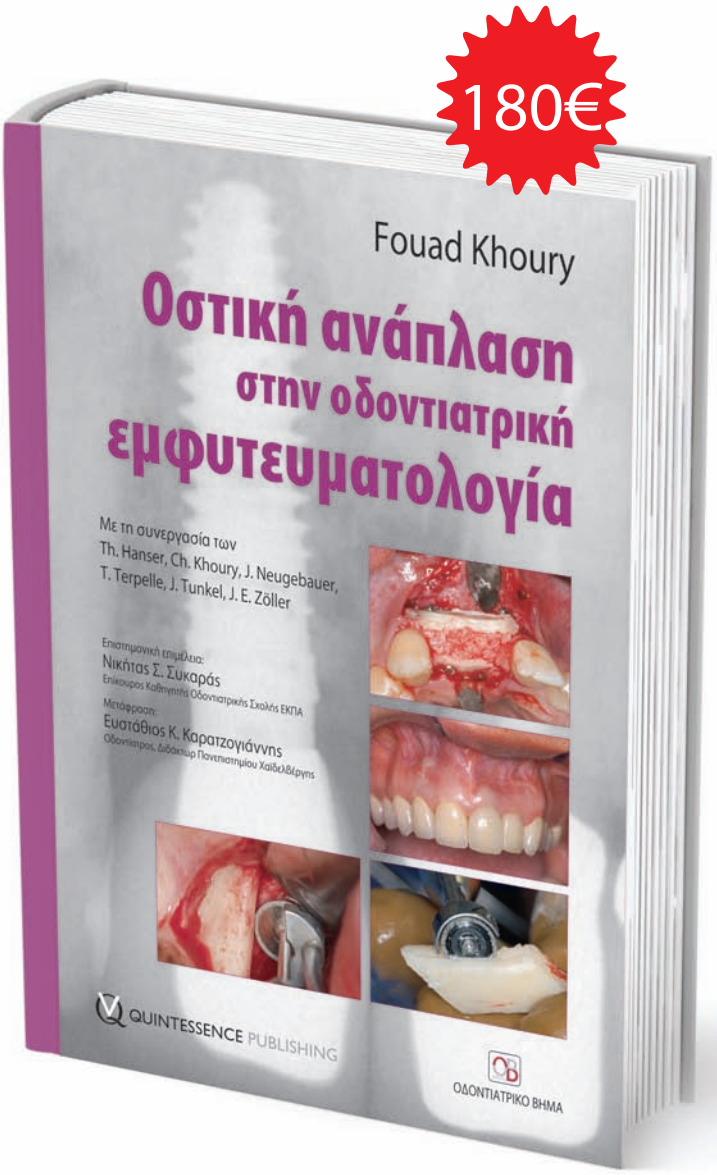

ΟΔΟΝΤΙΑΤΡΙΚΟ ΒΗΜΑ
Σκουφά 64, 106 80 Αθήνα, Τηλ. 210 3814 939
www. odvima.gr, e-mail: odvima@otenet.gr

Τώρα μπορείτε να κάνετε τις αγορές σας με πιστωτική κάρτα και άτοκες δόσεις απευθείας από τον προσωπικό σας υπολογιστή, μέσω του www.odvima.gr

ΕΜΦΥΤΕΥΜΑ Bio3

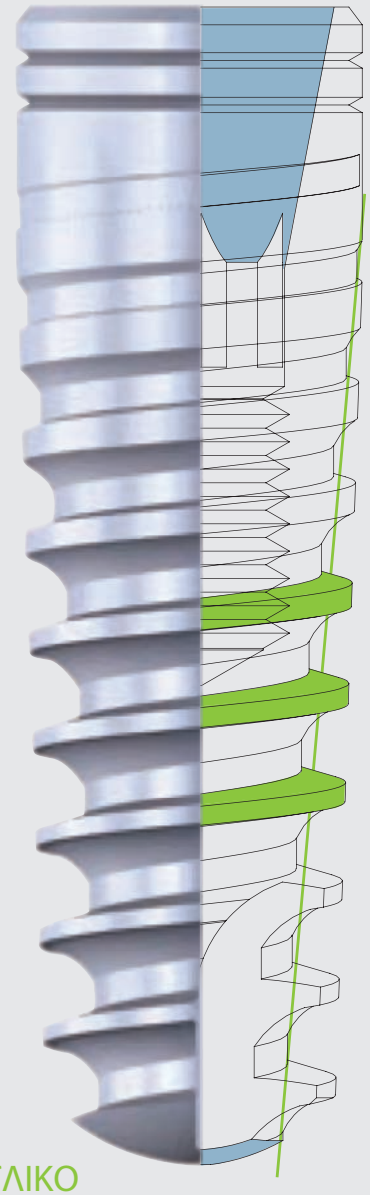

ΥΛΙΚΟ

Τιτάνιο Grade 4

Bio3 IMPLANT PROGRESSIVE

Γκάμα κωνικών οδοντικών εμφυτευμάτων

ΚΩΝΙΚΗ ΣΥΝΔΕΣΗ

Η κωνική σύνδεση με εσωτερικό εξάγωνο προσφέρει ακρίβεια σύνδεσης εμφυτεύματος-abutment και επομένως, επηρεάζει τη διαδικασία σταθεροποίησης των μόνιμων προσθετικών αποκαταστάσεων. Η κωνικότητα 12° προσφέρει αυτή τη σύνδεση με άριστη εφαρμογή και σταθερότητα. Η κωνική σύνδεση είναι απόλυτα ανθεκτική έναντι των βακτηρίων και εμφανίζει άριστα αποτελέσματα στη μείωση της συμπίεσης στο αυχενικό τμήμα του εμφυτεύματος.

ΧΑΡΑΚΤΗΡΙΣΤΙΚΑ

-Εμφύτευμα σπειροειδούς σχήματος με σπείρες επεμβατικού σχεδιασμού που αναπτύχθηκε για καλύτερη αρχική σταθερότητα, επομένως συστήνεται να χρησιμοποιηθεί σε οστικούς τύπους II, III και IV.
-Το κωνικό σώμα του εμφυτεύματος συνδυάζεται άριστα με το σχήμα του τρυπάνου για ακριβή προσαρμογή με το οστό.
-Η κωνικότητα του σώματος του εμφυτεύματος βελτιώνει το χαρακτηριστικό της αυτοπροσαρμογής. Το μη επεμβατικό ακρορριζικό τμήμα του εμφυτεύματος προλαμβάνει τη βλάβη ανατομικών μορίων κατά την ανύψωση ιγμορείου.
-Εναλλαγή πλατφόρμας.

ΑΚΡΟΡΡΙΖΙΚΟ ΤΜΗΜΑ

Λόγω του σχεδιασμού ακριβείας του ακρορριζικού τμήματος του εμφυτεύματος μπορεί να προληφθεί η βλάβη των ανατομικών οστικών δομών και να δοθεί η δυνατότητα στον εμφυτευματολόγο να μειώσει το χρόνο της χειρουργικής φάσης στης θεραπείας με εμφυτεύματα. Το εμφύτευμα Progressive δίνει τη δυνατότητα επίλυσης οποιονδήποτε κλινικών προβλημάτων ακόμη και σε πολύ σύνθετες περιπτώσεις.

Bio3 IMPLANT ADVANCED

Γκάμα κωνικών οδοντικών εμφυτευμάτων

ΚΩΝΙΚΗ ΣΥΝΔΕΣΗ

Η κωνική σύνδεση με εσωτερικό εξάγωνο προσφέρει ακρίβεια σύνδεσης εμφυτεύματος-abutment και επομένως, επηρεάζει τη διαδικασία σταθεροποίησης των μόνιμων προσθετικών αποκαταστάσεων. Η κωνικότητα 12° προσφέρει αυτή τη σύνδεση με άριστη εφαρμογή και σταθερότητα. Η κωνική σύνδεση είναι απόλυτα ανθεκτική έναντι των βακτηρίων και εμφανίζει άριστα αποτελέσματα στη μείωση της συμπίεσης στο αυχενικό τμήμα του εμφυτεύματος.

ΧΑΡΑΚΤΗΡΙΣΤΙΚΑ

-Εμφύτευμα σπειροειδούς μορφολογίας με κλασικές τριγωνικές σπείρες δύο εναλλασσόμενων μηκών, αυτοπροσαρμοζόμενο. Αναπτύχθηκε για καλύτερη αρχική σταθερότητα. Μπορεί να χρησιμοποιηθεί σε διάφορους οστικούς τύπους.
-Το κωνικό σώμα του εμφυτεύματος συνδυάζεται άριστα με το σχήμα του τρυπάνου για ακριβή προσαρμογή με το οστό.
-Η κωνικότητα του σώματος του εμφυτεύματος βελτιώνει το χαρακτηριστικό της αυτοπροσαρμογής. Το μη επεμβατικό ακρορριζικό τμήμα του εμφυτεύματος προλαμβάνει τη βλάβη ανατομικών μορίων κατά την ανύψωση ιγμορείου.
-Εναλλαγή πλατφόρμας.

ΑΚΡΟΡΡΙΖΙΚΟ ΤΜΗΜΑ

Ένα ακρορριζικό τμήμα εμφανίζει οξείες σπείρες και αντιπεριστροφικές σχισμές. Λόγω της ειδικής μορφολογίας του ακρορριζικού τμήματος μπορεί να προλάβει τη βλάβη των ανατομικών οστικών δομών.

SBdent

Μάγερ 21, Αθήνα
4ος Όροφος
Τηλ: 216 8093450
Email: info@sbdent.gr

Bio3 Implants GmbH

ΑΡΧΕΙΑ ΕΛΛΗΝΙΚΗΣ Στοματικής & Γναθοπροσωπικής Χειρουργικής

ΕΠΙΣΤΗΜΟΝΙΚΟ ΠΕΡΙΟΔΙΚΟ ΤΗΣ ΕΛΛΗΝΙΚΗΣ ΕΤΑΙΡΕΙΑΣ ΣΤΟΜΑΤΙΚΗΣ ΚΑΙ ΓΝΑΘΟΠΡΟΣΩΠΙΚΗΣ ΧΕΙΡΟΥΡΓΙΚΗΣ online www.haoms.org

ΔΙΓΛΩΣΣΗ ΕΛΛΗΝΟ-ΑΓΓΛΙΚΗ ΕΚΔΟΣΗ ΕΠΙΣΤΗΜΟΝΙΚΟ ΕΝΤΥΠΟ ΜΕ ΕΘΝΙΚΗ ΑΝΑΓΝΩΡΙΣΗ ΦΕΚ 2412/Β/4-12-2009

Abstracted/Indexed in: Index Copernicus, Scholar Google

ISSN 1108-829 X

Τόμος 20, Τεύχος 1, Απρίλιος 2019

Τετραμηνιαίο Επιστημονικό Περιοδικό

Διευθυντής Σύνταξης
Αναστάσιος Ι. Μυλωνάς
Αραχωσίας 1-3, Ιλίσια,
157 71, Ζωγράφου
Τηλ: 210 771 1603
e-mail: archives@haoms.org

Επίτιμος Διευθυντής Σύνταξης
Γεώργιος Χ. Πάνος

Αναπληρωτές Διευθυντές Σύνταξης
Γρ. Βενέτης, Β. Πετσίνης

Βοηθοί Σύνταξης
Ε. Καλφαρέντζος, Η. Χρονάς

Διατελέσαντες Διευθυντές Σύνταξης
Άγγελος Αγγελόπουλος: 2000-2004
Ιωάννης Ιατρού: 2005-2007
Γεώργιος Χ. Πάνος: 2008-2012
Νάντια Θεολόγη-Λυγιδάκη: 2012-2016

Επίτιμη Διεθνής Συμβουλευτική Επιτροπή
Julio Acero, Spain, George Dimitroulis, Australia, Takashi Fujibayashi, Japan, Orhan Guven, Turkey, John Helfrick, USA, Nicholas Kalavrezos, United Kingdom, Philip Pyrgousis, USA, Henri Thuau, United Kingdom

Επιστημονική Επιτροπή Περιοδικού

Χ. Αγγελόπουλος
Κ. Αλεξανδρίδης
Κ. Αντωνιάδης
Κ. Βαχτσεβάνος
Λ. Γκουτζάνης
Λ. Ζουλούμης
Ν. Θεολόγη-Λυγιδάκη
Β. Θωμαΐδης
Ι. Ιατρού
Ε. Κονσολάκη
Ν. Λαζαρίδης
Ι. Λογοθέτης
Α. Ματιάκης
Μ. Μεζίτης
Κ. Μουρούζης
Γ. Πάνος
Γ. Παντέλας
Χ. Περισανίδης
Γ. Πολυζώης
Γ. Ράλλης
Αθ. Ρουμελιώτης
Α. Σκλαβούνου
Χ. Σκουτέρης
Γ.-Αλ. Σπυροπούλου
Γ. Στράντζαλης
Φ. Τζέρμπος
Ι. Τηλαβερίδης
Σ. Τριαρίδης
Π. Χριστόπουλος
Ε. Χρυσομάλλη

Περιεχόμενα

Μυολίπωμα στόματος: Αναφορά περιπτώσεως και σύντομη ανασκόπηση της βιβλιογραφίας 1-6
Παναγιώτης Καρακώστας, Απόστολος Ματιάκης, Αναστάσιος Ι. Μυλωνάς, Ελευθέριος Αναγνώστου, Αθανάσιος Πουλόπουλος

Σιαλολίπωμα: Αναφορά περιπτώσεως και σύντομη ανασκόπηση της βιβλιογραφίας 7-11
Παναγιώτης Καρακώστας, Απόστολος Ματιάκης, Αναστάσιος Ι. Μυλωνάς, Ελευθέριος Αναγνώστου, Αθανάσιος Πουλόπουλος

Σύγχρονη θεραπευτική προσέγγιση περιακρορριζικών βλαβών: Η θέση της χειρουργικής παρέμβασης – Βιβλιογραφική Ανασκόπηση 13-23
Νικόλαος Παπαθανάσης, Νάντια Θεολόγη-Λυγιδάκη

Τα Νοσοκομεία της Αθήνας, που ιδρύθηκαν την περίοδο 1870-1920: Ιστορικά στοιχεία 25-36
Ιωάννα Ράλλη, Κωνσταντίνος Τσιάμης, Μαρία Καντζανού, Μαρία Πιάγκου, Αναστάσιος Ι. Μυλωνάς, Έφη Πουλάκου-Ρεμπελάκου

Επιλογές από την βιβλιογραφία 37-38

Ματιές στην Ιστορία της Ιατρικής 39-42

Ανακοινώσεις 43-45

Οδηγίες για τους συγγραφείς 46-47

Ιδιοκτησία
Ελληνική Εταιρεία Στοματικής και Γναθοπροσωπικής Χειρουργικής
Μαιάνδρου 23, 115 28 Αθήνα
Τηλ.: 210 7211845, Fax: 210 7215082
Διεύθυνση διαδικτύου: www.haoms.org, e-mail: info@haoms.org

Εκδότης
Οδοντιατρικό Βήμα ΜΕΠΕ

Υπεύθυνος Τυπογραφείου
Φερέτος Τηλ.: 210 3300646

Ετήσια συνδρομή
Εσωτερικού: 50€
Εξωτερικού: 70€
Φοιτητές: 35€
Τιμή τεύχους: 30€

Έδρα έκδοσης: Σκουφά 64, 106 80 Αθήνα
Τηλ.: 210 3814939, Fax: 210 3803327
e-mail: odvima@otenet.gr, www.odvima.gr

Τυπώνεται σε χαρτί φιλικό προς το περιβάλλον

HELLENIC ARCHIVES

# of Oral & Maxillofacial Surgery

OFFICIAL PUBLICATION OF THE HELLENIC ASSOCIATION FOR ORAL AND MAXILLOFACIAL SURGERY online www.haoms.org

BILINGUAL GREEK-ENGLISH EDITION

Abstracted/Indexed in: Index Copernicus, Scholar Google ISSN 1108-829 X

Vol 20, No 1, Απρίλιος 2019

Triannual Scientific Journal

Editor - in - Chief
Anastassios I. Mylonas
1-3 Arahossias Street, Ilissia,
157 71, Zografou, Greece
Tel.: +30 210 771 1603
e-mail: archives@haoms.org

Honorary Editor-in Chief
George Ch. Panos

Associate Editors
Gr. Venetis, V. Petsinis

Assistant Editors
E. Kalfarentzos, I. Chronas

Former Editors-in-Chief
Angelos Angelopoulos: 2000-2004
Ioannis Iatrou: 2005-2007
George Ch. Panos: 2008-2012
Nadia Theologie-Lygidakis: 2012-2016

Honorary International Advisory Board
Julio Acero, Spain, George Dimitroulis, Australia, Takashi Fujibayashi, Japan, Orhan Guven, Turkey, John Helfrick, USA, Nicholas Kalavrezos, United Kingdom, Philip Pyrgousis, USA, Henri Thuau, United Kingdom

Scientific Committee

Ch. Angelopoulos
C. Alexandridis
K. Antoniadis
K. Vachtsevanos
L. Goutzanis
L. Zouloumis
N. Theologie-Lygidakis
V. Thomaidis
I. Iatrou
E. Konsolaki
N. Lazaridis
I. Logothetis
A. Matiakis
M. Mezitis
K. Mourouzis
G. Panos
G. Pantelas
Ch. Perisanidis
G. Polyzois
G. Rallis
A. Roumeliotis
A. Sklavounou
Ch. Skouteris
G.-A. Spyropoulou
G. Strantzalis
F. Tzerbos
I. Tilaveridis
S. Triaridis
P. Christopoulos
E. Chrysomalli

Contents

Oral myolipoma: A case report and a brief review of the literature 1-6
Panagiotis Karakostas, Apostolos Matiakis, Anastassios I. Mylonas, Eleftherios Anagnostou, Athanasios Poulopoulos

Sialolipoma: A report of a case and a brief review of the literature 7-11
Panagiotis Karakostas, Apostolos Matiakis, Anastassios I. Mylonas, Eleftherios Anagnostou, Athanasios Poulopoulos

Contemporary therapeutic approach of periapical lesions: the role of surgical intervention – Literature Review 13-23
Nikolaos Papathanasis, Nadia Theologie-Lygidakis

Hospitals of Athens founded during the 1870-1920 period: Historical data 25-36
Ioanna Ralli, Constantinos Tsiamis, Maria Kantzanou, Maria Piagkou, Anastassios I. Mylonas, Effie Poulakou-Rebelakou

Literature selection 37-38

Glances in the History of Medicine 39-42

Announcements 43-45

Guide for Authors 46-47

Owner
Hellenic Association for Oral and Maxillofacial Surgery
23 Meandrou Street, 115 28 Athens, Greece
Tel.: +30 210 7211845, Fax: +30 210 7215082
Website: www.haoms.org, e-mail: info@haoms.org

Publisher
Odontiatriko Vima MEPE

Printing
Feretos Tel. +30 210 3300646

Annual Subscription Rates

Annual fee (domestic):	50€
Annual fee (international):	70€
Students:	35€
Single Copy:	30€

Publishing Office: 64 Skoufa Str., 106 80 Athens Greece
Tel: +30 210 3814939 Fax: +30 210 3803327
e-mail: odvima@otenet.gr, www.odvima.gr

Printed on acid free paper

USTOMED®
INSTRUMENTE

Μιλτιάδης Βιτσαρόπουλος Α.Ε.

ΚΕΝΤΡΙΚΑ
Μεσογείων 348, 153 41 Αγ. Παρασκευή, Αθήνα
Τηλ: 210 65 41 340, **Fax:** 210 65 41 618
info@vitsaropoulos.gr

ΥΠΟΚΑΤΑΣΤΗΜΑ
Φειδιππίδου 55, 115 27 Γουδή
Τηλ: 210 77 95 747

www.vitsaropoulos.gr
www.facebook.com/vitsaropoulos

Μπορείτε να δείτε **από κοντά**
τα εργαλεία **Ustomed** στις εκθέσεις μας:

ΚΕΝΤΡΙΚΑ:
Μεσογείων 348, Αγ. Παρασκευή
τηλ: 210 65 41 340

ΥΠΟΚΑΤΑΣΤΗΜΑ:
Φειδιππίδου 55, Γουδή
τηλ.: 210 77 95 747

Επικοινωνήστε με την εταιρεία μας
για να σας αποσταλεί άμεσα
ο **κατάλογος εργαλείων Ustomed.**

Μυολίπωμα στόματος: Αναφορά περιπτώσεως και σύντομη ανασκόπηση της βιβλιογραφίας

Παναγιώτης ΚΑΡΑΚΩΣΤΑΣ[1], Απόστολος ΜΑΤΙΑΚΗΣ[2], Αναστάσιος Ι. ΜΥΛΩΝΑΣ[3], Ελευθέριος ΑΝΑΓΝΩΣΤΟΥ[4], Αθανάσιος ΠΟΥΛΟΠΟΥΛΟΣ[5]

Εργαστήριο Στοματολογίας Τμήματος Οδοντιατρικής, Σχολή Επιστημών Υγείας Α.Π.Θ.
(Δ/ντής: Καθηγητής Αθανάσιος Πουλόπουλος)
Κλινική Στοματικής και Γναθοπροσωπικής Χειρουργικής Θεραπευτηρίου «METROPOLITAN»
(Δ/ντής: Αναπλ. Καθηγητής Φ. Χ. Τζέρμπος)

Oral myolipoma: A case report and a brief review of the literature

Panagiotis KARAKOSTAS, Apostolos MATIAKIS, Anastassios I. MYLONAS, Eleftherios ANAGNOSTOU, Athanasios POULOPOULOS

Department of Oral Medicine and Pathology, School of Dentistry, Aristotle University of Thessaloniki
(Head: Professor Athanasios Poulopoulos)
Department of Oral and Maxillofacial Surgery, "METROPOLITAN" Hospital (Head: Assoc. Professor F. Ch. Tzerbos)

Ενδιαφέρουσα περίπτωση
Case report

ΠΕΡΙΛΗΨΗ: Το μυολίπωμα του βλεννογόνου του στόματος αποτελεί σπάνιο καλόηθες νεόπλασμα του στόματος. Στην παρούσα εργασία περιγράφεται περίπτωση μυολιπώματος του βλεννογόνου αριστεράς παρειάς σε ασθενή γυναίκα ηλικίας 60 ετών. Η χειρουργική εξαίρεση της βλάβης αποτελεί τη θεραπεία εκλογής, η δε κλινική διάγνωση επιβεβαιώνεται από τον ιστοπαθολογικό έλεγχο. Στη συζήτηση γίνεται αναφορά στην ιστοπαθογένεση της βλάβης, σύμφωνα με την ανασκόπηση της σχετικής με το θέμα βιβλιογραφίας.

ΛΕΞΕΙΣ ΚΛΕΙΔΙΑ: μυολίπωμα, στοματικό καλόηθες νεόπλασμα, στοματικό λίπωμα.

SUMMARY: Oral myolipoma is a very rare benign neoplasm of the oral cavity. In this paper a case of oral myolipoma on the left buccal mucosa in a female 60 years old patient is described. Surgical excision of the lesion is the treatment of choice. Histopathologic examination confirms the clinical diagnosis. In the discussion histopathogenetic theories of oral myolipoma are referred, according to related literature.

KEY WORDS: myolipoma, oral benign neoplasm, oral lipoma.

[1] *Οδοντίατρος, Μεταπτυχιακός φοιτητής Εργαστηρίου Προληπτικής Οδοντιατρικής, Περιοδοντολογίας και Βιολογίας Εμφυτευμάτων, Τμήματος Οδοντιατρικής Α.Π.Θ.*
[2] *Οδοντίατρος, Ιατρός, Διδάκτωρ Οδοντιατρικής Α.Π.Θ., Λέκτωρ Στοματολογίας, Τμήματος Οδοντιατρικής Α.Π.Θ.*
[3] *Δρ Δρ ΣΓΠΧ, Αναπλ. Διευθυντής, Κλινική ΣΓΠΧ Θεραπευτηρίου «METROPOLITAN».*
[4] *Ιατρός Παθολογοανατόμος, Συνεργάτης Εργαστηρίου Στοματολογίας, Τμήματος Οδοντιατρικής Α.Π.Θ.*
[5] *Οδοντίατρος, Msc, Διδάκτωρ Οδοντιατρικής Α.Π.Θ., Καθηγητής και Διευθυντής Εργαστηρίου Στοματολογίας, Τμήματος Οδοντιατρικής Α.Π.Θ.*

Παρελήφθη: 25/3/2019 - Έγινε δεκτή: 22/4/2019

Paper received: 25/3/2019 - Accepted: 22/4/2019

ΕΙΣΑΓΩΓΗ

Το μυολίπωμα ως παραλλαγή του λιπώματος αποτελεί σπάνιο καλόηθες νεόπλασμα μεσεγχυματογενούς προελεύσεως της στοματικής κοιλότητας. Σχετικά με τη σύστασή του, περιέχει κυρίως ώριμα λιποκύτταρα ενώ συνήθως καλύπτεται από ινώδη κάψα (Egido-Moreno S και συν., 2016, Mehendirratta M και συν., 2016). Πρώτος ο Roux το 1848, περιέγραψε το λίπωμα του στόματος το οποίο και ονόμασε «κιτρινωπή επουλίδα» (Roux M, 1848). Ο όρος μυολίπωμα αναφέρεται πρώτη φορά το 1991 (Meis JM και συν., 1991). Η εντόπιση της βλάβης στην περιοχή κεφαλής και τραχήλου είναι σχετικά σπάνια (15-20% των περιπτώσεων) (Mehendirratta M και συν., 2016). Από τις περιπτώσεις αυτές, μόλις το 1-5% εμφανίζονται ενδοστοματικά, ενώ ελάχιστες αναφέρονται ως κακοήθεις (Mehendirratta M και συν., 2016).

Τα λιπώματα παρατηρούνται κυρίως σε ενήλικες ασθενείς. Όσον αφορά τη φυλετική κατανομή, τα βιβλιογραφικά δεδομένα είναι αντικρουόμενα. Η αναλογία ανδρών και γυναικών ασθενών αναφέρεται είτε ως ίση (Epivatianos A και συν., 2000), είτε με ισχυρή επικράτηση των ανδρών (Furlong MA και συν., 2004), ακόμη όμως και ως ελαφρά επικράτηση των γυναικών σε αναλογία 1,2:1, ειδικά μεταξύ τρίτης και έκτης δεκαετίας της ζωής των ασθενών (Egido-Moreno S και συν., 2016). Η πλειοψηφία των αναφερομένων περιπτώσεων αφορούν στον δυτικό κόσμο (Adebiyi KE και συν., 2011, Studart-Soares EC και συν., 2010).

Σχετικά με την θέση εντοπισμού της βλάβης, ενδεχομένως η συχνότητα εντόπισης να σχετίζεται με την επαρκή ύπαρξη λιπώδους ιστού, η οποία εμφανίζεται ιδιαίτερα υψηλή στον παρειακό βλεννογόνο (λόγω εγγύτητας με το παρειακό λίπος) και ιδιαίτερα χαμηλή στην υπερώα (Manor E και συν., 2011). Τοιουτοτρόπως, το μυολίπωμα εμφανίζεται συχνά στον παρειακό βλεννογόνο (Epivatianos A και συν., 2000, Furlong MA και συν., 2004), ενώ ακολουθούν τα χείλη, η γλώσσα, η υπερώα, το προστόμιο της κάτω γνάθου, το έδαφος του στόματος και τέλος το οπισθογόμφιο τρίγωνο (Egido-Moreno S και συν., 2016, Mehendirratta M και συν., 2016). Αντιθέτως, οι σιαλογόνοι αδένες, η ουλοπαρειακή αύλακα, η περιοχή του μασητήρα μυός, παρωτίδας και τραχήλου, όπως και ο φάρυγγας και ο λάρυγγας έχουν αναφερθεί ως σπάνιες εντοπίσεις του νεοπλάσματος (Agha-Hosseini F, και συν. 2014, Taira Y και συν., 2012).

Κλινικά, το μυολίπωμα στόματος εμφανίζεται ως σαφώς περιγεγραμμένο, ανώδυνο στην ψηλάφηση ογκίδιο, μαλακής συστάσεως, βραδέως αναπτυσσόμενο, έμμισχο ή εδραζόμενο επί ευρείας βάσεως (Mehendirratta M και συν., 2016, Manor E και συν., 2011, Ono S και συν., 2011). Η χροιά του ποικίλλει από κιτρινωπή έως λευκορόδινη, εξαρτώμενη από το βάθος της βλάβης (Mehendirratta M και συν., 2016, Adebiyi KE και συν., 2011, Agha-Hosseini F και συν., 2014). Παρόλο που το μέγεθος του ογκιδίου ποικίλλει σημαντικά, οι περισσό-

INTRODUCTION

The oral myolipoma is a rare variant of oral lipoma, which constitutes a benign neoplasm, of mesenchymal origin, composed of mature adipocytes, usually covered by a fibrous capsule (Egido-Moreno S et al, 2016, Mehendirratta M et al, 2016). Roux was the first who described this oral lesion in 1848 when he referred lipoma as yellowish epulis (Roux M, 1848), although the term myolipoma was first reported in 1991 (Meis JM et al, 1991). The tumor is rarely located on the head and neck area (15–20% of the cases) (Mehendirratta M et al, 2016). Among the head and neck cases, merely 1-5% of lesions are located intraorally, while only a few cases of malignancy have been reported in the literature (Mehendirratta M et al, 2016).

A greater incidence of lipomas is reported in adult patients. According to sex distribution, the referred data are controversial. The ratio between male and female patients is reported to be either equal (Epivatianos A et al, 2000), or with a strong male predilection (Furlong MA et al, 2004), or a slight female prevalence is noted, with a female to male ratio of 1.2:1, especially between the third and the sixth decade of their lives (Egido-Moreno S et al, 2016). Most cases occur in countries of the western world (Adebiyi KE et al, 2011, Studart-Soares EC et al, 2010).

Regarding the site predilection, it is probably correlated to the availability of adipose tissue, which is high in the buccal mucosa due to the proximity of buccal fat pad and very low in the palate (Manor E et al, 2011). The lesion is most frequently located at the buccal mucosa (Epivatianos A et al, 2000, Furlong MA et al, 2004), followed by the lips, tongue, palate, vestibule, mandible, the floor of the mouth and retromolar area (Egido-Moreno S et al, 2016, Mehendirratta M et al, 2016). Conversely, salivary glands and gingivobuccal fold, parotid masseteric region and neck, and pharynx/larynx are involved less frequently (Agha-Hosseini F, et al 2014, Taira Y et al, 2012).

Εικ. 1: Μυολίπωμα: υποβλεννογόνιος όγκος αριστεράς παρειάς.
Fig. 1: Myolipoma: submucosal tumor in the left cheek.

τερες περιπτώσεις εμφανίζουν διάμετρο 10 χιλ. (Egido-Moreno S και συν., 2016). Οι πολλαπλές βλάβες είναι πιθανόν να σχετίζονται με σύνδρομα όπως η νευροϊνωμάτωση, το σύνδρομο Gardner's, η νόσος Dercum, η οικογενής πολλαπλή λιπωμάτωση, το σύνδρομο Proteus ή το σύνδρομο Pai (Egido-Moreno S και συν., 2016).

ΑΝΑΦΟΡΑ ΠΕΡΙΠΤΩΣΕΩΣ

Ασθενής γυναίκα ηλικίας 60 ετών προσήλθε λόγω ύπαρξης ογκιδίου στον βλεννογόνο της αριστεράς παρειάς, κοντά στην συγχειλία, έναντι του πρώτου, κάτω, αριστερού προγομφίου (34) (Εικ.1). Σύμφωνα με το ιατρικό ιστορικό η ασθενής ελάμβανε φαρμακευτική αγωγή έναντι της οστεοπορώσεως.

Η κλινική εξέταση αποκάλυψε την παρουσία ογκιδίου στην προαναφερθείσα περιοχή. Το ογκίδιο σαφώς περιγεγραμμένο, διαμέτρου 0,2-0,3 εκ. περίπου, ήταν μαλακής συστάσεως, ανώδυνο κατά την ψηλάφηση, επί ευρείας βάσεως, καλυπτόμενο από ρόδινο βλεννογόνο. Δεν διαπιστώθηκαν ψηλαφητοί τραχηλικοί λεμφαδένες. Η αρχική κλινική διάγνωση συμπεριέλαβε το λίπωμα του βλεννογόνου του στόματος, ενώ διαφοροδιαγνωστικά συμπεριέλαβε άλλο καλόηθες νεόπλασμα του βλεννογόνου του στόματος. Υπό τοπική αναισθησία έγινε εξολοκλήρου χειρουργική αφαίρεση της βλάβης. Η μετεγχειρητική πορεία της ασθενούς υπήρξε ομαλή. Τέσσερα έτη μετά τη χειρουργική αφαίρεση δεν παρατηρήθηκε υποτροπή της βλάβης.

Η ιστοπαθολογική εξέταση έδειξε την ύπαρξη πολύστιβου, πλακώδους, μη κερατινοποιημένου επιθηλίου. Επιπλέον υπήρχαν λοβοί ώριμου λιπώδους ιστού μαζί με δέσμες γραμμωτών μυϊκών ινών, καθώς επίσης και λόβια φυσιολογικού παρεγχύματος ελασσόνων σιελογόνων αδένων. Τα παραπάνω ευρήματα θέτουν ως τελική διάγνωση, το μυολίπωμα του βλεννογόνου του στόματος (Εικ. 2,3).

Clinically, oral myolipoma appears to be a well circumscribed, painless, soft, slow growing tumor with either a sessile or a pedunculated base (Mehendirratta M et al, 2016, Manor E et al, 2011, Ono S et al, 2011). The oral myolipomas' color ranges from yellow to pinkish, depending on the depth of the lesion (Mehendirratta M et al, 2016, Adebiyi KE et al, 2011, Agha-Hosseini F et al 2014). Regarding the size, it varies greatly, but most of these lesions are about 10mm in diameter (Egido-Moreno S et al, 2016). When occurring as multiple lesions it may be correlated with syndromes such as neurofibromatosis, Gardner's syndrome, Dercum's disease, familial multiple lipomatosis, Proteus syndrome or Pai syndrome (Egido-Moreno S et al, 2016).

CASE REPORT

A 60-year-old female patient proceeded to our Department due to a swelling located on the left buccal mucosa opposite to first, left, lower premolar (Fig. 1). Her medical history revealed that she has been under medical treatment due to osteoporosis.

The clinical examination revealed a tumor located in the aforementioned region. The swelling was soft-elastic and painless in palpation, well defined, covered by whitish mucosa and had a diameter of 0.2-0.3cm. Extraoral examination revealed no swollen lymph nodes. The initial clinical diagnosis included oral lipoma or other benign tumor. The lesion was surgically removed under local anesthesia.

The histopathological examination revealed multilayered squamous, non-keratinized epithelium. Additionally, lobes of mature adipose tissue mixed with bundles of striated muscle fibers were detected in few places. Lobes of normal minor salivary glands were detected too. An oral myolipoma was the final diagnosis.

The patient's postoperative period was uneventful and no recurrence was reported four years after the surgical excision.

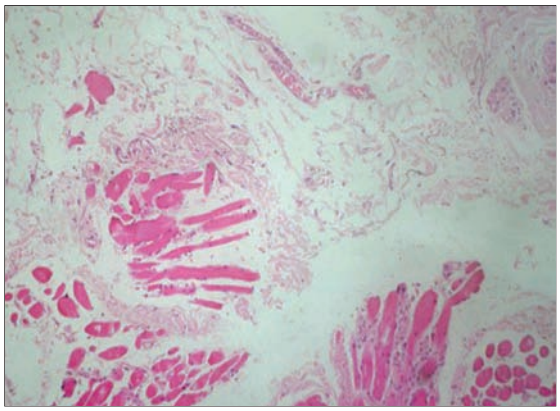

Εικ. 2: Μυολίπωμα: αδενικά λόβια αναμεμειγμένα με λιποκύτταρα και μυικές ίνες (H-E x100).
Fig. 2: Myolipoma: glandular lobules admixed with adipocytes and skeletal muscle fibers (H-E x100).

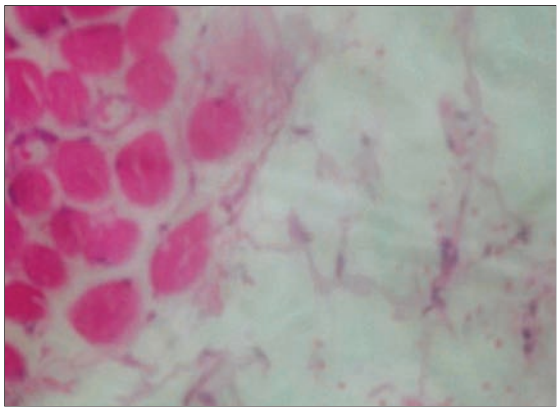

Εικ. 3: Μυολίπωμα: ώριμα λιποκύτταρα αναμεμειγμένα με μυικές ίνες (H-E x400).
Fig. 3: Myolipoma: mature adipocytes admixed with skeletal muscle fibers (H-E x400).

ΣΥΖΗΤΗΣΗ

Περιγράφηκε περίπτωση μυολιπώματος του στόματος, με εντόπιση στο βλεννογόνο της αριστερής παρειάς κοντά στη συγχειλία. Η χειρουργική εξαίρεση της βλάβης αποτέλεσε τη θεραπεία εκλογής και ο ιστοπαθολογικός έλεγχος της βλάβης απέδειξε την ύπαρξη μυολιπώματος του βλεννογόνου του στόματος.

Με βάση το ιστολογικό υπόστρωμα, τα λιπώματα του στόματος διακρίνονται σε απλά λιπώματα, ινολιπώματα (Epivatianos A και συν., 2000, Manjunatha BS και συν., 2010, Iwase M και συν., 2016), ατρακτοειδή λιπώματα (Furlong MA και συν., 2004, Naruse T και συν., 2015), ενδομυϊκά λιπώματα ή μυολιπώματα (Naruse T και συν., 2015), χονδρολιπώματα, πλειόμορφα λιπώματα, μυξοειδή ή μυξολιπώματα (Ono S και συν., 2011), αγγειολιπώματα (Dalambiras S και συν., 2010, Chandrasekaran D και συν., 2016), οστεολιπώματα (Raviraj J και συν., 2016, Raghunath V και συν., 2015), αγγειομυξολιπώματα, σιαλολιπώματα, διηθητικά, περινευρικά, ενδονευρικά καθώς και άτυπα λιπώματα (Egido-Moreno S και συν., 2016, Mehendirratta M και συν., 2016, Manor E και συν., 2011). Παρόλο που η αιτιολογία και η παθογένεια του όγκου δεν είναι σαφείς, έχουν διατυπωθεί δύο κύριες παθογενετικές θεωρίες: (i) η υπερτροφική θεωρία, η οποία συσχετίζει την παχυσαρκία και την εν γένει αύξηση λιπώδους ιστού με το σχηματισμό λιπώματος του στόματος (Egido-Moreno S και συν., 2016). Η θεωρία αυτή αδυνατεί να εξηγήσει γιατί οι βλάβες αυτές μπορούν να εμφανιστούν και σε περιοχές χωρίς προϋπάρχοντα λιπώδη ιστό (Egido-Moreno S και συν., 2016) και (ii) τη θεωρία μεταπλασίας σύμφωνα με την οποία η ανάπτυξη λιπώματος οφείλεται στην μη φυσιολογική διαφοροποίηση των μεσεγχυματικών κυττάρων των λιποβλαστών (Egido-Moreno S και συν., 2016). Επίσης στην παθογένεια του μυολιπώματος, μεταξύ των άλλων, αναφέρονται: οι ενδοκρινικές διαταραχές, η φλεγμονή, η υπερχοληστερολαιμία και η παχυσαρκία, η ακτινοβολία, ο χρόνιος ερεθισμός, η αυτόματη ανάπτυξη, η μεταπλασία των μυϊκών κυττάρων και η λιπώδης εκφύλιση, το τραύμα και οι χρωμοσωμικές ανωμαλίες (Egido-Moreno S και συν., 2016, Mehendirratta M και συν., 2016, Cakarer S και συν., 2009). Ορισμένοι συγγραφείς έχουν προτείνει το σακχαρώδη διαβήτη και τις διατροφικές διαταραχές ως πιθανούς αιτιολογικούς παράγοντες (Agha-Hosseini F και συν., 2014, Lau SK και συν., 2015).

Η κιτρινωπή χροιά της βλάβης κλινικά στηρίζει τη διάγνωση στοματικού λιπώματος ή μυολιπώματος (Egido-Moreno S και συν., 2016). Ιδιαίτερη προσοχή χρειάζεται κατά τη διαφοροδιάγνωση μεταξύ μυολιπώματος του στόματος και άλλων κατηγοριών όγκων όπως το σαφώς διαφοροποιημένο λιποσάρκωμα, το λιπολειομύωμα ή το ινολιπολειομύωμα, ειδικά εάν η βλάβη εντοπίζεται εν τω βάθει (Barker L και συν., 2008, Scott N και συν., 2014). Σύμφωνα με ορισμένους συγγραφείς, το στοματικό λίπωμα που εδράζεται στον παρειακό βλεννογόνο δεν αποτελεί αληθή

DISCUSSION

We describe a case of an oral myolipoma located on the left buccal mucosa. The treatment of choice was total surgical excision. Histological examination confirmed the clinical diagnosis.

Histologically, oral lipomas are divided into subtypes based on the matrix and the properties of tumor cells: simple lipoma, fibrolipoma (Epivatianos A et al, 2000, Manjunatha BS et al 2010, Iwase M et al, 2016), spindle cell lipoma (Furlong MA et al, 2004, Naruse T et al, 2015), intramuscular lipoma or myolipoma (Naruse T et al, 2015), chondrolipoma, pleiomorphic lipoma, myxoid lipoma or myxolipoma (Ono S et al, 2011), angiolipoma (Dalambiras S et al, 2010, Chandrasekaran D et al, 2016), osteolipoma (Raviraj J et al, 2016, Raghunath V et al, 2015), angiomyxolipoma, sialolipoma, infiltrating lipoma, perineural lipoma, intraneural lipoma and atypical lipoma (Egido-Moreno S et al, 2016, Mehendirratta M et al, 2016, Manor E et al, 2011). Despite the fact that the etiology and pathogenesis of the tumor are not clear, two main theories have been claimed: (i) The Hypertrophy theory, which correlates obesity and inadvertent growth of adipose tissue with the formation of oral lipoma (Egido-Moreno S et al, 2016). This theory lacks explaining the reason why lesions occur in areas without pre-existing adipose tissue (Egido-Moreno S et al, 2016), and (ii) the Metaplasia theory according which the lipomatous development occurs due to aberrant differentiation of mesenchymal cells in lipoblasts (Egido-Moreno S et al, 2016). Factors like endocrine disorders, inflammation, hypercholesterolaemia and obesity, radiation, chronic irritation, spontaneous development, metaplasia of muscle cells and fatty degeneration, trauma as well as chromosomal abnormalities, have also been considered (Egido-Moreno S et al, 2016, Mehendirratta M et al, 2016, Cakarer S et al, 2009). Furthermore, a number of authors have proposed diabetes mellitus and nutritional problems as possible causative factors (Agha-Hosseini F et al 2014, Lau SK et al, 2015).

The yellowish color of the lesion clinically suggests oral lipoma or oral myolipoma diagnosis (Egido-Moreno S et al, 2016). Extra caution is needed during differential diagnosis between oral myolipoma and other types of tumor such as well-differentiated liposarcoma, lipoleiomyoma or fibrolipoleiomyoma, especially if the lesion is located deeply (Barker L et al, 2008, Scott N et al, 2014). Some authors believe that oral lipoma located at the buccal mucosa is not a true tumor but, rather, herniation of the buccal fat pad through the buccinator muscle (Agha-Hosseini F et al, 2014). Such cases may occur following a local trauma in young children or a surgical removal of third molars in older patients (Agha-Hosseini F et al, 2014).

As regards systematic diseases, merely one case has been reported showing possible correlation between oral

όγκο, αλλά μία κήλη παρειακού λιπώδους στρώματος εντός του βυκανητή μυός (Agha-Hosseini F και συν., 2014). Αυτού του είδους οι περιπτώσεις πιθανώς προκύπτουν ύστερα από τοπικό τραυματισμό στη νεαρή ηλικία ή χειρουργική εξαίρεση τρίτων γομφίων σε ασθενείς μεγαλύτερης ηλικίας (Agha-Hosseini F και συν., 2014).

Όσον αφορά στη συσχέτιση με συστηματικές νόσους, μόνο μία περίπτωση έχει αναφερθεί υποδεικνύοντας πιθανή συσχέτιση μεταξύ στοματικού λιπώματος και συνδρόμου Gorlin (Barker L και συν., 2008).

Οι περισσότεροι όγκοι είναι ασυμπτωματικοί και ιδιαίτερα ευμεγέθεις κατά την αρχική διάγνωση. Οι ασθενείς αναζητούν ιατρική φροντίδα συνήθως εξαιτίας του μεγέθους (Manor E και συν., 2011), ή της ύπαρξης συμπτωμάτων ως αποτέλεσμα συμπίεσης των τοπικών κυτταρικών δομών (Studart-Soares EC και συν., 2010). Η χειρουργική αφαίρεση της βλάβης αποτελεί τη θεραπεία εκλογής (Egido-Moreno S και συν., 2016). Εκτός της ριζικής χειρουργικής αφαίρεσης, αναφέρεται η τεχνική Trotter (μέση χειλεογναθική γλωσσοτομία), που αφορά βλάβες εντοπιζόμενες στη βάση της γλώσσας (καλοήθεις και κακοήθεις), μεταξύ των οποίων και το μυολίπωμα (Scott N και συν., 2014).

Εφόσον το μυολίπωμα εξαιρεθεί χειρουργικά η πιθανότητα υποτροπής της βλάβης είναι μηδαμινή (Egido-Moreno S και συν., 2016). Ειδικότερα, λιπώματα που περιβάλλονται καλά από κάψα αφαιρούνται εύκολα, χωρίς καμμία πιθανότητα υποτροπής ή βλάβης στους περιβάλλοντες ιστούς (Agha-Hosseini F και συν., 2014).

Σε κάθε περίπτωση, ο ιστοπαθολογικός έλεγχος είναι επιβεβλημένος για την επιβεβαίωση της κλινικής διαγνώσεως, ιδιαιτέρως δε στην διαφορική διάγνωση από το λιποσάρκωμα (Furlong MA και συν., 2004).

ΣΥΜΠΕΡΑΣΜΑΤΑ

Το μυολίπωμα της στοματικής κοιλότητας αποτελεί ένα σπάνιο καλόηθες νεόπλασμα, που αναπτύσσεται στους γραμμωτούς μύες του στόματος. Η χειρουργική εξαίρεση του όγκου συνιστά την θεραπεία εκλογής. Η ιστολογική εξέταση επιβεβαιώνει την διάγνωση. Ιδιαίτερη προσοχή απαιτείται στην διαφοροδιάγνωσή του από κακοήθη νεοπλάσματα, όπως το λιποσάρκωμα.

lipoma and Gorlin's syndrome (Barker L et al, 2008).

Most tumors are relatively asymptomatic and grow to a large size before patients seek medical care (Manor E et al, 2011), due to concerns regarding growth, cosmetic aspects or symptoms as a result of the compression of local structures (Studart-Soares EC et al, 2010). Surgical excision is the treatment of choice (Egido-Moreno S et al, 2016). Albeit, the Trotter procedure or median labiomandibular glossotomy as a technique to access and remove both benign and malignant lesions located in the base of tongue including oral myolipoma, has also been suggested as a treatment (Scott N et al, 2014).

No recurrence has been reported, although it may occur in infiltrating lipomas mainly because of an inadequate excision combined with a non-encapsulated lesion (Egido-Moreno S et al, 2016). More specifically, well-encapsulated lipomas are easily excised with no chance of recurrence or damage to the surrounding structures (Agha-Hosseini F et al, 2014).

In any case, histological examination ought to confirm the clinical diagnosis. Special attention must be paid to avoid confusion with histological features of liposarcoma (Furlong MA et al, 2004).

CONCLUSIONS

The myolipoma of the oral cavity is a rare benign tumor, growing in the striated muscles. The surgical excision of the tumor constitutes the treatment of choice. The histological examination confirms the diagnosis. Extra caution is needed concerning differential diagnosis between oral myolipoma and malignant neoplasms, such as liposarcoma.

ΒΙΒΛΙΟΓΡΑΦΙΑ/REFERENCES

Adebiyi KE, Ugboko VI, Maaji SM, Ndubuizu G: Osteolipoma of the palate: report of a case and review of the literature. Niger J Clin Pract 14:242-244, 2011

Agha-Hosseini F, Moslemi E: Angiofibrolipoma of the retromolar pad region: case report. N Y State Dent J 80:33-37, 2014

Barker L, Lo S, Sudderick R: Gorlin's syndrome presenting with myolipoma of tongue base. J Laryngol Otol 122: 1130-2, 2008

Cakarer S, Selvi F, Isler SC, Soluk M, Olgac V, Keskin C: Intraosseous lipoma of the mandible: a case report and review of the literature. Int J Oral Maxillofac Surg 38: 900-902, 2009

Chandrasekaran D, Chinnaswami R, Narasimhan M, Kumar AE, Natarajan P: Non Infiltrating Angiolipoma of the Palate in Geriatric Patient: A Case Report with Review of Literature. J Clin Diagn Res. 10(1):ZD01-2, 2016. doi: 10.7860/JCDR/2016/16634. 7032. Epub 2016 Jan 1

Dalambiras S, Tilaveridis I, Iordanidis S, Zaraboukas T, Epivatianos A: Infiltrating angiolipoma of the oral cavity: report of a case and literature review. J Oral Maxillofac Surg. 68(3):681-3, 2010. doi: 10.1016/j.joms.2009.04.131. Epub 2009 Nov 27

Egido-Moreno S, Lozano-Porras AB, Mishra S, Allegue-Allegue M, Marí-Roig A, López-López J: Intraoral lipomas: Review of literature and report of two clinical cases. J Clin Exp Dent 8: 597-603, 2016

Epivatianos A, Markopoulos AK, Papanayotou P: Benign tumors of adipose tissue of the oral cavity: a clinicopathologic study of 13 cases. J Oral Maxillofac Surg. 58(10):1113-7; discussion 1118, 2000

Furlong MA, Fanburg-Smith JC, Childers EL: Lipoma of the oral and maxillofacial region: Site and subclassification of 125 cases. Oral Surg Oral Med Oral Pathol Oral Radiol Endod. 98(4):441-50, 2004

Iwase M, Saida N, Tanaka Y: Fibrolipoma of the Buccal Mucosa: A Case Report and Review of the Literature. Case Rep Pathol. 2016;5060964. doi: 10.1155/2016/5060964. Epub 2016 Jan 17

Lau SK, Bishop JA, Thompson LD: Spindle cell lipoma of the tongue: a clinicopathologic study of 8 cases and review of the literature. Head Neck Pathol 9: 253-259, 2015

Manjunatha BS, Pateel GS, Shah V: Oral fibrolipoma-a rare histological entity: report of 3 cases and review of literature. J Dent (Tehran). 7(4):226-31, 2010. Epub 2010 Sep 30

Manor E, Sion-Vardy N, Joshua BZ, Bodner L: Oral lipoma: analysis of 58 new cases and review of the literature. Ann Diagn Pathol 15: 257-261, 2011

Mehendirratta M, Jain K, Kumra M, Manjunatha BS: Lipoma of mandibular buccal vestibule: a case with histopathological literature review. BMJ Case Rep. 2016; 3. doi: 10.1136/bcr-2016-215586

Meis JM, Enzinger FM: Myolipoma of soft tissue. Am J Surg Pathol 15: 121-5, 1991

Naruse T, Yanamoto S, Yamada S, Rokutanda S, Kawakita A, Takahashi H, Matsushita Y, Hayashida S, Imayama N, Morishita K, Yamashita K, Kawasaki G, Umeda M: Lipomas of the oral cavity: clinicopathological and immunohistochemical study of 24 cases and review of the literature. Indian J Otolaryngol Head Neck Surg. 67(Suppl 1):67-73, 2015. doi: 10.1007/s12070-014-0765-8. Epub 2014 Aug 20

Ono S, Rana M, Takechi M, Ogawa I, Okui G, Mitani Y, Gellrich NC, Kamata N: Myxolipoma in the tongue - a clinical case report and review of the literature. Head Neck Oncol. 2011; 3: 50. doi: 10.1186/1758-3284-3-50

Raghunath V, Manjunatha BS: Osteolipoma of floor of the mouth. BMJ Case Rep. 2015; 25. doi: 10.1136/bcr-2015-209883

Raviraj J, Kumar-Bokkasam V, Suresh D, Venkata S: Osteolipoma of buccal mucosa: Case report and literature review. J Clin Exp Dent. 8(2):e214-8, 2016. doi: 10.4317/jced.52803. eCollection 2016 Apr.

Roux M: On exostoses: Their character. Am j Dent Sci. 9: 133–4, 1848

Scott N, Sudderick R, Bater M: The Trotter procedure: a forgotten approach? J Surg Case Rep 2014; 2014. doi: 10.1093/jscr/rjt134

Studart-Soares EC, Costa FW, Sousa FB, Alves AP, Osterne RL: Oral lipomas in a Brazilian population: a 10-year study and analysis of 450 cases reported in the literature. Med Oral Patol Oral Cir Bucal 15: 691-696, 2010

Taira Y, Yasukawa K, Yamamori I, Iino M: Oral lipoma extending superiorly from mandibular gingivobuccal fold to gingiva: a case report and analysis of 207 patients with oral lipoma in Japan. Odontology 100: 104-108, 2012

Διεύθυνση επικοινωνίας:
Απόστολος Ματιάκης
Τσιμισκή 93,
54622 Θεσσαλονίκη
Τηλ.: 2310 236207
e-mail: amatiakis@dent.auth.gr

Address:
Apostolos Matiakis
93, Tsimiski Str.,
54622 Thessaloniki, Greece
Tel.: 0030 2310 236207
e-mail: amatiakis@dent.auth.gr

Σιαλολίπωμα: Αναφορά περιπτώσεως και σύντομη ανασκόπηση της βιβλιογραφίας

Παναγιώτης ΚΑΡΑΚΩΣΤΑΣ[1], Απόστολος ΜΑΤΙΑΚΗΣ[2], Αναστάσιος Ι. ΜΥΛΩΝΑΣ[3], Ελευθέριος ΑΝΑΓΝΩΣΤΟΥ[4], Αθανάσιος ΠΟΥΛΟΠΟΥΛΟΣ[5]

Εργαστήριο Στοματολογίας Τμήματος Οδοντιατρικής, Σχολή Επιστημών Υγείας Α.Π.Θ.
(Δ/ντής: Καθηγητής Αθανάσιος Πουλόπουλος)
Κλινική Στοματικής και Γναθοπροσωπικής Χειρουργικής Θεραπευτηρίου «METROPOLITAN»
(Δ/ντής: Αναπλ. Καθηγητής Φ. Χ. Τζέρμπος)

Sialolipoma: A report of a case and a brief review of the literature

Panagiotis KARAKOSTAS, Apostolos MATIAKIS, Anastassios I. MYLONAS, Eleftherios ANAGNOSTOU, Athanasios POULOPOULOS

Department of Oral Medicine and Pathology, School of Dentistry, Aristotle University of Thessaloniki
(Head: Professor Athanasios Poulopoulos)
Department of Oral and Maxillofacial Surgery, "METROPOLITAN" Hospital (Head: Assoc. Professor F. Ch. Tzerbos)

Ενδιαφέρουσα περίπτωση
Case report

ΠΕΡΙΛΗΨΗ: Το σιαλολίπωμα αποτελεί ένα σπάνιο καλόηθες νεόπλασμα της στοματικής κοιλότητας. Στην παρούσα εργασία περιγράφεται περίπτωση σιαλολιπώματος που αναπτύχθηκε στον βλεννογόνο της αριστερής παρειάς. Τα κλινικά και ιστοπαθολογικά ευρήματα του ασθενή αναφέρονται ενδελεχώς. Σύμφωνα με την διεθνή βιβλιογραφία, αναφέρονται διάφορες θεωρίες ιστογένεσης του όγκου. Η θεραπεία εκλογής είναι η ριζική χειρουργική αφαίρεση της βλάβης. Η βιοψία και ο ιστοπαθολογικός έλεγχος πρέπει πάντοτε να επιβεβαιώνουν την κλινική διάγνωση.

ΛΕΞΕΙΣ ΚΛΕΙΔΙΑ: σιαλολίπωμα, στοματικό καλόηθες νεόπλασμα, στοματικό λίπωμα.

SUMMARY: *Background:* The present paper focuses on examining a case report of an oral sialolipoma located on the left buccal mucosa. *Case report:* The patients' clinical state was thoroughly studied, along with the findings of his histopathological examinations. The surgical treatment and postoperative course are also within the scope of this report. Numerous histogenesis theories and the appropriate tumor treatment are mentioned within the article, being always in accordance with the relative literature. *Conclusion:* Oral sialolipoma is a very rare benign neoplasm, which occurs most commonly in adult males. Surgical excision is the treatment of choice. The diagnosis must always be established by histological examination.

KEY WORDS: sialolipoma, oral benign neoplasm, oral lipoma.

[1] *Οδοντίατρος, Μεταπτυχιακός φοιτητής Εργαστηρίου Προληπτικής Οδοντιατρικής, Περιοδοντολογίας και Βιολογίας Εμφυτευμάτων, Τμήματος Οδοντιατρικής Α.Π.Θ.*
[2] *Οδοντίατρος, Ιατρός, Διδάκτωρ Οδοντιατρικής Α.Π.Θ., Λέκτωρ Στοματολογίας, Τμήματος Οδοντιατρικής Α.Π.Θ.*
[3] *Δρ Δρ ΣΓΠΧ, Αναπλ. Διευθυντής, Κλινική ΣΓΠΧ Θεραπευτηρίου «METROPOLITAN».*
[4] *Ιατρός Παθολογοανατόμος, Συνεργάτης Εργαστηρίου Στοματολογίας, Τμήματος Οδοντιατρικής Α.Π.Θ.*
[5] *Οδοντίατρος, Msc, Διδάκτωρ Οδοντιατρικής Α.Π.Θ., Καθηγητής και Διευθυντής Εργαστηρίου Στοματολογίας, Τμήματος Οδοντιατρικής Α.Π.Θ.*

Παρελήφθη: 25/3/2019 - Έγινε δεκτή: 25/4/2019

Paper received: 25/3/2019 - Accepted: 25/4/2019

ΕΙΣΑΓΩΓΗ

Ως σιαλολίπωμα ορίζεται μία σπάνια παραλλαγή λιπώματος των σιαλογόνων αδένων (Mitra S και συν., 2016, de Moraes M και συν., 2010). Αποτελεί μόλις το 0,3% του συνόλου των όγκων σιαλογόνων αδένων στους ενήλικες, ενώ παρατηρείται σπανιώτατα στις παρωτίδες (<0,5% των περιπτώσεων) (Mitra S και συν., 2016, Mazlumoglu MR και συν., 2015). Η πρώτη αναφορά εμφανίζεται το 1991 από τους Nagao και συν. ως σιαλολίπωμα (Nagao T και συν., 2001). Παρόλο που άλλοι όροι όπως αδενολίπωμα, ογκοκυτταρικό σιαλολίπωμα και ογκοκυτταρικό λιποαδένωμα έχουν επίσης χρησιμοποιηθεί για τη βλάβη αυτή, ο όρος σιαλολίπωμα παραμένει ο πλέον κατάλληλος λόγω της μη κακοήθους φύσης του (Mitra S και συν., 2016, Agaimy A και συν., 2013).

Οσον αφορά στο φύλο, παρατηρείται σαφής επικράτηση των ανδρών, ενώ η ηλικία των ασθενών κυμαίνεται από τα 20 έως τα 74 έτη και μέση ηλικία είναι τα 64 έτη (Mitra S και συν., 2016, Leyva Huerta E και συν., 2015). Ορισμένοι συγγραφείς υποστηρίζουν δημογραφικές διαφορές μεταξύ των λιπωμάτων των ελασσόνων και των μειζόνων σιαλογόνων αδένων (Leyva Huerta E και συν., 2015). Κατ' αυτούς, αναφέρεται επικράτηση των ανδρών με αναλογία 2:1,3 στα σιαλολιπώματα των μειζόνων σιαλογόνων αδένων, ενώ για τα σιαλολιπώματα των ελασσόνων σιαλογόνων αδένων η αναλογία είναι 1,8:1 υπέρ των γυναικών (Leyva Huerta E και συν., 2015).

Όσον αφορά στην εντόπιση της βλάβης, η παρωτίδα αποτελεί την πιο συχνή θέση (Mitra S και συν., 2016). Λιγότερο συχνά εντοπίζεται στους υπογνάθιους σιαλογόνους αδένες, καθώς και στους ελάσσονες σιαλογόνους αδένες της υπερώας, του εδάφους του στόματος, των παρειών, της γλώσσας και του οπισθογομφίου τρίγώνου (Mitra S και συν., 2016, Leyva Huerta E και συν., 2015).

Κλινικά το σιαλολίπωμα αποτελεί βραδέως αναπτυσσόμενη, ασυμπτωματική, λεία ή λοβώδη, μαλακή, σαφώς περιγεγραμμένη, κιτρινωπή μάζα (de Moraes M και συν., 2010, Agaimy A και συν., 2013, O'Rourke C και συν., 2015). Το μέγεθος των σιαλολιπωμάτων των ελασσόνων σιαλογόνων αδένων εκτιμάται κατά μέσο όρο στα 17 χιλ. (Leyva Huerta E και συν., 2015, Handra-Luca A, 2015).

INTRODUCTION

Sialolipoma is defined as a rare variant of lipomas in association with entrapped normal salivary gland elements (Mitra S et al, 2016, de Moraes M et al, 2010). This type of lipoma occurs rarely in the parotid gland (<0.5% of incidence), whereas it comprises merely 0.3% of all salivary gland tumors in adults (Mitra S et al, 2016, Mazlumoglu MR et al, 2015). Nagao et al first described this variant of lipoma as sialolipoma in 1991(Nagao T et al, 2001). Although other terms such as adenolipoma, oncocytic sialolipoma and oncocytic lipoadenoma have also been used for this lesion, the term sialolipoma remains the most appropriate one, due to its non-neoplastic epithelial component (Mitra S et al, 2016, Agaimy A et al, 2013).

A clear male prevalence has been reported in most cases with an age range of 20–74 years and a mean age of 64 years (Mitra S et al, 2016, Leyva Huerta E et al, 2015). Some authors suggest the existence of demographical differences between sialolipomas occurring in minor and major salivary glands (Leyva Huerta E et al, 2015). According to them, a male prevalence with a ratio of 2:1.3 is reported in sialolipomas of major salivary glands, whereas sialolipomas of minor salivary glands are more frequent in female patients with a ratio of 1.8:1 (Leyva Huerta E et al, 2015).

Concerning the location of the lesion, the most frequent site of this tumor is the parotid gland (Mitra S et al, 2016). Less frequent locations comprise the submandibular gland, hard and soft palate, floor of the mouth, buccal and labial mucosa, tongue and retromolar area (Mitra S et al, 2016, Leyva Huerta E et al, 2015).

The sialolipoma is mainly characterized as slow-growing asymptomatic, smooth or lobulated, well-circumscribed, soft, yellowish mass (de Moraes M et al, 2010, Agaimy A et al, 2013, O'Rourke C et al, 2015). Regarding the size of sialolipomas of minor salivary glands, there is an occurrence of an average size of 17mm (Leyva Huerta E et al, 2015, Handra-Luca A, 2015).

ΑΝΑΦΟΡΑ ΠΕΡΙΠΤΩΣΗΣ

Ασθενής άνδρας ηλικίας 58 ετών προσήλθε στην Κλινική μας λόγω μίας διόγκωσης εδραζόμενης στον αριστερό παρειακό βλεννογόνο, πλησίον της συνχειλίας (Εικ. 1), η οποία έγινε αντιληπτή από αυτόν προ μηνός. Το ατομικό ιατρικό ιστορικό του ήταν ελεύθερο.

Η κλινική εξέταση έδειξε υποβλεννογόνιο ογκίδιο στην προαναφερθείσα περιοχή. Η βλάβη ήταν μαλακής συστάσεως, ανώδυνη κατά την ψηλάφηση, σαφώς περιγεγραμμένη, καλυπτόμενη από ροδόχρουν βλεννογόνο διαμέτρου περίπου 1 εκ.. Κατά την εξωστοματική εξέτα-

CASE REPORT

A 58-year-old male patient visited our Department due to a swelling located at the left buccal mucosa near to commissure (Fig. 1). As the patient mentioned, the duration of the lesion was a month before the examination. He had a free medical history.

The clinical examination revealed a tumor located in the aforementioned region. The swelling was soft, elastic and painless in palpation, well defined and covered by pinkish mucosa with a diameter of 1cm approximately. Extraoral examination revealed no swollen lymph nodes. The initial

Εικ. 1: Σιαλολίπωμα. Υποβλεννογόνιο ογκίδιο στο βλεννογόνο της αριστερής παρειάς.
Fig. 1: Sialolipoma. Submucosal tumor in the left buccal mucosa.

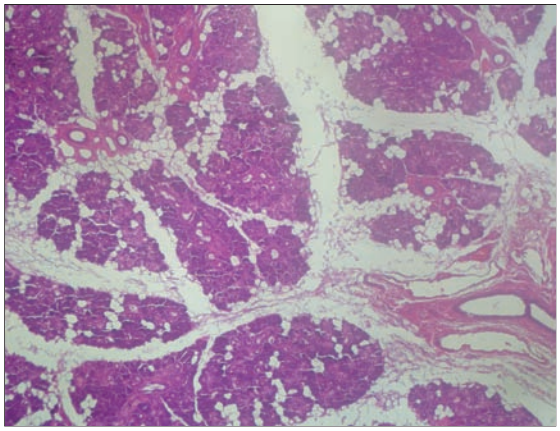

Εικ. 2: Σιαλολίπωμα. Αδενοκυψέλες και εκφορτικοί πόροι ελάσσονος σιαλογόνου αδένα με παρουσία λοβίων από λιποκύτταρα (H-E x40).
Fig. 2: Sialolipoma. Numerous acini and ducts of minor salivary glands admixed with lobules of adipocytes (H-E x40).

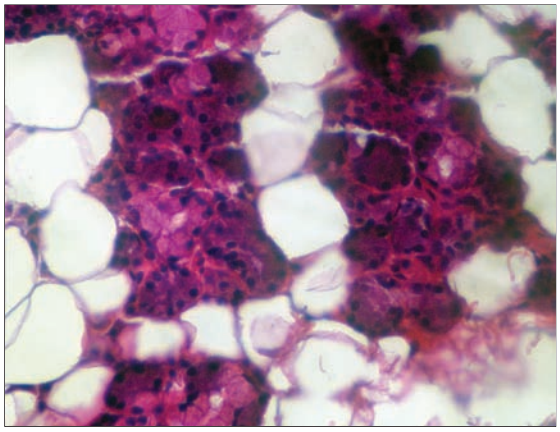

Εικ. 3: Σιαλολίπωμα. Οροβλεννώδη αδενικά κύτταρα με λιποκύτταρα (H-E x400).
Fig. 3: Sialolipoma. Seromucinous acinar cells admixed with adipocytes (H-E x400).

ση δεν διαπιστώθηκε ή ύπαρξη τραχηλικών λεμφαδένων. Η κλινική διάγνωση της βλάβης συμπεριέλαβε το στοματικό λίπωμα καθώς και άλλους καλοήθεις όγκους της στοματικής κοιλότητας. Υπό τοπική αναισθησία έγινε χειρουργική εξαίρεση του όγκου και συρραφή του χειρουργικού τραύματος. Η μετεγχειρητική πορεία του ασθενούς υπήρξε ομαλή.

Η ιστοπαθολογική εξέταση αποκάλυψε οροβλεννώδεις λοβούς σιαλογόνων αδένων. Λιποκύτταρα εντοπίστηκαν όχι μόνο σε αυτούς τους λοβούς αλλά και στο ενδιάμεσο στρώμα. Επιπλέον παρατηρήθηκε ελαφρά διάταση των πόρων, αγγειακή συμφόρηση και εντοπισμένες αιμορραγικές βλάβες. Αντιθέτως, δεν αναφέρθηκαν φλεγμονώδεις διηθήσεις, ίνωση ή ατροφία των αδενοκυψελών. Τα παραπάνω ευρήματα έθεσαν τη διάγνωση του σιαλολιπώματος (Εικ. 2, 3).

Τέσσερα έτη μετά την αφαίρεση του όγκου δεν παρατηρήθηκε υποτροπή.

clinical diagnosis included oral lipoma or other benign tumor. Under local anesthesia, the tumor was surgically excised.

The histopathological examination revealed muco-serous lobes of salivary glands. A number of adipocytes were detected not only inside these lobes but also in the intermediate layer. Mild distension of ducts, vascular congestion and focal hemorrhagic perfusions were also found. No inflammatory infiltrations, fibrosis or atrophy of glandular hives were reported. The above findings established a sialolipoma diagnosis (Fig. 2,3).

The patient's postoperative period was uneventful and no recurrence was reported four years following the surgical excision.

ΣΥΖΗΤΗΣΗ

Περιγράφεται περίπτωση σιαλολιπώματος του βλεννογόνου της αριστεράς παρειάς. Η χειρουργική εξαίρεση αποτέλεσε τη θεραπεία εκλογής και η ιστοπαθολογική εξέταση έθεσε τη διάγνωση του σιαλολιπώματος.

Σύμφωνα με τα ιστολογικά ευρήματα, το σιαλολίπωμα χαρακτηρίζεται ως ένας σαφώς περιγεγραμμένος όγκος, περιβαλλόμενος από κάψα, αποτελούμενος από αδενοκυψέλες και πόρους σιαλογόνων αδένων εντός λιπώδους μάζας (Mitra S και συν., 2016, O'Rourke C και συν., 2015). Εκτός αυτών, αναφέρεται η ύπαρξη μεταπλασίας του επιθηλίου των εκφορητικών πόρων σε συνδυασμό με διαστολή αυτών καθώς και με στοιχεία φλεγμονής (Mitra S και συν., 2016, Mazlumoglu MR και συν., 2015). Παρόλο που η ακριβής αιτιοπαθογένεια του σιαλολιπώματος δεν είναι γνωστή, έχουν προταθεί τρεις κύριες θεωρίες ιστογένεσης: πρώτον ότι αποτελεί ένα αδένωμα με ώριμο λιπώδη ιστό, δεύτερον ότι είναι ένα λίπωμα εντός του παρεγχύματος του σιαλογόνου αδένα (η πιο πιθανή) και τρίτον ότι αποτελεί εξέλιξη αμαρτώματος (Akrish S και συν., 2011). Επίσης αναφέρεται η υπόθεση ότι το σιαλολίπωμα προέρχεται από παγιδευμένα αγγεία εντός λιπώδους ιστού (Handra-Luca A, 2015). Μεταξύ των αιτιολογικών παραγόντων έχουν συμπεριληφθεί το τραύμα, η λοίμωξη, ο χρόνιος ερεθισμός ή η ορμονική διαταραχή (Handra-Luca A, 2015).

Η κίτρινη χροιά της βλάβης συνηγορεί υπέρ του λιπώματος (de Moraes M και συν., 2010). Όσον αφορά στον προεγχειρητικό απεικονιστικό έλεγχο της βλάβης, αναφέρονται η υπολογιστική τομογραφία, η μαγνητική τομογραφία, καθώς και το υπερηχογράφημα (Mitra S και συν., 2016, O'Rourke C και συν., 2015). Σε κάθε περίπτωση, η ιστοπαθολογική εξέταση επιβεβαιώνει την τελική διάγνωση (O'Rourke C και συν., 2015).

Η διαφορική διάγνωση περιλαμβάνει την διάμεση λιπωμάτωση ή τη λιπώδη ατροφία, το ινολίπωμα, το αδενολίπωμα, το αληθές λίπωμα, το ατρακτοκυτταρικό λίπωμα, το πλειόμορφο αδένωμα ή το μυοεπιθηλίωμα (Mitra S και συν., 2016, Handra-Luca A, 2015). Αντιθέτως, η φλεγμονή, το αιμαγγείωμα και το σιαλοβλάστωμα κατά τη βρεφική ηλικία μπορούν εύκολα να διαχωριστούν από το σιαλολίπωμα (Mitra S και συν., 2016). Το τραυματικό ψευδολίπωμα δεν περιλαμβάνεται διότι η εξέλιξή του είναι μεγάλης διάρκειας και επανορθωτικά στοιχεία όπως η ίνωση και η φλεγμονή είναι περιορισμένα (Handra-Luca A, 2015).

Η χειρουργική εξαίρεση συνιστά τη θεραπεία εκλογής, ειδικά για το σιαλολίπωμα ελασσόνων σιαλογόνων αδένων (Mitra S και συν., 2016). Στην πλειοψηφία των σιαλολιπωμάτων της παρωτίδας, προτείνεται είτε η επιφανειακή είτε η ολική παρωτιδεκτομή με την ταυτόχρονη εξ ολοκλήρου αφαίρεση του όγκου (Lee PH και συν., 2014).

Όπως και με τους άλλους τύπους των λιπωμάτων, δεν έχει αναφερθεί υποτροπή ύστερα από την ριζική χει-

DISCUSSION

A case of a sialolipoma located at the left buccal mucosa, has already been described. Surgical excision was the treatment of choice and the histopathological examination established the diagnosis of sialolipoma.

According to histological findings, the sialolipoma is characterized as a well-delineated or encapsulated tumor consisted of non-neoplastic salivary gland acini and ducts entrapped within the adipose mass (Mitra S et al, 2016, O'Rourke C et al, 2015). More specifically, a number of ductal metaplasias, in the form of oncocytic, squamous or sebaceous metaplasias in combination with ductal dilatation, periductal fibrosis and inflammation have been detected (Mitra S et al, 2016, Mazlumoglu MR et al, 2015). Despite the fact that the precise etiology of sialolipoma formation is not specified, three main theories of histogenesis have been proposed: 1) an adenoma composed of mature adipose tissue; 2) a benign lipoma with entrapped salivary gland elements (the most possible); or 3) a hamartomatous process (Akrish S et al, 2011). Furthermore, an alternative hypothesis claims that sialo - lipoma derives from entrapped vessels in adipose tissue (Handra-Luca A, 2015). Favoring factors of the lesion comprise events such as trauma, infection, chronic irritation or hormone imbalance (Handra-Luca A, 2015).

The initial diagnosis of a lipoma is based on the presence of yellow hue of the gross specimen and its ability to float in formalin (de Moraes M et al, 2010). More specifically, a number of imaging methods (computed tomography, magnetic resonance image, ultrasound-sonography) have been suggested presurgically (Mitra S et al, 2016, O'Rourke C et al, 2015). Nonetheless, the histopathological exam confirms the final diagnosis (O'Rourke C et al, 2015).

Differential diagnosis includes interstitial lipomatosis or lipomatous atrophy, fibrolipoma, adenolipoma, true lipoma, spindle cell lipoma, pleomorphic adenoma or myoepithelioma (Mitra S et al, 2016, Handra-Luca A, 2015). Conversely, infection, haemangioma and sialoblastomas during infancy can be easily distinguished from sialolipoma (Mitra S et al, 2016). Traumatic pseudolipoma is not considered, because its evolution is long and reparative signs like fibrosis and inflammation are restricted (Handra-Luca A, 2015).

Surgical excision is the treatment of choice (Mitra S et al, 2016), especially in minor salivary glands sialolipoma. Superficial or total parotidectomy with entire surgical excision of the tumor is recommended for the most cases of sialolipoma of parotid gland (Lee PH et al, 2014). Moreover, removal of the entire lesion combined with a total lobectomy is required for superficial multifocal lesions that are located at the deep lobular region (Lee PH et al, 2014).

As in other types of lipoma, no recurrence following surgery has been reported (Mitra S et al, 2016, de Moraes

ρουργική αφαίρεση (Mitra S και συν., 2016, de Moraes M και συν., 2010). Δεν αναφέρεται κακοήθης εξαλλαγή, λαμβανομένης υπόψη και της σπανιότητας της βλάβης (Mitra S και συν., 2016, de Moraes M και συν., 2010).

ΣΥΜΠΕΡΑΣΜΑΤΑ

Το σιαλολίπωμα συνιστά μία σπάνια παραλλαγή του λιπώματος με καλοήθη κλινική συμπεριφορά. Η θεραπεία εκλογής περιλαμβάνει την πλήρη χειρουργική εξαίρεση της βλάβης προκειμένου να ελαχιστοποιηθεί η υποτροπή της. Τέλος, η ιστοπαθολογική εξέταση επιβεβαιώνει τη διάγνωση.

M et al, 2010). The risk of malignant transformation is also unknown, due to the rarity of the lesion (Mitra S et al, 2016, de Moraes M et al, 2010).

CONCLUSIONS

The sialolipoma constitutes a rare variant of lipoma with a benign clinical behavior. The treatment of choice is thorough surgical excision of the lesion in order to minimize the recurrence of the lesion. Last but not least, the histopathological examination establishes the diagnosis.

ΒΙΒΛΙΟΓΡΑΦΙΑ/REFERENCES

Agaimy A, Ihrler S, Märkl B, Lell M, Zenk J, Hartmann A, Michal M, Skalova A: Lipomatous salivary gland tumors: a series of 31 cases spanning their morphologic spectrum with emphasis on sialolipoma and oncocytic lipoadenoma. Am J Surg Pathol 37: 128-37, 2013

Akrish S, Leiser Y, Shamira D, Peled M: Sialolipoma of the salivary gland: two new cases, literature review, and histogenetic hypothesis. J Oral Maxillofac Surg 69: 1380-4, 2011

de Moraes M, de Matos FR, de Carvalho CP, de Medeiros AM, de Souza LB: Sialolipoma in minor salivary gland: case report and review of the literature. Head Neck Pathol 4: 249-52, 2010

Handra-Luca A: Vascular changes in hard palate sialolipoma: Sialoangiolipoma or vascular malformation? J Oral Maxillofac Pathol 19: 269, 2015

Lee PH, Chen JJ, Tsou YA: A recurrent sialolipoma of the parotid gland: A case report. Oncol Lett 7: 1981-3, 2014

Leyva Huerta E, Quezada Rivera D, Tenorio Rocha F, Tapia JL, Portilla Robertson J, Gaitán Cepeda LA: Sialolipoma of minor salivary glands: presentation of five cases and review of the literature with an epidemiological analyze. Indian J Otolaryngol Head Neck Surg 67: 105-9, 2015

Mazlumoglu MR, Altas E, Oner F, Ucuncu H, Calik M: Congenital Sialolipoma in an Infant. J Craniofac Surg 26: 696-7, 2015

Mitra S, Sundaram A, Vasishta RK, Dey P: Sialolipoma of infancy - a rare benign salivary gland neoplasm and a potential diagnostic pitfall in cytology. Cytopathology 27: 501-503, 2016

Nagao T, Sugano I, Ishida Y, Asoh A, Munakata S, Yamazaki K, Konno A, Kondo Y, Nagao K: Sialolipoma: A report of seven cases of a new variant of salivary gland lipoma. Histopathology 38:30-36, 2001

O'Rourke C, Khan H, Wallis F, Fenton JE: Lipomas of the submandibular space: case report of a sialolipoma and review of diagnostic investigations available. J Oral Maxillofac Surg 73: 99-105, 2015

Διεύθυνση επικοινωνίας:
Απόστολος Ματιάκης
Τσιμισκή 93,
54622 Θεσσαλονίκη
Τηλ.: 2310 236207
e-mail: amatiakis@dent.auth.gr

Address:
Apostolos Matiakis
93, Tsimiski Str.,
54622 Thessaloniki, Greece
Tel.: 0030 2310 236207
e-mail: amatiakis@dent.auth.gr

Σύγχρονη θεραπευτική προσέγγιση περιακρορριζικών βλαβών: Η θέση της χειρουργικής παρέμβασης – Βιβλιογραφική Ανασκόπηση

Νικόλαος ΠΑΠΑΘΑΝΑΣΗΣ[1], Νάντια ΘΕΟΛΟΓΗ-ΛΥΓΙΔΑΚΗ[2]

Κλινική Στοματικής και Γναθοπροσωπικής Χειρουργικής, Οδοντιατρική Σχολή ΕΚΠΑ
(Διευθυντής: Καθηγητής Χ. Περισανίδης)

Contemporary therapeutic approach of periapical lesions: the role of surgical intervention – Literature Review

Nikolaos PAPATHANASIS, Nadia THEOLOGIE-LYGIDAKIS

Department of Oral and Maxillofacial Surgery, School of Dentistry, National and Kapodistrian University of Athens, Greece
(Head: Professor C. Perisanidis)

Βιβλιογραφική ανασκόπηση
Literature review

ΠΕΡΙΛΗΨΗ: Η θεραπευτική προσέγγιση των περιακρορριζικών βλαβών οδοντογενούς αιτιολογίας, αποτελεί αντικείμενο εκτεταμένης συζήτησης. Η αντιμετώπισή τους μπορεί να γίνει με τη συμβατική ενδοδοντική θεραπεία του υπαίτιου δοντιού ή την επανάληψη προϋπάρχουσας πλημμελούς θεραπείας, με ή χωρίς χειρουργική προσέγγιση στην περιακρορριζική βλάβη. Η σύγχρονη ενδοδοντική θεραπεία με τις σημαντικές δυνατότητες που προσφέρουν οι εξελίξεις στην τεχνολογία και τα νέα μέσα, υλικά και εργαλεία αναφέρεται βιβλιογραφικά ότι οδηγεί σε υποχώρηση της περιακρορριζικής αλλοίωσης σε περισσότερες περιπτώσεις από το παρελθόν, καθώς ελαχιστοποιείται το μικροβιακό φορτίο που την τροφοδοτεί. Ωστόσο, παρά τα προαναφερθέντα, σύγχρονες επιδημιολογικές μελέτες έχουν δείξει υψηλό ποσοστό ενδοδοντικά θεραπευμένων δοντιών με χρόνιες περιακρορριζικές βλάβες, που δεν έχουν υποχωρήσει.
Σκοπός της εργασίας είναι η διερεύνηση της πρόσφατης βιβλιογραφίας σχετικά με τη σύγχρονη αντιμετώπιση των περιακρορριζικών βλαβών και με την αναγκαιότητα ή όχι για χειρουργική παρέμβαση στο ακρορρίζιο.

ΛΕΞΕΙΣ ΚΛΕΙΔΙΑ: Περιακρορριζικές βλάβες, ενδοδοντική θεραπεία, ακρορριζική χειρουργική επέμβαση, ακρορριζεκτομή.

SUMMARY: The therapeutic approach of periapical lesions of odontogenic origin is a subject of continuous discussion. Their initial treatment is usually achieved with the conventional endodontic treatment of the involved tooth or the revision of a preexisting failed endodontic therapy, with or without additional surgical excision of the periapical lesion. Modern endodontic approach, given the significant progress regarding devices, tools and filling materials, is bibliographically reported to achieve a remission of the periapical lesion, more often than before, as the tooth derived microbial load which maintains it, is minimized or zeroed. Nevertheless and in spite of the above, recent epidemiological studies have shown a high rate of endodontically treated teeth with chronic periapical lesions, which have not subsided.
The aim of this article is to review the recent literature on the contemporary treatment of periapical lesions and on the necessity or not of periapical surgery.

KEY WORDS: Periapical lesions, endodontic treatment, periapical surgery, apicoectomy.

[1] *Οδοντίατρος*
[2] *Επίκουρη Καθηγήτρια ΣΓΠΧ, Κλινική ΣΓΠΧ, Οδοντιατρική Σχολή ΕΚΠΑ*

Παρελήφθη: 9/4/2019 - Έγινε δεκτή: 31/5/2019

Paper received: 9/4/2019 - Accepted: 31/5/2019

ΟΙ ΠΕΡΙΑΚΡΟΡΡΙΖΙΚΕΣ ΒΛΑΒΕΣ

Η νέκρωση του πολφού οδηγεί σε περιακρορριζική φλεγμονώδη βλάβη, οξεία (οδοντοφατνιακό απόστημα) ή χρόνια (ακρορριζικό κοκκίωμα ή περιακρορριζική κύστη) (Nair και συν. 2008).

Το οδοντοφατνιακό απόστημα αποτελεί την οξεία και επώδυνη αντίδραση των περιακρορριζικών ιστών σε συνέχεια πολφικής νέκρωσης από ισχυρό λοιμογόνο παράγοντα (12% των περιπτώσεων) (Kim και Kratchman, 2006). Χαρακτηρίζεται από απότομη και σχετικά μεγάλη άθροιση εξιδρώματος και πύου στην περιακρορριζική περιοχή, που ασκούν αυξημένη πίεση στο οστούν, με αποτέλεσμα την πρόκληση των έντονων συμπτωμάτων. Η εξέλιξή του είναι ταχεία και η θεραπεία του απαιτεί σχάση και παροχέτευση, αλλά και ενδοδοντική θεραπεία ή εξαγωγή του υπαίτιου δοντιού. Αντίθετα όταν ο λοιμογόνος παράγοντας είναι ήπιος, η αντίδραση των περιακρορριζικών ιστών είναι ήπια και χρόνια, συχνά χωρίς ιδιαίτερη συμπτωματολογία, μεταπίπτοντας σε ακρορριζικό κοκκίωμα ή σπανιότερα σε κύστη (Lin και συν. 2009).

Το ακρορριζικό κοκκίωμα, η χρόνια φλεγμονή των περιακρορριζικών ιστών, προκύπτει στο 73% των περιπτώσεων πολφικής νέκρωσης και εμφανίζει περιακρορριζικά οστεολυσία και εικόνα αποστήματος σε ιστολογικό επίπεδο. Το παραγόμενο εξίδρωμα ή πύον είναι ελάχιστο και έτσι ο οργανισμός επιτυγχάνει μια βιολογική ισορροπία, που αρκετά συχνά εκτονώνεται με τη δημιουργία ενός συριγγίου (Kovác και συν. 2011).

Οι ακρορριζικές κύστεις σχετίζονται και αυτές με δόντια με μολυσμένο και νεκρό πολφό (Brondum και Jensen, 1991). Πιστεύεται ότι προέρχονται από υπολείμματα επιθηλιακών κυττάρων του Malassez στον περιοδοντικό σύνδεσμο και επεκτείνονται ως άμεσο αποτέλεσμα μιας χρόνιας περιακρορριζικής φλεγμονής (Lin και συν. 2007). Οι περισσότερες ακρορριζικές κύστεις αναπτύσσονται αργά και ασυμπτωματικά, ενώ συχνά ανιχνεύονται τυχαία κατά τη διάρκεια ακτινογραφικής εξέτασης ρουτίνας. Ο επιπολασμός των περιακρορριζικών βλαβών που εμφανίζονται ως κύστεις φλεγμονώδους αιτιολογίας, αναφέρεται ότι είναι κατά τι λιγότερο από 20% (Segura-Egea και συν. 2004, Torres-Lagares και συν. 2011) .

PERIAPICAL LESIONS

Pulp necrosis gives rise to periapical inflammatory lesions, which can be acute (dentoalveolar abscess) or chronic (apical granuloma or periapical cyst) (Nair et al. 2008).

Dentoalveolar abscess is an acute and painful reaction of the periapical tissues in response to pulp necrosis due to a highly infectious agent (12% of cases) (Kim and Kratchman, 2006). It involves a sudden and relatively high accumulation of exudate and pus in the periapical area, which results in increased pressure to the bone and gives rise to serious symptoms. The disease develops at a rapid rate, and treatment requires incision and drainage, as well as endodontic treatment or removal of the affected tooth. On the other hand, when the infectious agent is mild, the reaction of the periapical tissues is mild and chronic, often without any particular symptoms, and develops into a periapical granuloma or, less frequently, a cyst (Lin et al. 2009).

Periapical granuloma (i.e. the chronic inflammation of the periapical tissues) occurs in 73% of the cases of pulp necrosis and involves periapical osteolysis and resembles an abscess on a histological level. The exudate or pus produced is minimal, and thus a biological balance is achieved, which often leads to the development of a fistula (Kovác et al. 2011).

Periapical cysts are also related to teeth with infected and necrotic pulp (Brondum and Jensen, 1991). It is believed that they arise from epithelial cell rests of Malassez in the periodontal ligament, and proliferate as a direct result of a chronic periapical inflammation (Lin et al. 2007). Most periapical cysts develop slowly and without any symptoms, and are often detected incidentally during a routine radiographic examination. The prevalence of periapical lesions that mimic cysts of inflammatory aetiology is reported to be below 20% (Segura-Egea et al. 2004, Torres-Lagares et al. 2011).

ΑΠΟΚΑΤΑΣΤΑΣΗ ΤΩΝ ΠΕΡΙΑΚΡΟΡΡΙΖΙΚΩΝ ΒΛΑΒΩΝ

Απαραίτητη προϋπόθεση για την υποχώρηση και επούλωση μιας ακρορριζικής αλλοίωσης οδοντογενούς προέλευσης είναι η άρση του αιτιολογικού βλαπτικού παράγοντα, πράγμα που επιτυγχάνεται αρχικά με τη συντηρητική ενδοδοντική θεραπεία (νέα ή επανάληψη πλημμελούς προϋπάρχουσας). Η αναφερόμενη επιτυχία της ενδοδοντικής θεραπείας κυμαίνεται από 53 - 98% όταν αυτή εκτελείται για πρώτη φορά (Jokinen και συν. 1978, Kerekes και Tronstad, 1979, Ferrailo και Veitz-Keenan,

MANAGEMENT OF PERIAPICAL LESIONS

The repair and healing of a periapical lesion of odontogenic origin relies on the management of the underlying aetiological factor, which can initially be achieved through conservative endodontic treatment (new or retreatment). The reported success of endodontic treatment ranges between 53-98%, when performed for the first time (Jokinen et al. 1978, Kerekes and Tronstad, 1979, Ferrailo and Veitz-Keenan, 2017, Öğütlü and Karaca, 2018). In cases of retreatment, the success rates

2017, Öğütlü και Karaca, 2018), ενώ σε περίπτωση επανάληψης τα ποσοστά είναι χαμηλότερα (Bergenholtz και συν. 1979, Gorni και Gagliani, 2004). Η ενδοδοντική θεραπεία στοχεύει αφενός στην απομάκρυνση του πολφού και των βακτηρίων και την απολύμανση του συστήματος των ριζικών σωλήνων και οδοντινοσωληναρίων και αφετέρου στην παρεμπόδιση της επικοινωνίας των περιακρορριζικών ιστών με το στοματικό περιβάλλον και τους περιοδοντικούς ιστούς. Με τον τρόπο αυτό αναμένεται η υποχώρηση της φλεγμονής και η επούλωση περιακρορριζικά, η οποία αφορά συνήθως σε πλήρη οστική αναγέννηση ή σε απλή ανάπτυξη ουλώδους ιστού στην περιοχή (Lin και συν. 2010, Karunakaran και συν. 2017).

Η αντίδραση των περιακρορριζικών ιστών μετά την ενδοδοντική θεραπεία εξαρτάται από το μέγεθος και το είδος της βλάβης και από τις αποκαταστατικές δυνατότητες των ιστών. Η αποκατάσταση αρχίζει αμέσως μετά την άρση του αιτίου, οπότε ελέγχεται - μειώνεται η εξιδρωματική φάση της φλεγμονής και υπερισχύει η παραγωγική φάση, στην οποία αυξάνεται η παρουσία των κυττάρων (ινοβλάστες, αγγειοβλάστες, οστεοβλάστες, οστεϊνοβλάστες), που δημιουργούν τον ένα ή τον άλλο ιστό (Lin και συν. 2010).

Το μέγεθος της περιακρορριζικής βλάβης επηρεάζει σημαντικά τον βαθμό και τον ρυθμό της επούλωσής της (Kim και Kratchman, 2006). Μελέτες υποδεικνύουν ότι όσο μεγαλύτερο είναι το έλλειμμα, τόσο μικρότερη είναι η πιθανότητα να υπάρξει πλήρης οστική επούλωση. Οι Boyne και συν. (1961) που εξέτασαν ασθενείς με περιακρορριζικές βλάβες δύο μεγεθών από 5- 8 mm και από 9-12 mm, διαπίστωσαν ότι τα μεγαλύτερα ελλείμματα είχαν αποκατασταθεί με πυκνό ινώδη συνδετικό ιστό, ενώ τα μικρότερα ελλείμματα είχαν πλήρη οστική επούλωση. Με τα ανωτέρω ευρήματα συμφωνούν και άλλες έρευνες, με την επιπλέον πληροφορία ότι και στις μικρής διαμέτρου αλλά διαμπερείς βλάβες προέκυψε ελλιπής επούλωση (Hjorting-Hansen και Andreasen, 1971). Οι συγγραφείς κατέληξαν στο συμπέρασμα ότι τόσο το μέγεθος της βλάβης όσο και η απουσία ενός ή και δύο οστικών τοιχωμάτων λόγω της βλάβης, έχουν σημασία στην έκβαση του θεραπευτικού αποτελέσματος.

Έχει παρατηρηθεί επίσης ότι η ανταπόκριση της ακρορριζικής βλάβης διαφοροποιείται ανάλογα με το είδος της, μετά την ενδοδοντική θεραπεία (Holland και συν. 2017). Φαίνεται ότι το ακρορριζικό κοκκίωμα υποχωρεί μετά από ενδοδοντική θεραπεία, ενώ υπάρχει προβληματισμός εάν αυτή αρκεί για όλες τις περιακρορριζικές κύστεις (Nair, 1998, 2003). Παλαιότερες έρευνες έδειξαν ότι ενώ συνολικά το 52% των περιακρορριζικών βλαβών επιθηλιοποιήθηκαν μετά από ενδοδοντική θεραπεία, μόνο το 15% εξ αυτών ήταν στην πραγματικότητα περιακρορριζικές κύστεις (Nair, 1998, 2004). Διευκρινίζεται ότι οι περιακρορριζικές κύστεις διακρίνονται: α) σε αληθείς κύστεις (9% όλων των περιακρορριζικών βλαβών), οι οποίες έχουν μεν ως αρχικό αίτιο παθολογικά στοι-

are lower (Bergenholtz et al. 1979, Gorni and Gagliani, 2004). On the one hand, endodontic treatment aims to remove the pulp and bacteria and disinfect the system of root canals and dentinal tubules. On the other, it seeks to inhibit the communication of periapical tissues with the oral environment and periodontal tissues. This way, it is expected that inflammation will subside and periapical healing will be achieved, which usually involves complete bone regeneration or the simple development of scar tissue in the area (Lin et al. 2010, Karunakaran et al. 2017).

The reaction of periapical tissues following endodontic treatment depends on the size and type of the lesion, and the reparative capacity of the tissues. Tissue repair begins right after the removal of the cause, when the exudative phase of the inflammation phase is controlled/reduced and gives way to the proliferative phase, during which an increased amount of cells (fibroblasts, angioblasts, osteoblasts, cementoblasts) form different types of tissues (Lin et al. 2010).

The size of the periapical lesion has a significant effect on the degree and rate of healing (Kim and Kratchman, 2006). According to studies, the larger the lesion, the more unlikely it is to achieve complete bone healing. Boyne et al. (1961) examined patients with periapical lesions of two different sizes (5-8 mm and 9-12 mm), and found that larger lesions had been replaced by dense fibrous connective tissue, whereas smaller lesions had achieved complete bone healing. These findings are consistent with other studies, which found that small through-and-through lesions also have incomplete healing (Hjorting-Hansen and Andreasen, 1971). The authors concluded that both the lesion's size and absence of one or both osseous walls due to the lesion, have an impact on the treatment outcome.

It has also been observed that the response of a periapical lesion after an endodontic treatment depends on the lesion's type (Holland et al. 2017). It appears that periapical granuloma subsides after endodontic treatment, but it is debatable whether or not this is sufficient for periapical cysts (Nair, 1998, 2003). A number of older studies showed that a total of 52% of periapical lesions were epithelized after endodontic treatment, but only 15% of those lesions were periapical cysts (Nair, 1998, 2004). Periapical cysts can be classified into two types: a) periapical true cysts (9% of all periapical lesions), which do arise from pathological factors related to a tooth with necrotic pulp, but eventually cease to communicate with the root canal of the tooth and have an enclosed epithelial lining, and b) pocket cysts (6% of all periapical lesions), which do communicate with the root canal (Nair et al. 1996, 2004). It is widely believed that the latter can heal completely and disappear after endodontic treatment (Simon, 1980, Nair et al. 1993, Nair et al. 1996), whereas periapical true cysts

χεία από κάποιο δόντι με νεκρό πολφό, αλλά στην πορεία της ανάπτυξής τους παύουν να επικοινωνούν με το ριζικό σωλήνα του δοντιού και έχουν εντελώς κλειστό επιθηλιακό τοίχωμα και β) σε «κολπικές» κύστεις (6% όλων των περιακρορριζικών βλαβών) που ουσιαστικά επικοινωνούν με τον ριζικό σωλήνα (pocket cyst) (Nair και συν. 1996, 2004). Επικρατούσα άποψη είναι ότι οι δεύτερες επουλώνονται πλήρως και εξαφανίζονται μετά από την ενδοδοντική θεραπεία (Simon, 1980, Nair και συν. 1993, Nair και συν. 1996), σε αντίθεση με τις αληθείς περιακρορριζικές κύστεις που απαιτούν χειρουργική παρέμβαση (Nair, 1998, 2002, 2003). Από τα προηγούμενα διαφαίνεται, ότι εν τέλει αριθμητικά περίπου το 10% όλων των περιακρορριζικών βλαβών, εκτός από την ενδοδοντική θεραπεία, απαιτεί και χειρουργική επέμβαση (Çaliskan, 2004, Kim και Kratchman, 2006).

ΕΝΔΕΙΞΕΙΣ ΑΚΡΟΡΡΙΖΙΚΗΣ ΧΕΙΡΟΥΡΓΙΚΗΣ ΕΠΕΜΒΑΣΗΣ

Όλα τα προαναφερθέντα ισχύουν όταν αναφέρονται σε μικρής διαμέτρου βλάβες. Όταν όμως το ακτινογραφικό μέγεθος της βλάβης είναι μεγάλο (διάμετρος >20 mm) (Nair και συν. 1996), ή η ακρορριζική βλάβη δεν υποχωρεί ακόμα και μετά από άρτια ενδοδοντική θεραπεία, η ακρορριζική χειρουργική επέμβαση αποτελεί αναγκαία συμπληρωματική θεραπευτική επιλογή για τη διατήρηση του ενδοδοντικά θεραπευμένου δοντιού στο φραγμό (von Arx, 2011, von Arx και συν. 2014). Ο στόχος της επέμβασης είναι ο χειρουργικός καθαρισμός όλων των περιακρορριζικών παθολογικών αλλοιώσεων και η ερμητική ανάστροφη έμφραξη του ακρορριζικού τρήματος μετά την εκτομή του ακρορριζίου (Tsesis και συν. 2013, Del Fabbro και συν. 2016).

Ένδειξη για επέμβαση στο ακρορρίζιο τίθεται και όταν η επανάληψη της ενδοδοντικής θεραπείας είναι αδύνατη λόγω κλινικών και ανατομικών συνθηκών (Kim και Kratchman, 2006). Σύμφωνα με τις αναβαθμισμένες κατευθυντήριες γραμμές της Ευρωπαϊκής Εταιρείας Ενδοδοντολογίας, οι κλινικές ενδείξεις για τη χειρουργική επέμβαση αφορούν σε περιπτώσεις ύπαρξης θραυσμένου εργαλείου στον ριζικό σωλήνα, ύπαρξης ενδορριζικού άξονα ή σε έξοδο θραυσμένου εργαλείου ή εμφρακτικού υλικού από το ακρορριζικό τρήμα (Wu και συν. 2006).

Επίσης, η ύπαρξη κάποιων ανατομικών συνθηκών, όπως ο «ενασβεστιωμένος» ή εξαιρετικά κεκαμμένος ριζικός σωλήνας, περιπτώσεις με εξωτερική ή εσωτερική απορρόφηση ρίζας ή περιπτώσεις δοντιών με αδιάπλαστη ρίζα, όπου η τεχνική για την περαιτέρω διάπλασή της με υδροξείδιο του ασβεστίου (apexification) έχει αποτύχει, αλλά και δοντιών που παρουσιάζουν την ανωμαλία dens in dente με έντονη διαταραχή μυλικού θαλάμου και ριζικού σωλήνα, αντιμετωπίζονται με ακρορριζική χειρουργική επέμβαση επίσης (Lalonde και Luebke, 1968, Nair και συν. 1996).

require surgical intervention (Nair, 1998, 2002, 2003). Therefore, it can be argued that 10% of all periapical lesions require surgical intervention in addition to endodontic treatment (Çaliskan, 2004, Kim and Kratchman, 2006).

INDICATIONS FOR APICAL SURGERY

All of the aforementioned apply to small-diameter lesions. When the radiographic size of a lesion is large (diameter >20 mm) (Nair et al. 1996), or the lesion does not subside even after an adequate endodontic treatment, apical surgery is a necessary adjunctive treatment in order to preserve the endodontically treated tooth in the dental arch (von Arx, 2011, von Arx et al. 2014). This procedure involves the surgical management of all periapical lesions and retrograde sealing of the apical foramen after the apicoectomy is performed (Tsesis et al. 2013, Del Fabbro et al. 2016).

Apical surgery is also recommended when endodontic retreatment is impossible due to the clinical or anatomical conditions (Kim and Kratchman, 2006). According to the updated guidelines by the European Society of Endodontology, clinical indications for apical surgery include the presence of an instrument fragment in the root canal, the presence of a dental post or protruding instrument fragment or filling material from the apical foramen (Wu et al. 2006).

Moreover, apical surgery can be used in certain anatomical conditions, such as a calcified or very curved root canal; internal or external root resorption; teeth with undeveloped roots, in which apexification with calcium hydroxide has failed; and teeth affected by dens in dente malformation, with a heavily distorted pulp chamber or root canal (Lalonde and Luebke, 1968, Nair et al. 1996).

Finally, the diagnostic value of periapical surgery in the confirmation of the lesion type should be pointed out. This poses the question of whether enucleation and biopsy of periapical lesions should be recommended over a conservative endodontic treatment, with surgical intervention being reserved only for cases where the odontogenic origin of a lesion is uncertain (Tortorici et al. 2014).

Τέλος, επισημαίνεται η διαγνωστική αξία της περιακρορριζικής χειρουργικής στην επιβεβαίωση του είδους της βλάβης. Αυτό θέτει το ερώτημα κατά πόσον θα πρέπει να συστήνεται εκπυρήνιση και βιοψία περιακρορριζικών βλαβών ή εάν πρέπει να επιχειρείται συντηρητική ενδοδοντική θεραπεία, με την χειρουργική παρέμβαση να προτείνεται μόνο εάν υπάρχουν αμφιβολίες σχετικά με την οδοντογενή προέλευση της βλάβης (Tortorici και συν. 2014).

ΑΝΤΕΝΔΕΙΞΕΙΣ ΑΚΡΟΡΡΙΖΙΚΗΣ ΧΕΙΡΟΥΡΓΙΚΗΣ ΕΠΕΜΒΑΣΗΣ

Είναι αυτονόητο ότι πριν επιλεγεί η χειρουργική ακρορριζική επέμβαση, ελέγχεται η συνολική κατάσταση του δοντιού, καθώς μπορεί τελικά να χρειάζεται εξαγωγή. Περιπτώσεις δοντιών με επίμηκες κάταγμα ρίζας, με αδυναμία αποκατάστασης της μύλης προσθετικά ή με ανεπαρκή περιοδοντική στήριξη και αμφίβολη ή κακή πρόγνωση, αποτελούν αντενδείξεις για την χειρουργική ακρορριζική επέμβαση. Πρόσθετες γενικές αντενδείξεις αφορούν σε ασθενείς μη συνεργάσιμους ή ασθενείς με βεβαρημένο ιατρικό ιστορικό, με αντένδειξη για χειρουργική επέμβαση (von Arx, 2011).

ΕΞΕΛΙΞΕΙΣ ΣΤΗΝ ΧΕΙΡΟΥΡΓΙΚΗ ΤΗΣ ΑΚΡΟΡΡΙΖΙΚΗΣ ΠΕΡΙΟΧΗΣ

Οι χειρουργικές ακρορριζικές επεμβάσεις παρουσίασαν πιο ικανοποιητικά αποτελέσματα από τις αρχές της δεκαετίας του 1990 και έπειτα. Αρκετές ήταν οι σημαντικές εξελίξεις- τροποποιήσεις, που ήρθαν στο προσκήνιο μετά από νέες έρευνες και άλλαξαν καθοριστικά τα δεδομένα στην χειρουργική επέμβαση του ακρορριζίου (Chong και συν. 2003, Kovác και συν. 2011, Raedel και συν. 2015, Sigurdsson και συν. 2016).

Η πρώτη καθοριστική τροποποίηση στο χώρο της χειρουργικής του ακρορριζίου αφορούσε τη διαδικασία εκτομής του ακρορριζίου. Έγινε σαφές αρχικά, ότι η λοξοτόμηση στο ακρορρίζιο αυξάνει τις διόδους επικοινωνίας μεταξύ του συστήματος των μολυσμένων ριζικών σωλήνων και των περιακρορριζικών ιστών, με αποτέλεσμα να δυσχεραίνεται η επούλωση. Όσον αφορά την λοξοτόμηση και τη γωνία της, που γινόταν για τον ευκολότερο εντοπισμό του ακρορριζίου και για ευκολότερη επακόλουθη ακρορριζική έμφραξη, δεν υπάρχει καμία βιολογική εξήγηση για την επιλογή αυτή. Βάσει μελέτης που αξιολόγησε την διαρροή μικροβίων στους περιακρορριζικούς ιστούς, παρατηρήθηκε σημαντική αύξηση της διαρροής όσο μεγαλύτερη είναι η γωνία της λοξοτόμησης, ενώ παρατηρήθηκε ότι η αύξηση του βάθους της ανάστροφης έμφραξης μειώνει σημαντικά την ακρορριζική διαρροή (Gilheany και συν. 1994). Στην πραγματικότητα, η λοξοτόμηση φαίνεται ότι προκαλεί σημαντική βλάβη στις ίδιες δομές του ιστού που σχεδιάζεται να διασωθούν στην χειρουργική επέμβαση, δηλαδή

CONTRAINDICATIONS FOR APICAL SURGERY

Prior to any decisions in favour of apical surgery, the overall condition of the tooth should be assessed in case it needs to be removed altogether. Contraindications include teeth with vertical root fractures, crowns that cannot be restored prosthetically, or with compromised periodontal support and uncertain or bad prognosis. Additional general contraindications include patients who are uncooperative or have a compromised medical history that precludes them from a surgical intervention (von Arx, 2011).

DEVELOPMENTS IN APICAL SURGERY

Apical surgery procedures began producing more satisfactory results from the early 1990s onwards. A lot of important developments-modifications were made against the backdrop of new studies, which revolutionised apical surgery (Chong et al. 2003, Kovác et al. 2011, Raedel et al. 2015, Sigurdsson et al. 2016).

The first major change in apical surgery involved the process of apical resection. It became clear that apical bevelling increases the communication channels between the system of infected root canals and the periapical tissues, which interferes with the healing process. With regards to bevelling and bevelling angle, there is no biological justification for this choice in terms of being able to access and seal the apex more easily. A study that assessed the microleakage to periapical tissues found that there was a significant increase in leakage as the amount of bevel increased, and also that increasing the depth of the retrograde filling significantly decreased apical leakage (Gilheany et al. 1994). In reality, bevelling seems to be causing a significant damage to those exact same tissue structures that the surgical intervention seeks to salvage, i.e. the bone and root (Lin et al. 2007). In terms of the length of the root end that needs to be removed to meet the biological requirements of healing, some studies report that it should be at least 3 mm from the root tip, in order to reduce 98% of the apical branches and 93% of the accessory root canals, and thus minimise microleakage to the periapical tissues (Gilheany et al. 1994, Kim et al. 2001) (Fig. 1).

A second development involves the periapical access to infected root canals using an ultrasonic device with special tips. Richman introduced the use of ultrasounds to Endodontics in 1957, using a modified ultrasonic tip in root canal preparation and apicoectomy (Richman, 1957). Compared to the ultrasonic device, the conventional apical cavity preparation technique with rotating tools and drills offers more difficult access to the root end, as well as a higher risk of perforation of the lingual side of the root end or cavity. Moreover, the use of drills for root removal exposes a large number of dentinal

στο οστό και τη ρίζα (Lin και συν. 2007). Όσον αφορά το μήκος του ακρορριζίου που πρέπει να αφαιρεθεί για να ικανοποιήσει τις βιολογικές αρχές της επούλωσης, μελέτες αναφέρουν ότι πρέπει να είναι τουλάχιστον 3 mm από το ακρορρίζιο για να μειωθεί το 98% των ακρορριζικών διακλαδώσεων και το 93% των παράπλευρων ριζικών σωλήνων και να ελαχιστοποιηθεί έτσι η μικροβιακή διαρροή στους περιακρορριζικούς ιστούς (Gilheany και συν. 1994, Kim και συν. 2001).

Μία δεύτερη εξέλιξη αφορά την πρόσβαση στους μολυσμένους ριζικούς σωλήνες ακρορριζικά, με τη χρήση συσκευής υπερήχων με ειδικά διαμορφωμένα ακροφύσια (tips). Ο Richman εισήγαγε για πρώτη φορά τη χρήση των υπερήχων στην Ενδοδοντία το 1957, χρησιμοποιώντας ένα τροποποιημένο tip υπερήχου για τη διαμόρφωση του ριζικού σωλήνα και την ακρορριζεκτομή (Richman, 1957). Η συμβατική τεχνική προετοιμασίας της ακρορριζικής κοιλότητας με τη χρήση περιστρεφόμενων εργαλείων και φρεζών, φαίνεται ότι σε σύγκριση με την συσκευή υπερήχων παρουσιάζει δυσκολότερη πρόσβαση στο ακρορρίζιο, καθώς και υψηλότερο κίνδυνο διάτρησης του γλωσσικού τμήματος του ακρορριζίου ή της κοιλότητας. Παράλληλα, η διαδικασία εκτομής ρίζας με τη χρήση φρεζών εκθέτει μεγάλο αριθμό οδοντινοσωληναρίων, γεγονός ανεπιθύμητο, ενώ δεν παρέχει επαρκές βάθος για τη συγκράτηση του υλικού της έμφραξης του ακρορριζίου (Rubinstein RA και Kim, 2002, Kim και Kratchman, 2006, Tsesis και συν. 2013).

Σε έρευνα των Testori και συν. (1999) αναφέρθηκε ποσοστό επιτυχίας της επέμβασης κατά 85% σε δόντια όπου η χειρουργική διαδικασία της ακρορριζεκτομής έγινε με tips υπερήχου, έναντι 68% των δοντιών στα οποία έγινε ακρορριζεκτομή με τη χρήση φρέζας. Σε άλλη κλινική μελέτη (Waplington και συν. 1995), συγκρίθηκαν οι κοιλότητες των ριζών που παρασκευάστηκαν με φρέζες με αυτές που παρασκευάστηκαν με tips υπερήχων και διαπιστώθηκε ότι στις ακρορριζικές κοιλότητες που χρησιμοποιήθηκαν υπέρηχοι εμφανίστηκε μεγαλύτερο βάθος παρασκευής και σαφώς μικρότερο μικροβιακό φορτίο, συμβάλλοντας έτσι στην καλύτερη συγκράτηση του υλικού της ανάστροφης έμφραξης και στην καλύτερη απολύμανση της ακρορριζικής κοιλότητας με αφαίρεση της μολυσμένης οδοντίνης, αντίστοιχα (Εικ. 1).

Η χειρουργική επέμβαση στο ακρορρίζιο συνεπάγεται όχι μόνο την απομάκρυνση του παθολογικού ιστού ή του ακρορριζίου, αλλά κυρίως την επανέμφραξη του συστήματος των ριζικών σωλήνων. Η τρίτη καθοριστική εξέλιξη αφορούσε την ανάστροφη έμφραξη του ακρορριζίου με τη χρήση εναλλακτικών και βιοσυμβατών υλικών (Intermediate Restorative Material (IRM), SuperEBA, Mineral Trioxide Aggregate) αντί του αμαλγάματος ή άλλων υλικών οδοντιατρικής χρήσης, που έχουν κατά καιρούς χρησιμοποιηθεί με σκοπό να βελτιωθεί η περιακρορριζική επούλωση και να μειωθεί η τοτ-

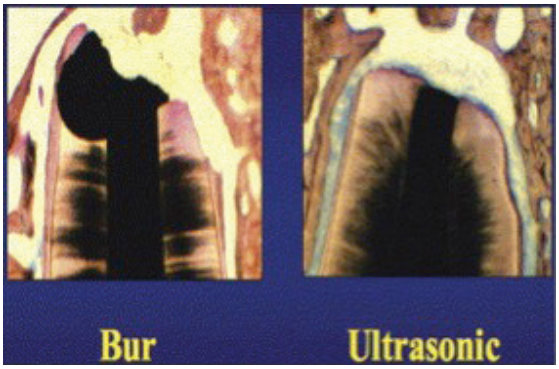

Εικ. 1: Ιστολογικές εικόνες από παρασκευασμένα ακρορρίζια με χρήση φρέζας (αριστερά) και tip υπερήχου (δεξιά) (Kim και Kratchman, 2006).

Fig. 1: Histologic images of root tips that have been prepared with the use of a bur (left) and ultrasonic tip (right) (Kim and Kratchman, 2006).

tubules, which is undesirable, and does not create enough depth to retain the apical filling material (Rubinstein RA and Kim, 2002, Kim and Kratchman, 2006, Tsesis et al. 2013).

A study by Testori et al. (1999) reports a success rate of 85% in teeth where the apicoectomy procedure involved ultrasonic tips versus 68% in teeth where apicoectomy was performed using a drill. A different clinical study (Waplington et al. 1995), compared the cavities of roots that were prepared using drills versus ultrasonic tips and found that apical cavities that were prepared using ultrasounds, were deeper and had a much lower microbial load, which contributed to improved retention of the retrograde filling material and better disinfection of the apical cavity through the removal of infected dentine, respectively.

Apical surgery contributes not only to the removal of the pathological tissue or apex, but mainly the resealing of the root canal system. The third major development involved the retrograde sealing of the root tip using alternative biocompatible materials (Intermediate Restorative Material (IRM), SuperEBA, Mineral Trioxide Aggregate), instead of amalgam or other dental materials, in order to improve periapical healing and reduce toxicity in the area (Waplington et al. 1995, Nair, 2003). According to a meta-analysis of the literature, in a follow-up of 1 year postoperatively, it was found that the material used in retrograde sealing can affect the outcome of apicoectomy procedures (Tsesis et al. 2013). In another study, a range of different retrograde filling materials were used, and it was found that the success rate of IRM as a sealing material was 20% higher than amalgam (Dorn and Gartner, 1990). Nowadays, MTA seems to be the material of choice for retrograde filling procedures. Comparative clinical studies on this subject report that MTA success rates are 90% to 92% higher (follow

ξικότητα στην περιοχή (Waplington και συν. 1995, Nair, 2003). Από μία μετανάλυση της βιβλιογραφίας, μετά από επανεξέταση ενός έτους σε επεμβάσεις ακρορριζεκτομής, προέκυψε το συμπέρασμα ότι ο τύπος του υλικού της ανάστροφης έμφραξης που χρησιμοποιείται μπορεί να επηρεάσει το αποτέλεσμα της επέμβασης (Tsesis και συν. 2013). Σε μία άλλη έρευνα χρησιμοποιήθηκαν διαφορετικά υλικά ανάστροφης έμφραξης και το ποσοστό επιτυχίας των περιστατικών όπου χρησιμοποιήθηκε IRM ως υλικό έμφραξης ήταν κατά 20% μεγαλύτερο έναντι αυτών που χρησιμοποιήθηκε αμάλγαμα (Dorn και Gartner, 1990). Ωστόσο, σήμερα το MTA φαίνεται να έχει γίνει το υλικό εκλογής για τη διαδικασία της ανάστροφης έμφραξης. Όλες οι σχετικές κλινικές συγκριτικές μελέτες που έχουν δημοσιευθεί αναφέρουν υψηλότερα ποσοστά επιτυχίας για το MTA που κυμαίνονται από 90% έως 92% (περιόδους παρακολούθησης από 1 έως 5 έτη), σε σύγκριση με άλλα υλικά (Chong και συν. 2003, Lindeboom και συν. 2005, von Arx και Salvi, 2008). Αν και το MTA είναι ένα συγκριτικά ακριβό υλικό και ο επεμβαίνων πρέπει να εξοικειωθεί με τον χειρισμό του, παρουσιάζει σημαντικά πλεονεκτήματα, συμπεριλαμβανομένης της εξαιρετικής βιοσυμβατότητας (Camilleri και Pitt Ford, 2006), της ιδανικής προσκόλλησης στα τοιχώματα των κοιλοτήτων και της χαμηλής διαλυτότητάς του (Poggio και συν. 2007). Επίσης, προάγει την οστεϊνογένεση στο αποκομμένο ακρορρίζιο, με εναπόθεση νέας οστεΐνης πάνω στις εκτεθειμένες επιφάνειες οδοντίνης (von Arx και συν. 2003, Baek και συν. 2005, Bernabé και συν. 2007).

Σε κλινική μελέτη που συγκρίθηκε η ανάστροφη έμφραξη με MTA με την ακρορριζεκτομή χωρίς ανάστροφη έμφραξη και απλή εξομάλυνση της γουταπέρκας, που χρησιμοποιήθηκε ως υλικό έμφραξης της ενδοδοντικής θεραπείας, βρέθηκε σημαντικά καλύτερη επούλωση στα δόντια με MTA (96%) από ότι στα δόντια που έγινε μόνο η διαδικασία της λείανσης (52%) (Christiansen και συν. 2009). Σε άλλες μελέτες επίσης παρατηρήθηκε μεγαλύτερη επιτυχία σε ακρορριζικές επεμβάσεις με ανάστροφη έμφραξη είτε με αμάλγαμα είτε με άλλα υλικά έμφραξης ρίζας, από ότι στις μη εμφραγμένες ρίζες (Altonen και Mattila, 1976, Rahbaran και συν. 2001).

Η χρήση μεγεθυντικών μέσων στις επεμβάσεις ακρορριζεκτομής, που συνδυάζουν τη μεγέθυνση και το φωτισμό στο χειρουργικό πεδίο, είναι επίσης μία σημαντική εξέλιξη στο χώρο της χειρουργικής. Η επέμβαση μπορεί να πραγματοποιηθεί με εξαιρετική ακρίβεια και προβλεψιμότητα και εξαλείφει τις πιθανότητες αποτυχίας, που ήταν συχνές με τις παραδοσιακές χειρουργικές προσεγγίσεις. Τα πλεονεκτήματα των μεγεθυντικών μέσων περιλαμβάνουν: ευκολότερη διάκριση μεταξύ του οστού και του ακρορριζίου, δυνατότητα διερεύνησης του χειρουργικού πεδίου με λεπτομέρεια για εντοπισμό και αντιμετώπιση προβλημάτων, όπως ο έλεγχος της ακεραιότητας της ρίζας για κατάγματα, διατρήσεις ή άλλα σημάδια βλάβης.

up periods of 1 to 5 years) compared to other materials (Chong et al. 2003, Lindeboom et al. 2005, von Arx and Salvi, 2008). Although MTA is a relatively expensive material and the clinician has to become familiar with its handling, it has major advantages, including excellent biocompatibility (Camilleri and Pitt Ford, 2006), ideal adherence to the cavity walls and low solubility (Poggio et al. 2007). It also promotes cementogenesis at the cut root face, through the deposition of new cementum onto the exposed dentin surfaces (von Arx et al. 2003, Baek et al. 2005, Bernabé et al. 2007).

In a clinical trial that compared MTA retrograde filling to apicoectomy without retrograde filling and simple smoothing of the gutta–percha that had been used as an endodontic treatment sealing material, it was found that teeth treated with MTA demonstrated a significantly ($p < 0.001$) better healing rate (96%) than teeth treated with the smoothening procedure only (52%) (Christiansen et al. 2009). Other studies found a higher success rate in apical surgery procedures that used retrograde filling with either amalgam or other root sealing materials versus non-sealed roots (Altonen and Mattila, 1976, Rahbaran et al. 2001).

The use of magnification devices in apicoectomy, which combine magnification and illumination in the surgical field, is another important development in the field of apical surgery. The procedure can be performed at a high level of precision and predictability, eliminating the chances of failure, which is common in traditional surgical approaches. The advantages of magnification devices include easier distinction between the bone and root tip, enhanced visualisation of the surgical field in order to identify and manage various issues - for example check the root for fractures, perforations or other signs of damage. The surgeon can also identify and remove any pathological lesions with greater precision during the operation (Kim and Kratchman, 2006, Tsesis et al. 2013). Studies have also shown that the use of guided tissue regeneration (GTR) techniques to supplement apical surgical procedures, may improve the outcome of bone regeneration in cases of large periapical lesions and through-and-through defects (Andreasen and Rud, 1972, Kim and Kratchman, 2006).

TREATMENT RESULTS IN APICAL SURGERY

A recent study on the results of apical surgery found that, with the recent developments in materials and methods, retrograde filling apicoectomy is a reliable treatment solution with predictable results and high success rates that reach 92% (Kang et al. 2015). This high healing rate has been documented in several clinical studies that have been published in recent years (von Arx, 2005, Lindeboom et al. 2005, Tsesis et al. 2006, Kim et al. 2008,

Ο χειρουργός μπορεί ακόμη να προσδιορίσει και να αφαιρέσει με μεγαλύτερη ακρίβεια τις παθολογικές βλάβες, κατά τη διάρκεια της χειρουργικής επέμβασης (Kim και Kratchman, 2006, Tsesis και συν. 2013).
Έρευνες έδειξαν επίσης πως η χρήση τεχνικών καθοδηγούμενης ιστικής ανάπλασης (GTR), ως συμπλήρωμα στην ακρορριζική χειρουργική επέμβαση, επηρέασε ευνοϊκά την προώθηση της οστικής επούλωσης σε περιπτώσεις μεγάλων περιακρορριζικών αλλοιώσεων και διαμπερών βλαβών (Andreasen και Rud, 1972, Kim και Kratchman, 2006).

ΘΕΡΑΠΕΥΤΙΚΑ ΑΠΟΤΕΛΕΣΜΑΤΑ ΣΤΗΝ ΧΕΙΡΟΥΡΓΙΚΗ ΤΗΣ ΑΚΡΟΡΡΙΖΙΚΗΣ ΕΠΕΜΒΑΣΗΣ

Μια πρόσφατη έρευνα, στην οποία μελετήθηκαν τα θεραπευτικά αποτελέσματα της ακρορριζικής χειρουργικής, καθιστά την ακρορριζεκτομή με ανάστροφη έμφραξη, μετά τις σύγχρονες εξελίξεις σε υλικά και μέσα, ως μία αξιόπιστη θεραπευτική λύση με προβλέψιμο αποτέλεσμα και υψηλά ποσοστά επιτυχίας, που φτάνουν το 92% (Kang και συν. 2015). Αυτό το υψηλό ποσοστό επούλωσης, μετά από ακρορριζική χειρουργική επέμβαση, έχει τεκμηριωθεί σε αρκετές κλινικές μελέτες που δημοσιεύθηκαν τα τελευταία χρόνια (von Arx, 2005, Lindeboom και συν. 2005, Tsesis και συν. 2006, Kim και συν. 2008, Saunders 2008, Taschieri και συν. 2008, Christiansen και συν. 2009, Ögütlü και Karaca 2018).
Το θεραπευτικό αποτέλεσμα της ακρορριζεκτομής θα πρέπει να αξιολογείται κλινικά και ακτινογραφικά (Molven και συν. 1996, Zuolo και συν. 2000). Η κλινική επούλωση βασίζεται στην απουσία σημείων και συμπτωμάτων όπως ο πόνος, το οίδημα και η ευαισθησία στην ψηλάφηση της περιοχής ή στην επίκρουση του δοντιού. Οι κατηγορίες ακτινογραφικής επούλωσης περιλαμβάνουν την πλήρη επούλωση, την ατελή επούλωση («σχηματισμός ουλώδους ιστού»), την αβέβαιη επούλωση (μικρή ακτινοδιαύγαση) και την μη ικανοποιητική επούλωση (καμία μεταβολή ή αύξηση της ακτινοδιαύγασης). Αυτή η ταξινόμηση βασίζεται σε μελέτες που έχουν συγκρίνει ακτινογραφικά ευρήματα με ιστοπαθολογικά αποτελέσματα περιακρορριζικών ιστών των δοντιών που έπρεπε να εξαχθούν μετά από ακρορριζική χειρουργική επέμβαση (Rud και συν. 1972, Molven και συν. 1987).
Από πρακτική άποψη, η επούλωση συνήθως αξιολογείται με μετεγχειρητική επανεξέταση σε 1 έτος, αν και μικρές (<5 mm) περιακρορριζικές αλλοιώσεις μπορεί να επουλωθούν μέσα σε μικρότερο χρονικό διάστημα (Rubinstein και Kim, 1999). Όπως βρέθηκε σε κλινικές μελέτες που συνέκριναν τη μακροχρόνια επούλωση με τα αποτελέσματα ενός έτους, οι περιπτώσεις που ήταν επιτυχείς κατά τη διάρκεια της μονοετούς παρακολούθησης (95-97%), διατήρησαν το θεραπευτικό τους αποτέλεσμα και στις επόμενες επανεξετάσεις (Halse και συν. 1991, Saunders 2008, Taschieri et al. 2008, Christiansen et al. 2009, Öğütlü and Karaca 2018).
The treatment result of apicoectomy should be assessed clinically and radiographically (Molven et al. 1996, Zuolo et al. 2000). Clinical healing involves the absence of signs and symptoms such as pain, swelling and sensitivity upon palpation of the area or percussion of the tooth. Radiographic healing includes complete healing, incomplete healing (“formation of scar tissue”), uncertain healing (little radiolucency), and unsatisfactory healing (no change or increase in radiolucency). This classification is based on studies that have compared radiographic findings with histopathologic results from periapical tissues of teeth that had to be extracted after apical surgery (Rud et al. 1972, Molven et al. 1987).
From a practical point of view, healing is normally evaluated 1 year post surgery, although small periapical lesions (<5 mm) might heal within a shorter amount of time (Rubinstein and Kim, 1999). According to clinical studies that compare long-term healing to results after 1 year, cases that were successful at the 1-year follow-up (95–97%) remained so after the long-term re-examination (Halse et al. 1991, Jesslen et al. 1995, Yazdi et al. 2007, von Arx, 2011). As a consequence, cases classified as successful do not need to be monitored radiographically at yearly follow-ups, unless there are clinical signs or symptoms. In contrast, cases with incomplete, uncertain or unsatisfactory radiographic healing should be re-evaluated clinically and radiographically (normally at yearly intervals) until a final diagnosis can be made.
With regards to the teeth per se, anterior teeth had relatively high healing rates (over 85%), whereas posterior teeth had lower healing rates (63.7%) (Wu et al. 2006). Another study also found significantly better healing results in apical procedures that were performed in the lower anterior teeth, compared to the upper anterior teeth and posterior mandibular teeth. This result can be linked to the complex endodontic anatomy and surgically difficult access to the molar roots (European Society of Endodontology, 2006).
Generally, success rates are reported to be lower in teeth with concurrent endodontic/periodontal lesions. While the success rate in isolated endodontic lesions alone was 95.2%, in combined endodontic/periodontal lesions it was 77.5%, which indicates that the type of lesion has a significant effect on tissue healing (Kim et al. 2008).
In a study that assessed the outcome of cases where apical surgery had originally failed and had to be repeated, it was found that 35.7% of the cases healed successfully after the resurgery, 26.3% healed with uncertain results and 38% did not heal at the one-year follow-up (Peterson and Gutmann, 2001).

CONCLUSIONS

In cases of existing apical lesions, endodontic treatment

Jesslen και συν. 1995, Yazdi και συν. 2007, von Arx, 2011). Κατά συνέπεια, όταν μετά από παρέλευση ενός έτους παρατηρείται επιτυχής θεραπεία δεν χρειάζεται περαιτέρω παρακολούθηση ακτινολογικά, εκτός εάν υπάρξουν κλινικά σημεία ή συμπτώματα. Αντίθετα, οι περιπτώσεις με ελλιπή, αβέβαιη ή μη ικανοποιητική ακτινογραφική επούλωση πρέπει να επανεκτιμηθούν κλινικά και ακτινογραφικά (συνήθως σε ετήσια διαστήματα), έως ότου γίνει μια τελική διάγνωση.

Όσον αφορά τα ίδια τα δόντια, τα πρόσθια έδειξαν σχετικά υψηλά ποσοστά επούλωσης (πάνω από 85%), ενώ τα οπίσθια είχαν χαμηλότερο ποσοστό (63,7%) (Wu και συν. 2006). Σε άλλη έρευνα βρέθηκαν επίσης σημαντικά καλύτερα αποτελέσματα επούλωσης σε ακρορριζικές επεμβάσεις στα κάτω πρόσθια δόντια σε σύγκριση με τα άνω πρόσθια δόντια και τα οπίσθια δόντια της κάτω γνάθου . Αυτό το εύρημα μπορεί να συσχετιστεί με την περίπλοκη ενδοδοντική ανατομία, αλλά και με τη δύσκολη χειρουργικά πρόσβαση στις ρίζες των γομφίων (European Society of Endodontology, 2006).

Γενικά, έχουν αναφερθεί χαμηλότερα ποσοστά επιτυχίας για περιπτώσεις χειρουργικής επέμβασης σε δόντια με συνυπάρχουσες ενδοδοντικές-περιοδοντικές βλάβες. Ενώ το ποσοστό επιτυχίας για απομονωμένες ενδοδοντικές βλάβες μόνο, ήταν 95,2%, για τις ενδοδοντικές-περιοδοντικές συνδυασμένες βλάβες, η επιτυχής έκβαση ήταν 77,5%, υποδηλώνοντας έτσι ότι ο τύπος των βλαβών επηρεάζει σημαντικά την επούλωση των ιστών (Kim και συν. 2008).

Σε μία άλλη έρευνα που αξιολογήθηκε η τελική επιτυχία των περιπτώσεων, όπου η ακρορριζική χειρουργική επέμβαση απέτυχε αρχικά και επαναλήφθηκε, βρέθηκε ότι το 35,7% των περιπτώσεων επουλώθηκε επιτυχώς μετά την νέα επέμβαση, το 26,3% επουλώθηκε με αβέβαια αποτελέσματα, ενώ το 38% δεν επουλώθηκε κατά τη μονοετή επανεξέταση (Peterson και Gutmann, 2001).

ΣΥΜΠΕΡΑΣΜΑΤΑ

Σκοπός της ενδοδοντικής θεραπείας σε περιπτώσεις υπάρχουσας ακρορριζικής αλλοίωσης είναι να εξαλείψει τον μικροβιακό παράγοντα που την τροφοδοτεί χωρίς να απαιτηθεί χειρουργική παρέμβαση. Όπως φαίνεται από την βιβλιογραφική ανασκόπηση, πράγματι μόνο με την σύγχρονη ενδοδοντική θεραπεία επιτυγχάνονται σήμερα καλύτερα αποτελέσματα και υποχώρηση των ακρορριζικών αλλοιώσεων σε περισσότερες περιπτώσεις από ότι στο παρελθόν. Όμως η ακρορριζική χειρουργική επέμβαση έχει θέση και συγκεκριμένες ενδείξεις και σήμερα, με ικανοποιητικά τελικά αποτελέσματα, λόγω και των νεοτέρων γνώσεων και μέσων που διατίθενται, όπως η οριζόντια εκτομή του ακρορριζίου χωρίς ή με ελάχιστη λοξοτόμηση, η επεξεργασία της κοιλότητας του ακρορριζίου σε βάθος, με τη χρήση μεγεθυντικών μέσων και ειδικών tips υπερήχων, καθώς και η χρήση νέων βιοσυμβατών υλικών για την ανάστροφη έμφραξη.

aims to eliminate the microbial factor that facilitates them without the need for surgical intervention. A review of the literature reveals that current endodontic treatments alone can nowadays achieve better results and management of the periapical lesions than they did before. However, apical surgery is still relevant, has specific indications and can produce satisfactory final results, due to the most recent knowledge and means available, such as the horizontal resection of the root tip with minimal or no bevel, the in-depth preparation of the apical cavity with the use of magnifying devices and special ultrasonic tips, as well as the use of new biocompatible materials for retrograde filling.

ΒΙΒΛΙΟΓΡΑΦΙΑ/REFERENCES

Andreasen J, Rud J: Modes of healing histologically after endodontic surgery in 70 cases, In: Int J Oral Surg. 1972, pp. 148-160

Baek S, Plenk H, Kim S: Periapical tissue responses and cementum regeneration with amalgam, SuperEBA, and MTA as root-end filling materials, In: J. Endodont. 2005, pp. 444–449

Bergenholtz G, Lekholm U, Milthon R, Heden G, Odesjo B, Engstrom B: Retreatment of endodontic fillings, In: Scand J Dent Res. 1979, pp. 217-224

Bernabé P, Gomes-Filho J, Rocha W, Nery M, Otoboni-Filho J, Dezan-Junior E : Histological evaluation of MTA as a root-end filling material, In : Int. Endod. J. 2007, pp. 758–765

Boyne P, Lyon H, Miller C: The effects of osseous implant materials on regeneration of alveolar cortex, In: Oral Surg Oral Med Oral Pathol. 1961, pp. 369-378

Brondum N, Jensen VJ: Recurrence of keratocysts and decompression treatment. A long-term follow-up of forty-four cases, In: Oral Surg Oral Med Oral Pathol. 1991, pp. 265-269

Çaliskan MK: Prognosis of large cyst-like periapical lesions following nonsurgical root canal treatment: a clinical review, In: Int. Endod. J. 2004, pp. 408-416

Camilleri J, Pitt Ford T: Mineral trioxide aggregate: a review of the constituents and biological properties of the material, In: Int. Endod. J. 2006, pp. 747–754

Chong B, Ford T, Hudson M: A prospective clinical study of mineral trioxide aggregate and IRM when used as root-end filling materials in endodontic surgery, In: Int. Endod. J. 2003, pp. 520–526

Christiansen R, Kirkevang L, Horsted-Bindslev P, Wenzel A: Randomized clinical trial of root-end resection followed by root-end filling with mineral trioxide aggregate or smoothing of the orthograde gutta–percha root filling – 1-year follow up, In: Int. Endod. J. 2009, pp.105–114

Del Fabbro M, Corbella S, Sequeira-Byron P, Tsesis I, Rosen E, Lolato A, Taschieri S: Endodontic procedures for retreatment of periapical lesions, In: Cochrane Database Syst Rev. 2016, pp. 5-11

Dorn SO, Gartner AH: Retrograde filling materials: a retrospective success-failure study of amalgam, EBA, and IRM, In: J Endod. 1990, pp. 391-393

European Society of Endodontology Quality guidelines for endodontic treatment: consensus report of the European Society of Endodontology, In: Int Endod J. 2006, pp. 921-930

Ferrailo DM, Veitz-Keenan A: No clinical quantifiable benefits between non-surgical and surgical endodontic treatment, In: Evid Based Dent. 2017, pp. 75-76

Gilheany PA, Figdor D, Tyas MJ: Apical dentin permeability and microleakage associated with root end resection and retrograde filling, In: J Endod.1994, pp. 22-26

Gorni F, Gagliani M: The outcome of endodontic retreatment: a 2-yr follow-up, In: J Endod. 2004, pp. 1-4

Halse A, Molven O, Grung B: Follow-up after periapical surgery: the value of the 1-year control, In: Endod. Dent. Traumatol. 1991, pp. 246–250

Hjorting-Hansen E, Andreasen J: Incomplete bone healing of experimental cavities in dog mandibles, In: Br J Oral Surg. 1971, pp. 33-40

Holland R, Gomes JE, Cintra L, Queiroz I, Estrela C: Factors affecting the periapical healing process of endodontically treated teeth, In: J Appl Oral Sci. 2017, pp. 465-476

Jesslen P, Zetterqvist L, Heimdahl A: Long-term results of amalgam versus glass ionomer cement as apical sealant after apicoectomy, In: Oral Surg. Oral Med. Oral Pathol. Oral Radiol. Endod. 1995, pp.101–103

Jokinen MA, Kotilainen R, Poikkeus P: Clinical and radiographic study of pulpectomy and root canal therapy, In: Scand J Dent Res 1978, pp. 366-373

Kang M, Jung H, Song M, Kim SY, Kim HC, Kim E: Outcome of nonsurgical retreatment and endodontic microsurgery: a meta-analysis, In: Clin Oral Investig. 2015, pp. 569-582

Karunakaran JV, Abraham CS, Karthik AK, Jayaprakash N: Successful Nonsurgical Management of Periapical Lesions of Endodontic Origin: A Conservative Orthograde Approach, In: J Pharm Bioallied Sci. 2017, pp.246-251

Kerekes K, Tronstad L: Long-term results of endodontic treatment performed with a standardized technique, In: J Endod. 1979, pp. 83-90

Kim E, Song JS, Jung IY, Lee SJ, Kim S: Prospective clinical study evaluating endodontic microsurgery outcomes for cases with lesions of endodontic origin compared with cases with lesions of combined periodontal-endodontic origin, In: J Endod. 2008, pp. 546–551

Kim S, Kratchman S: Modern endodontic surgery concepts and practice: a review, In: J Endod. 2006, pp. 601-623

Kim S, Pecora G, Rubinstein R: Comparison of traditional and microsurgery in endodontics, In: Color atlas of microsurgery in endodontics, W.B. Saunders, Philadelphia 2001, pp. 5-11

Kovác J, Kovác D: Histopathology and etiopathogenesis of chronic apical periodontitis--periapical granuloma, In: Epidemiol Mikrobiol Imunol. 2011, pp. 77-86

Lalonde ER, Luebke RG: The frequency and distribution of periapical cysts and granulomas: an evaluation of 800 specimens, In: Oral Surg Oral Med Oral Pathol. 1968, pp. 861-868

Lin LM, Chen MY, Ricucci D, Rosenberg PA: Guided tissue regeneration in periapical surgery, In: J Endod. 2010, pp. 618-625

Lin LM, Huang GT, Rosenberg PA: Proliferation of epithelial cell rests, formation of apical cysts, and regression of apical cysts after periapical wound healing, In: J Endod. 2007, pp. 908-916

Lin LM, Ricucci D, Lin J, Rosenberg PA: Nonsurgical root canal therapy of large cyst-like inflammatory periapical lesions and inflammatory apical cysts, In: J Endod. 2009, pp. 607-615

Lindeboom JA, Frenken JW, Kroon FH, van den Akker HP: A comparative prospective randomized clinical study of MTA and IRM as root-end filling materials in single-rooted teeth in endodontic surgery, In: Oral Surg. Oral Med. Oral Pathol. Oral Radiol. Endod. 2005, pp. 495–500

Molven O, Halse A, Grung B: Observer strategy and the radiographic classification of healing after endodontic surgery, In: Int. J. Oral Maxillofac. Surg. 1987, pp. 432–439

Molven O, Halse A, Grung B: Incomplete healing (scar tissue) after periapical surgery–rRadiographic findings 8 to 12 years after treatment, In: J Endod. 1996, pp. 264–268

Nair PN, Sundqvist G, Sjögren U: Experimental evidence supports the abscess theory of development of radicular cysts, In: Oral Surg Oral Med Oral Pathol Oral Radiol Endod. 2008; pp. 294-303

Nair PN: New perspectives on radicular cysts: do they heal? In: Int Endod J. 1998, pp. 155-160

Nair PN: Non-microbial etiology: foreign body reaction maintaining post-treatment apical periodontitis, In: Endod Topics 2003, pp. 114-134

Nair PN: Pathogenesis of apical periodontitis and the causes of endodontic failures, In: Crit Rev Oral Biol Med 2004, pp. 348-381

Nair PN, Pajarola G, Schroeder HE: Types and incidence of human periapical lesions obtained with extracted teeth, In: Oral Surg Oral Med Oral Pathol Oral Radiol Endod. 1996, pp.93-102

Nair PN, Sjogren U, Schumacher E, Sundqvist G: Radicular cyst affecting a root-filled human tooth: a long-term post-treatment follow-up, In: Int Endod J. 1993, pp. 225-233

Öğütlü F, Karaca İ: Clinical and Radiographic Outcomes of Apical Surgery: A Clinical Study, In: J Maxillofac Oral Surg. 2018, pp.75-83

Peterson J, Gutmann JL: The outcome of endodontic resurgery: a systematic review, In: Int Endod J. 2001, pp.169-175

Poggio C, Lombardini M, Conti A, Rindi S: Solubility of root-end filling materials: a comparative study, In: J. Endodont. 2007, pp. 1094–1097

Raedel M, Hartmann A, Bohm S, Walter MH: Three year outcomes of apicectomy (apicoectomy): Mining an insurance database. J Dent. 2015, pp. 1218-1222

Rahbaran S, Gilthorpe MS, Harrison SD, Gulabivala K: Comparison of clinical outcome of periapical surgery in endodontic and oral surgery units of a teaching dental hospital: a retrospective study, In: Oral Surg Oral Med Oral Pathol Oral Radiol Endod. 2001, pp. 700-709

Richman MJ: The use of ultrasonics in root canal therapy and resection, In: J Dent Med. 1957, pp. 12-18

Rubinstein RA, Kim S: Short-term observation of the results of endodontic surgery with the use of a surgical operation microscope and Super-EBA as root-end filling material, In: J Endod. 1999, pp. 43-48

Rubinstein RA, Kim S: Long-term follow-up of cases considered healed one year after apical microsurgery, In: J Endod. 2002, pp. 378-383

Rud J, Andreasen JO, Möller Jensen JE: Radiographic criteria for the assessment of healing after endodontic surgery, In: Int. J. Oral Surg. 1972, pp. 195–214

Saunders WP: A prospective clinical study of periradicular surgery using mineral trioxide aggregate as a root-end filling, In: J.Endodont. 2008, pp.660–665

Segura-Egea JJ, Jiménez-Pinzón A, Poyato-Ferrera M, Velasco-Ortega E, Ríos-Santos JV: Periapical status and quality of root fillings and coronal restorations in an adult Spanish population, In: Int Endod J. 2004, pp. 525-530

Sigurdsson A, Le KT, Woo SM, Rassoulian SH, McLachlan K, Abbassi F, Garland RW: Six-month healing success rates after endodontic treatment using the novel GentleWave™ System: The pure prospective multi-center clinical study, In: J Clin Exp Dent. 2016, pp.290–298

Simon J: Incidence of periapical cysts in relation to the root canal, In: J Endod.1980, pp. 845-848

Taschieri S, del Fabbro M, Testori T: Microscope versus endoscope in root-end management: a randomized controlled study, In: Int. J. Oral Maxillofac. Surg. 2008, pp. 1022–1026

Testori T, Capelli M, Milani S, Weinstein SR: Success and failure in periradicular surgery: a longitudinal retrospective analysis, In: Oral Surg Oral Med Oral Pathol Oral Radiol Endod. 1999, pp. 493-498

Torres-Lagares D, Segura-Egea JJ, Rodríguez-Caballero A, Llamas-Carreras JM, Gutiérrez-Pérez JL: Treatment of a large maxillary cyst with marsupialization, decompression, surgical endodontic therapy and enucleation, In: J Can Dent Assoc. 2011, pp. 77-87

Tortorici S, Difalco P, Caradonna L, Tetè S: Traditional endodontic surgery versus modern technique: a 5-year controlled clinical trial, In: J Craniofac Surg. 2014, pp. 804-807

Tsesis I, Rosen E, Schwartz-Arad D, Fuss Z: Retrospective evaluation of surgical endodontic treatment: traditional versus modern techniques, In: J. Endodont. 2006, pp. 412–416

Tsesis I, Rosen E, Taschieri S, Telishevsky Strauss Y, Ceresoli V, Del Fabbro M: Outcomes of surgical endodontic treatment performed by a modern technique: an updated meta-analysis of the literature, In: J Endod. 2013, pp. 332-339

von Arx T: Failed root canals: the case for apicoectomy (periradicular surgery), In: J. Oral Maxillofac. Surg. 2005, pp. 832–837

von Arx T: Apical surgery: A review of current techniques and outcome, In: Saudi Dent J. 2011, pp. 9-15

von Arx T, Britain S, Cochran DL, Schenk RK, Nummikoski PV, Buser D: Healing of periapical lesions with complete loss of the buccal bone plate: a histologic study in the canine mandible, In: Int. J. Periodont. Restor. Dent. 2003, pp. 157–167

von Arx T, Hänni S, Jensen SS: Clinical and radiographic assessment of various predictors for healing outcome 1 year after periapical surgery, In: J. Endodont. 2007, pp.123–128

von Arx T, Roux E, Bürgin W: Treatment decisions in 330 cases referred for apical surgery, In: J Endod. 2014, pp.187-191

von Arx T, Salvi G: Incision techniques and flap designs for apical surgery in the anterior maxilla, In: Eur. J. Esthet. Dent. 2008, pp.110–126

Waplington M, Lumley PJ, Walmsley AD, Blunt L: Cutting ability of an ultrasonic retrograde cavity preparation instrument Endod, In: Dent Traumatol. 1995, pp. 177-118

Wu MK, Dummer PM, Wesselink PR: Consequences of and strategies to deal with residual post-treatment root canal infection, In: Int Endod J. 2006, pp. 343-356

Yazdi PM, Schou S, Jensen SS, Stoltze K, Kenrad B, Sewerin I : Dentine-bonded resin composite (Retroplast) for root-end filling: a prospective clinical and radiographic study with a mean follow-up period of 8 years, In: Int. Endod. J. 2007, pp. 493–503

Zesis A, Lin S, Fuss Z: Endodontic surgery (apicoectomy)-success rate of more than 90% using dental operating microscope and ultrasonic tips, In: Refuat Hapeh Vehashinayim 2005, pp. 33-41

Zuolo ML, Ferreira MO, Gutmann JL: Prognosis in periradicular surgery: a clinical prospective study, In: Int. Endod. J. 2000, pp. 91–98

Διεύθυνση επικοινωνίας:
Νικόλαος Παπαθανάσης
Φειδιππίδου 37, Γουδί,
11527 Αθήνα, Ελλάδα
Τηλ.: 6941683455
e-mail: nick_papathan@yahoo.gr

Address:
Nikolaos Papathanasis
37 Feidipidou Street, Goudi,
11527 Athens, Greece
Tel.: +30 6941683455
e-mail: nick_papathan@yahoo.gr

Τα Νοσοκομεία της Αθήνας, που ιδρύθηκαν την περίοδο 1870-1920: Ιστορικά στοιχεία

Ιωάννα ΡΑΛΛΗ[1], Κωνσταντίνος ΤΣΙΑΜΗΣ[2], Μαρία ΚΑΝΤΖΑΝΟΥ[3], Μαρία ΠΙΑΓΚΟΥ[4], Αναστάσιος Ι. ΜΥΛΩΝΑΣ[5], Έφη ΠΟΥΛΑΚΟΥ-ΡΕΜΠΕΛΑΚΟΥ[6]

Εργαστήριο Ιστορίας της Ιατρικής, Ιατρική Σχολή ΕΚΠΑ (Διευθύντρια: Αν. Καθηγήτρια Έφη Πουλάκου-Ρεμπελάκου)

Hospitals of Athens founded during the 1870-1920 period: Historical data

Ioanna RALLI, Constantinos TSIAMIS, Maria KANTZANOU, Maria PIAGKOU, Anastassios I. MYLONAS, Effie POULAKOU-REBELAKOU

Department of History of Medicine, Medical School, National and Kapodistrian University of Athens, Greece (Head: Assoc. Professor Effie Poulakou-Rebelakou)

Ιστορική βιβλιογραφική ανασκόπηση
Historical literature review

[1] *Ιστορικός-Αρχαιολόγος, MSc, υποψήφια Διδάκτωρ, Εργαστήριο Ιστορίας της Ιατρικής, Ιατρική Σχολή ΕΚΠΑ.*
[2] *Κυτταρολόγος, MD, PhD, Πανεπιστημιακός Υπότροφος Εργαστηρίου Μικροβιολογίας, Ιατρικής Σχολής ΕΚΠΑ.*
[3] *Επίκουρη Καθηγήτρια Επιδημιολογίας και Προληπτικής Ιατρικής, Εργαστήριο Υγιεινής, Επιδημιολογίας & Ιατρικής Στατιστικής, Ιατρική Σχολή ΕΚΠΑ.*
[4] *Επίκουρη Καθηγήτρια, Εργαστήριο Περιγραφικής Ανατομικής και Χειρουργικής Ανατομίας, Ιατρική Σχολή ΕΚΠΑ.*
[5] *Δρ Δρ ΣΓΠΧ, DMD, PhD, PhD, MD, Αναπλ. Διευθυντής, Κλινική ΣΓΠΧ Θεραπευτηρίου «METROPOLITAN», Άμισθος επιστημονικός συνεργάτης, Εργαστήριο Ιστορίας της Ιατρικής, Ιατρική Σχολή ΕΚΠΑ.*
[6] *Αναπληρώτρια Καθηγήτρια και Διευθύντρια Εργαστηρίου Ιστορίας της Ιατρικής, Ιατρική Σχολή ΕΚΠΑ.*

ΠΕΡΙΛΗΨΗ: Η παρούσα εργασία αποτελεί βιβλιογραφική ανασκόπηση και σκοπό έχει την παρουσίαση των νοσοκομείων που ιδρύθηκαν και άρχισαν να λειτουργούν στην πρωτεύουσα της Ελλάδας, την Αθήνα, κατά τη χρονική περίοδο 1870-1920. Παρατίθενται επίσης ενδιαφέροντα ιστορικά στοιχεία για τον τρόπο ίδρυσης και λειτουργίας των ιδρυμάτων αυτών κατά την ίδια περίοδο. Τέλος, εξάγονται κάποια συμπεράσματα σε σχέση με το ιστορικό πλαίσιο και τη γενικότερη κατάσταση της δημόσιας υγείας της πρωτεύουσας, κατά την υπό εξέταση 50ετία.

ΛΕΞΕΙΣ ΚΛΕΙΔΙΑ: Ιστορία της Ιατρικής, Ελλάδα, Αθήνα, Δημόσια Υγεία, Νοσοκομεία, ψυχιατρεία.

SUMMARY: This study is a bibliographic review and aims at presenting the hospitals that were founded and started operating in the capital of Greece, Athens, during the period 1870-1920. Interesting historical data on how these institutions are set up and run during the same period are also provided. Finally, some conclusions are drawn regarding the historical context and the general state of public health of the capital, over the 50-year period under review.

KEY WORDS: History of Medicine, Greece, Athens, Public Health, Hospitals, psychiatric hospitals.

Παρελήφθη: 6/7/2019 - Έγινε δεκτή: 15/7/2019

Paper received: 6/7/2019 - Accepted: 15/7/2019

ΕΙΣΑΓΩΓΗ

Ο θεσμός του νοσοκομείου, υπαρκτός ήδη από τον 4ο αιώνα μ.Χ. κατά τα Βυζαντινά χρόνια (Telea, 2012), κατά τη διάρκεια της Επανάστασης του 1821 είχε λάβει μια προσωρινή μορφή και δεν αποτελούσε χώρο απομόνωσης και θεραπείας. Αμέσως μετά την απελευθέρωση της Ελλάδας, ξεκίνησαν οι διεργασίες για την κατασκευή νοσοκομείων κατάλληλων και ικανών να φιλοξενήσουν και να θεραπεύσουν τους Έλληνες πολίτες. Σκοπός της εργασίας είναι η παρουσίαση των νοσοκομείων που άρχισαν να λειτουργούν στην Αθήνα την χρονική περίοδο 1870-1920, καθώς και η παράθεση ιστορικών στοιχείων για τον τρόπο ίδρυσης και λειτουργίας τους.

Το ιστορικό πλαίσιο της εποχής περιλαμβάνει εμπλοκή σε πολέμους με πολλούς τραυματίες, προσάρτηση νέων εδαφών, μεταναστεύσεις πληθυσμών, συσσώρευση προσφύγων, ανάπτυξη της αστυφιλίας, πολιτική αστάθεια, πτωχεύσεις του κράτους και τη σοβαρή σταφιδική οικονομική κρίση. Αποτελέσματα των γεγονότων αυτών ήταν η επικράτηση της φτώχειας, οι κακές συνθήκες διαβίωσης των πολιτών, η μη ύπαρξη καλών συνθηκών υγιεινής (ύδρευση, αποχέτευση) καθώς και παιδείας υγιεινής. Η λειτουργία επίσης του συστήματος δημόσιας υγείας, που δεν διέθετε ικανούς οικονομικούς πόρους, ήταν αναιμική. Το πρώτο «Υπουργείο Περιθάλψεως» δημιουργήθηκε μόλις το 1917 και μάλιστα η λειτουργία του για τα πρώτα πέντε χρόνια, μέχρι να μετονομαστεί σε Υπουργείο Υγείας, δεν αφορούσε όλους τους πολίτες, αλλά συγκεκριμένες ομάδες πληθυσμού όπως τα θύματα πολέμου, τα ορφανά, τους πρόσφυγες και τις οικογένειες των επιστράτων (Μαστρογιάννης 1960, Δαρδαβέσης, 2008).

ΝΟΣΟΚΟΜΕΙΑ ΑΠΟ ΤΟ 1821 ΜΕΧΡΙ ΤΟ 1870

Ως πρώτο νοσοκομείο της ελεύθερης Ελλάδας θεωρείται το δημοτικό νοσοκομείο «Βαρδάκειον και Πρώϊον Νοσοκομείον Σύρου "Ελπίς"», που άρχισε να λειτουργεί το 1825 και κτίστηκε με χρήματα μετά από έρανο μεταξύ των ευπόρων Ελλήνων προσφύγων και τη συντήρησή του ανέλαβε ο δήμος μέχρι το 1885. Μετά το 1885, η συντήρηση γινόταν από την εκ διαθήκης χρηματική δωρεά τού ευεργέτη Σταματίου Πρώϊου (Λειβαδάρας, 2012).

Το πρώτο νοσοκομείο που κατασκευάστηκε στην Αθήνα μετά την Επανάσταση του 1821, ήταν το Στρατιωτικό νοσοκομείο, που ιδρύθηκε το 1836 (Βλαδίμηρος, 1997). Μέχρι το 1870, στην Αθήνα, εκτός από το Στρατιωτικό νοσοκομείο, υπήρχαν επίσης τα εξής νοσοκομεία:

1. Το δημοτικό νοσοκομείο «Ελπίς», που ήταν το πρώτο δημόσιο πολιτικό νοσοκομείο στην Αθήνα και άρχισε να λειτουργεί το 1842.
2. Το «Μαιευτήριο» που άρχισε τη λειτουργία του το 1835.
3. Το «Νοσοκομείο Οφθαλμιώντων», που θεμελιώθηκε το 1847, αλλά η επίσημη λειτουργία του άρχισε το

INTRODUCTION

The institution of hospitals, existing already from the 4th century A.D. in the Byzantine years (Telea, 2012), during the revolution of 1821 had taken a temporary form and was not an area of isolation and healing. Immediately after the liberation of Greece, the processes for the construction of hospitals suitable and capable of accommodating and curing Greek citizens began. The aim of this study is to present the hospitals that started operating in Athens during the period 1870-1920, as well as to present historical data on the way of their establishment and operation.

The historical context of the period under examination includes engaging in wars with many war injuries, new lands annexation, population migrations, refugees' accumulation, augmentation of urbanism, political instability, state bankruptcies and the serious economic "raisin crisis". The consequences of these events were the prevalence of poverty, the poor living conditions of citizens, the lack of good hygiene conditions (poor quality and lack of water purification, lack of sewerage systems) and hygiene culture. The functioning of the public health system, which lacked sufficient financial resources, was anemic. The first "Ministry of Welfare" was created only in 1917, and its operation for the first five years, until it was renamed Ministry of Health, did not concern all citizens but specific population groups such as war victims, orphans, refugees and the families of the soldiers (Mastroyiannis, 1960, Dardavessis, 2008).

HOSPITALS FROM 1821 TO 1870

The first hospital of free Greece is considered to be the municipal hospital «Vardakion and Proion Hospital of Syros "Elpis"», which started operating in 1825, and was built with money after a fundraiser among the rich Greek refugees, and its maintenance was undertaken by the municipality of Syros until 1885. After 1885, the maintenance was carried out through the donation by the benefactor Stamatios Proios (Leivadaras, 2012).

The first hospital that was constructed in Athens since the Revolution of 1821 was the Military Hospital, founded in 1836 (Vladimiros, 1997). Until 1870, in Athens, besides the Military Hospital, there were also the following hospitals:

1. The municipal hospital "Elpis", which was the first public political hospital in Athens and started operating in 1842.
2. The "Maternity Hospital", which started its operation in 1835.
3. The "Eye Hospital", which was founded in 1847, but its official operation began in 1854. Later it was re-

1854. Αργότερα μετονομάστηκε σε «Οφθαλμιατρείο Αθηνών».

4. Η «Αστυκλινική», που ιδρύθηκε με διάταγμα του 1856 και άρχισε τη λειτουργία της το 1857, με σκοπό την αντιμετώπιση ασθενών αποδεδειγμένα φτωχών, που δεν μπορούσαν να νοσηλευτούν σε πολιτικά νοσοκομεία λόγω έλλειψης θέσεων. Σκοπός επίσης της ίδρυσης της Αστυκλινικής ήταν η καταπολέμηση της ιατρικής «αγυρτείας» και η εκπαίδευση των κατοίκων της Αθήνας, ώστε να μη καταφεύγουν σε εμπειρικούς ιατρούς (Κορασίδου, 2002).

ΝΟΣΟΚΟΜΕΙΑ ΑΠΟ ΤΟ 1870 ΜΕΧΡΙ ΤΟ 1920

Δεκαπέντε νοσοκομεία ιδρύθηκαν στην ευρύτερη περιοχή της Αθήνας (14 στην Αθήνα και 1 στον Πειραιά), κατά την 50ετία 1870-1920 (Πίν. 1). Τα περισσότερα από αυτά συνεχίζουν τη λειτουργία τους ακόμα και σήμερα. Τα νοσοκομεία χωρίζονταν σε πέντε βασικές κατηγορίες: 1) τα δημόσια 2) τα δημοτικά 3) τα ιδιωτικού δικαίου δημόσιας ωφελείας 4) τα πανεπιστημιακά και 5) τα ιδιωτικά. Στη συνέχεια, θα αναφερθούν ορισμένα ιστορικά στοιχεία σχετικά με την ίδρυσή τους, καθώς και με τη δραστηριότητά τους κυρίως κατά την εξεταζόμενη 50ετία.

Νοσοκομείο Πειραιά «Τζάνειο»

Το νοσοκομείο ιδρύθηκε το 1866 με δωρεά του εμπόρου Νικήτα Τζάννη ή Τζάννε, δημότη Πειραιά με καταγωγή από τα Κύθηρα. Η λειτουργία του άρχισε το 1873 ως «Αδελφάτο» (Εικ. 1). Σκοπός τού ιδρύματος ήταν η δωρεάν παροχή περίθαλψης στους δημότες Πειραιά και κυρίως η νοσηλεία των απόρων ασθενών. Το νοσοκομείο θα αναπτυχθεί ιδιαίτερα μετά το 1927 (ΕΙΝΑΠ, 2005).

Νοσοκομείο «Ευαγγελισμός»

Η ίδρυση του Νοσοκομείου Ευαγγελισμός υπήρξε αποτέλεσμα των προσπαθειών του «Συλλόγου Κυριών υπέρ Γυναικείας Παιδεύσεως», που ήταν πρωτοβουλία 62 γυναικών. Το 1872, με τη συνδρομή της Βασίλισσας Όλγας, εγκρίθηκε Βασιλικό Διάταγμα, που επέτρεπε τη σύσταση του Συλλόγου και τέθηκε υπό την προστασία της ίδιας της Βασίλισσας. Οι σκοποί τού εν λόγω Συλλόγου ήταν αμιγώς φιλανθρωπικοί, κοινωφελείς, καθώς και η μόρφωση των αδελφών νοσοκόμων. Με ενέργειες του Συλλόγου, το 1875 ιδρύθηκε το «Νοσοκομικόν Παιδευτήριον», που προσέφερε τουλάχιστον τετράμηνη εκπαίδευση των αδελφών νοσοκόμων. Η σχολή εγκαταστάθηκε στο κτήριο του Συλλόγου επί της Λεωφόρου Αμαλίας. Σύντομα, διαπιστώθηκε η ανάγκη ίδρυσης ενός νοσοκομείου, στους χώρους του οποίου θα μπορούσε να γίνει καλύτερη η εκπαίδευση των αδελφών νοσοκόμων, αλλά και ευχερέστερη η ενδιαίτησή τους. Τον επόμενο χρόνο 1876, από την βασίλισσα Όλγα συγκροτείται Επι-

Εικ. 1: Το «Τζάνειο» Νοσοκομείο τον 19ο αιώνα. Πηγή: Ε.Ι.Ν.Α.Π. Τα δημόσια νοσοκομεία στην Αθήνα και τον Πειραιά. Πορεία στο χρόνο. Εκδόσεις Ε.Ι.Ν.Α.Π., 2005.

Fig. 1: "Tzanio" Hospital at the 19th century. Source: E.I.N.A.P. The public hospitals of Athens and Piraeus. A course in time. Pub. E.I.N.A.P., 2005.

named to "Athens Eye Hospital".

4. The "Astyclinic", established by a decree of 1856 and commenced its operation in 1857, with the aim of treating poor people who could not be hospitalized in political hospitals, due to lack of money. The aim of the establishment of the Astyclinic was also to confront the medical "charlatanism" and to educate the inhabitants of Athens, so that they would not resort to empirical doctors (Korasidou, 2002).

HOSPITALS FROM 1870 TO 1920

Fifteen hospitals were founded in the wider area of Athens (14 in Athens and 1 in Piraeus), during the 50 years 1870-1920 (Table 1). Most of them continue to function even today. Hospitals were divided into five main categories: 1) public 2) municipal 3) under private law but for public service 4) university and 5) private. Thenceforward, historical data about their foundation and activity especially during the 50-year period studied, will be reported.

Hospital of Piraeus "Tzaneio"

The hospital was founded in 1866 with the donation of merchant Nikitas Tzannis or Tzanne, a citizen of Piraeus from the island of Kythera. Its operation began in 1873 as "Brotherhood" (Fig. 1). The aim of the foundation was the provision of care to the citizens of Piraeus and especially the hospitalization of the poor patients. The hospital has been particularly developed after 1927 (E.I.N.A.P., 2005).

"Evangelismos" Hospital

The foundation of Evangelismos Hospital was the result of the efforts of the "Association of Ladies for Women's Education", which was the initiative of 62 women. In 1872, with the assistance of Queen Olga, a Royal Decree was adopted, which permitted the formation of the Association that was placed under the protection of the Queen herself. The aims of this Association were purely philanthropic, charitable, as well as the training of sister nurses. With the actions of the Association, in 1875 a "Nursing School" was established, which offered at least four months of training for nurses. The school was installed in the building of the Association on Amalias Avenue. Soon, there was a need to establish a hospital in which the nurses could be better educated and also easier accommodated. In the following year 1876, a Commission was formed by Queen Olga to raise funds for the construction of a hospital center. The Commission, under the presidency of the Archbishop of Athens

Πίνακας 1: Τα νοσοκομεία που ιδρύθηκαν στην ευρύτερη περιοχή της Πρωτεύουσας την περίοδο 1870-1920.

Όνομα Νοσοκομείου	Κατηγορία	Έτος Ίδρυσης	Έτος Λειτουργίας
Νοσοκομείο Πειραιά «Τζάνειο»	Ιδιωτικού Δικαίου Δημόσιας Ωφελείας	1866	1873
Νοσοκομείο «Ευαγγελισμός»	Ιδιωτικού Δικαίου Δημόσιας Ωφελείας	1881	1884
Ψυχιατρικό Νοσοκομείο «Δρομοκαΐτειο»	Ιδιωτικού Δικαίου Δημόσιας Ωφελείας	1882	1887
Άσυλο Ανιάτων	Ιδιωτικού Δικαίου Δημόσιας Ωφελείας	1891	1891
Νοσοκομείο «Αρεταίειο»	Πανεπιστημιακό	1894	1898
Νοσοκομείο Παίδων «Αγία Σοφία»	Ιδιωτικού Δικαίου Δημόσιας Ωφελείας	1896	1900
Λαϊκό σανατόριο «Σωτηρία»	Ιδιωτικού Δικαίου Δημόσιας Ωφελείας	1902	1905
Νοσοκομείο λοιμωδών νόσων «Η Αγία Βαρβάρα»	Δημόσιο	1903	1903
Κλινική «Ενώσεως Ελληνίδων»	Ιδιωτικού Δικαίου Δημόσιας Ωφελείας	1903	1903
Θεραπευτήριο «Πολυκλινική»	Ιδιωτικού Δικαίου	1903	1905
Νοσοκομείο – Ψυχιατρική Κλινική «Αιγινήτειο»	Πανεπιστημιακό	1904	1905
Νοσοκομείο αφροδίσιων νοσημάτων «Ανδρέας Συγγρός»	Ιδιωτικού Δικαίου Δημόσιας Ωφελείας	1909	1910
Σανατόριο Πάρνηθας ή «Νοσοκομείο Γ. Σταύρου και Γ. Φουγκ»	Ιδιωτικού Δικαίου Δημόσιας Ωφελείας	1912	1914
Νοσοκομείο «Η Αγία Ελένη»	Ιδιωτικού Δικαίου Δημόσιας Ωφελείας	1916	1916
Νοσοκομείο «Ασκληπιείο Βούλας»	Ιδιωτικού Δικαίου Δημόσιας Ωφελείας	1920	1920

τροπή με σκοπό τη συγκέντρωση πόρων για την ανέγερση νοσοκομειακού κέντρου. Η Επιτροπή υπό την Προεδρία του Μητροπολίτη Αθηνών Προκόπιου, είχε ως μέλη της τους επιφανείς Μ. Ρενιέρη, Λ. Μελά, Α. Θεοφιλά και Γ. Μακκά. Η Ιερά Μονή Ασωμάτων Πετράκη δωρίζει το σχετικό οικόπεδο το 1880, προσφέροντας μια συνολική έκταση 39.185,36 πήχεων σταδιακά μέχρι το 1890, έκταση που ακριβώς υφίσταται και σήμερα. Το 1881, με Βασιλικό Διάταγμα, εγκρίνεται η ίδρυση Θεραπευτηρίου με την ονομασία «Ευαγγελισμός», ως φιλανθρωπικού ιδρύματος. Στις 25 Μαρτίου 1881, ο Βασιλιάς Γεώργιος ο Α' θέτει το θεμέλιο λίθο του νοσοκομείου «Ευαγγελισμός». Το θεραπευτήριο κτίστηκε σύμφωνα με τα δυτικοευρωπαϊκά πρότυπα, διέθετε σύστημα θέρμανσης και αερισμού, καθώς και ανελκυστήρες. Στις 25 Μαρτίου 1884, η Επιτροπή παραδίδει τη διοίκηση σε Εφορία Κυριών, από την οποία συγκροτείται το πρώτο Διοικητικό του Συμβούλιο, αποτελούμενο από γυναίκες, υπό την προεδρία της Ιφιγένειας Α. Συγγρού. Το νοσοκομείο εγκαινιάστηκε και άρχισε την επίσημη λειτουργία του στις 16 Απριλίου 1884 (Εικ. 2).

Το 1885, δημοσιεύτηκε στην Εφημερίδα της Κυβερνήσεως ο πρώτος οργανισμός του νοσοκομείου. Αρχικά υπήρχαν δύο κλινικές, η Παθολογική και η Χειρουργική, δωμάτια απομόνωσης και δωμάτια πρώτης, δευτέρας και τρίτης θέσεως, καθώς και χώροι για τη διαμονή των αδελφών νοσοκόμων. Αρχικά (1884), το νοσοκομείο

Εικ. 2: Το Νοσοκομείο «Ευαγγελισμός» (1884). Πηγή: Ε.Ι.Ν.Α.Π. Τα δημόσια νοσοκομεία στην Αθήνα και τον Πειραιά. Πορεία στο χρόνο. Εκδόσεις Ε.Ι.Ν.Α.Π., 2005.
Fig. 2: Hospital "Evangelismos" (1884). Source: E.I.N.A.P. The public hospitals of Athens and Piraeus. A course in time. Pub. E.I.N.A.P., 2005.

Prokopios, had as its members the prominent M. Renieris, L. Melas, A. Theophila and G. Makkas. The Monastery of Assomaton Petraki donated the relevant plot in 1880, offering a total area of 39,185.36 acres gradually until 1890, an area that still exists today. In

Table 1: Hospitals founded in Athens during the period 1870-1920.

Hospital's Name	Category	Year of Foundation	Year of Operation
Hospital of Piraeus "Tzaneio"	Under Private Law but for Public Service	1866	1873
"Evangelismos" Hospital	Under Private Law but for Public Service	1881	1884
Psychiatric Hospital "Dromokaitio"	Under Private Law but for Public Service	1882	1887
Asylum for the Incurable	Under Private Law but for Public Service	1891	1891
"Aretaieio" Hospital	University Hospital	1894	1898
Childrens' Hospital "Saint Sophia"	Under Private Law but for Public Service	1896	1900
"Sotiria" Hospital	Under Private Law but for Public Service	1902	1905
"Saint Varvara" Hospital	Public Hospital	1903	1903
Clinic of the "Union of Greek women"	Under Private Law but for Public Service	1903	1903
Hospital "Polyclinic"	Private Hospital	1903	1905
"Aeginitio" Hospital	University Hospital	1904	1905
"Andreas Syngros" Hospital	Under Private Law but for Public Service	1909	1910
Sanatorium of Parnitha	Under Private Law but for Public Service	1912	1914
"Saint Eleni" Hospital	Under Private Law but for Public Service	1916	1916
"Asklepion Voulas" Hospital	Under Private Law but for Public Service	1920	1920

διέθετε 48 κλίνες, που σύντομα έγιναν 100. Το 1896, η δύναμή του ανερχόταν σε περίπου 150 κλίνες, ενώ το 1920 περί τις 300 κλίνες. Το 1888, κατασκευάστηκε το πρώτο χειρουργείο ενώ το 1897 θεμελιώθηκε ο οίκος αδελφών νοσοκόμων, που περατώθηκε ένα χρόνο αργότερα, το 1898, με δωρεά του Α. Συγγρού. Το έτος 1897 επίσης ο Ευαγγελισμός δέχθηκε τους τραυματίες του Ελληνοτουρκικού πολέμου και παράλληλα άρχισαν να λειτουργούν Εργαστήρια Αναλύσεων και Ακτινολογική Μονάδα. Το 1903 αρχίζουν να λειτουργούν τα πρώτα εξωτερικά ιατρεία και στις 25 Μαρτίου 1912, θεμελιώθηκε ο ναός του Θεραπευτηρίου, που αποδόθηκε στον Ευαγγελισμό της Θεοτόκου. Όπως και κατά τη διάρκεια του Ελληνοτουρκικού πολέμου του 1897, έτσι και κατά τη διάρκεια των Βαλκανικών πολέμων, ο Ευαγγελισμός νοσήλευσε μεγάλο αριθμό τραυματιών. Κατά τον πρώτο χρόνο λειτουργίας του, το 1884, στο νοσοκομείο εισήχθησαν 258 ασθενείς, το 1900, 1.265 ασθενείς, το 1910, 2.316 ασθενείς και το 1920, 4.421 ασθενείς (Μεγάλη Ελληνική Εγκυκλοπαίδεια Πυρσός, 1927, Κορασίδου, 2002, ΕΙΝΑΠ, 2005, Ανωγιάτης-Pele και συν. 2012).

Ψυχιατρικό Νοσοκομείο «Δρομοκαΐτειο»

Ο Γεώργιος ή Ζωρζής Δρομοκαΐτης (1805-1880), διέθεσε εν ζωή, αλλά και με τη διαθήκη του, 500.000 χρυσά γαλλικά φράγκα «δια την σύστασιν φρενοκομείου». Το οικόπεδο επί της Ιεράς οδού στην περιοχή Δαφνί Αττι-

1881, a Royal Decree approved the establishment of a "Evangelismos" Hospital, as a charity institution. On March 25, 1881, King George A΄ sets the foundation stone of Evangelismos Hospital. The institution was built according to Western European standards, it had a heating and ventilation system, as well as lifts. On March 25, 1884, the Commission handed over the administration to a Ladies Cabinet, which formed its first Board, consisting of women, chaired by Iphigenia A. Syngrou. The hospital was inaugurated and began its official operation on April 16, 1884 (Fig. 2). In 1885, the first institution of the hospital was published in the Government Gazette. Initially there were two clinics, Pathology (Internal Medicine) and Surgery, isolation rooms, and first, second and third place rooms, as well as rooms for the stay of nurses. Initially (1884), the hospital had 48 beds, which soon became 100. In 1896, its capacity was about 150 beds, while in 1920 about 300 beds. In 1888, the first operating theater was built, and in 1897 the house of nurses was founded, which was completed one year later, in 1898, with the donation of A. Syngros. In 1897, Evangelismos hospitalized the injured of the Greek-Turkish war, and Laboratories of Analysis and a Radiology Unit started operating. In 1903 the first outpatient clinics began to operate and on March 25, 1912, a church was founded, which was attributed to "Evangelismos (Annunciation) of Theotokos". As during the

κής, διετέθη από την κυβέρνηση. Η Εκτελεστική Επιτροπή του κληροδοτήματος, αποτελείτο από τους Μάρκο Ρενιέρη, Χαρίλαο Εμμανουήλ και Ιωάννη Χωρέμη, τρεις σημαντικές προσωπικότητες της εποχής και φίλους του Δρομοκαΐτη. Έτσι την 1η Οκτωβρίου 1887 το νοσοκομείο με το όνομα «Φρενοκομείο Ζώρζη και Ταρσής Δρομοκαΐτου» άρχισε τη λειτουργία του (Εικ. 3). Αρχικώς διέθετε 110 κλίνες. Τα επόμενα χρόνια και μέχρι το 1893, νέα κτήρια ανεγέρθηκαν μετά από προσφορές ιδιωτών ευεργετών όπως ο Κ. Σεβαστόπουλος, ο Α. Συγγρός, ο Π. Θεολόγος, η Β. Σκυλίτση, η Ε. Βενιζέλου, ο Χ. Σπηλιόπουλος κ.ά.. Το ίδρυμα, για δύο τουλάχιστον δεκαετίες έπαιξε το ρόλο πρότυπου ψυχιατρείου (Κορασίδου, 2002, ΕΙΝΑΠ, 2005).

Άσυλο Ανιάτων

Το 1882 ιδρύθηκε στην Αθήνα «Αδελφότης» με την επωνυμία «Καλή Προαίρεσις» από 20 γυναίκες με πρόεδρο τη Ναταλία Σούτσου. Σκοπός του ήταν «η περίθαλψις δυστυχών ασθενών, απόρων ασθενών, οι οποίοι δεν είχαν τα μέσα όχι μόνο να θεραπευθούν, αλλ' ούτε και να ζήσουν απλώς». Το 1891, το σωματείο για τους σκοπούς του, νοίκιασε ένα μικρό σπίτι στα Πατήσια, όπου και συνέστησε ειδικό νοσοκομείο το «Άσυλο Ανιάτων». Από το 1891 μέχρι το 1900, στο νοσοκομείο νοσηλεύτηκαν 84 ασθενείς, από τους οποίους 33 εξήλθαν υγιείς (Κορασίδου, 2002).

Αρεταίειο

Ο θεμέλιος λίθος τέθηκε το 1894, ενώ τα επίσημα εγκαίνια του νοσοκομείου έγιναν στις 16 Αυγούστου 1898. Τα χρήματα για την ανέγερση, προήλθαν κυρίως από την περιουσία που κατέλιπε με διαθήκη του, ο από το 1870 τακτικός καθηγητής της Χειρουργικής, που διετέλεσε επίσης κοσμήτορας της Ιατρικής Σχολής (1873-1874), καθώς και Πρύτανης του Πανεπιστημίου Αθηνών (1879-1880), Θεόδωρος Αρεταίος (1829-1893). Η παραχώρηση του οικοπέδου, έγινε από τη Μονή Πετράκη. Το 1898, λειτούργησε στο νοσοκομείο Χειρουργική Κλινική, ενώ το 1906 δημιουργήθηκε Β΄ Χειρουργική καθώς και Γυναικολογική Κλινική. Το 1924, στο νοσοκομείο, άρχισε για πρώτη φορά να εφαρμόζεται στην Ελλάδα, ακτινοθεραπεία με ραδιενεργό ράδιο. Το νοσοκομείο περιέθαλψε πλήθος τραυματιών την περίοδο 1912-1922, προσφέροντας σημαντικές υπηρεσίες στον ελληνικό λαό (Κορασίδου, 2002, ΕΙΝΑΠ, 2005).

Νοσοκομείο παίδων «Η Αγία Σοφία»

Η πρωτοβουλία για τη δημιουργία του ανήκε στην Πριγκίπισσα Σοφία, την οποία περιέβαλαν μια ομάδα γυναικών, καθώς και οι ευεργέτες Ανδρέας Συγγρός και Μαρίνος Κοργιαλένιος. Οι πρώτες χρηματικές εισφορές προέχονται από τους βασιλείς και εύπορους αστούς εντός και εκτός Ελλάδας. Μετά την παραχώρηση του οικοπέδου από τη Μονή Πετράκη το 1896, έγινε η τελετή

Εικ. 3: «Δρομοκαΐτειο» Ψυχιατρείο (1901). Πηγή: Ε.Ι.Ν.Α.Π. Τα δημόσια νοσοκομεία στην Αθήνα και τον Πειραιά. Πορεία στο χρόνο. Εκδόσεις Ε.Ι.Ν.Α.Π., 2005.
Fig. 3: "Dromokaitio" Psychiatric Hospital (1901). Source: E.I.N.A.P. The public hospitals of Athens and Piraeus. A course in time. Pub. E.I.N.A.P., 2005.

Greek-Turkish war of 1897, during the Balkan wars, Evangelismos hospital hospitalized also a large number of injured people. During the first year of operation, in 1884, 258 patients were admitted to the hospital, in 1900, 1,265 patients, in 1910, 2,316 patients, and in 1920, 4,421 patients (Great Hellenic Encyclopedia Pyrsos, 1927, Korasidou, 2002, E.I.N.A.P., 2005, Anogiatis - Pele et al., 2012).

Psychiatric Hospital "Dromokaitio"

Georgios or Zorzis Dromokaitis (1805-1880), offered as long as he lived, but also with his will, 500,000 gold francs "for the foundation of a mental institution". The plot of land in the area of Dafni, Attica, was given by the government. The Executive Committee of the legacy consisted of Markos Renieris, Charilaos Emmanuil and Ioannis Choremis, three important personalities of the time and friends of Dromokaitis. Thus, on October 1, 1887, the hospital named "Zorzis and Tarsi Dromokaitis" began its operation (Fig. 3). Initially it had 110 beds. In the following years and until 1893, new buildings were constructed after offers of private benefactors such as K. Sevastopoulos, A. Syngros, P. Theologos, V. Skylitsi, E. Venizelos, C. Spiliopoulos and others. The institution, for at least two decades, played the role of a model psychiatric institution (Korasidou, 2002, E.I.N.A.P., 2005).

Asylum for the Incurable

In 1882, in Athens, a "Brotherhood" was founded with the name "Good Intention" by 20 women, with Natalia Soutsos as president. Its purpose was to "treat unfortunate patients, needy patients, who had not the means not only to be cured, but even to live". In 1891, the Committee has rented, for its purposes, a small house

θεμελίωσης του νοσοκομείου. Το 1897, άρχισε να λειτουργεί διετούς φοίτησης Σχολή Αδελφών. Η έναρξη λειτουργίας του νοσοκομείου έγινε στις 22 Μαρτίου 1900 με ιδιαίτερη λαμπρότητα. Αρχικά διέθετε 16 κλίνες. Τον πρώτο χρόνο λειτουργίας του νοσηλεύτηκαν 116 παιδιά, τον δεύτερο 143, το 1904, 174 και το 1907, 185. Το 1912 το νοσοκομείο επιτάσσεται και περιθάλπει τραυματίες του βαλκανικού πολέμου, ενώ το 1914 οι γιατροί τού νοσοκομείου συμμετέχουν στην κατ' οίκον νοσηλεία των Μακεδόνων προσφύγων (Κορασίδου, 2002, ΕΙΝΑΠ, 2005).

Νοσοκομείο «Σωτηρία»

Η σύζυγος του Ερρίκου Σλήμαν, Σοφία, ανέπτυξε μετά το θάνατό του, το 1890, σημαντική φιλανθρωπική δράση. Στις αρχές του 20ου αιώνα η φυματίωση μάστιζε την κοινωνία, ιδιαίτερα τους κατοίκους των μεγάλων πόλεων, ενώ ειδικά νοσοκομεία και οι απαιτούμενες νοσηλευτικές κλίνες έλειπαν. Οι συνθήκες νοσηλείας ήταν άθλιες και εκτός των άλλων η φυματίωση αποτελούσε μία νόσο η οποία στιγμάτιζε κοινωνικά τον ασθενή, που πολλές φορές εγκαταλειπόταν παντελώς αβοήθητος. Παρά τις προσπάθειες και τις εκκλήσεις των επιστημόνων της εποχής, το ελληνικό κράτος δεν κινητοποιήθηκε για την ίδρυση σανατορίων, όπως αυτά που ήδη υπήρχαν σε άλλες ευρωπαϊκές χώρες. Ο ιδιωτικός τομέας όμως, άρχισε να συμμετέχει ενεργά στο θέμα της αντιμετώπισης της φυματίωσης. Σημαντική ώθηση προς την επίλυση του προβλήματος προήλθε από το 1ο Πανελλήνιο Ιατρικό Συνέδριο, που έλαβε χώρα στην Αθήνα το Μάιο του 1901. Μετά από διάφορες εισηγήσεις ιατρών περί της μεγάλης έκτασης την οποία είχε λάβει η νόσος, το συνέδριο αποφάσισε ομόφωνα να δημιουργηθεί «Πανελλήνιος Σύνδεσμος κατά της Φυματιώσεως». Η Σοφία Σλήμαν, μετά από μία επίσκεψή της στο νοσοκομείο Ελπίς, όπου νοσηλεύονταν υπό αντίξοες συνθήκες και φυματικοί, διαπίστωσε την ανάγκη δημιουργίας σανατορίου. Έδρασε αστραπιαία. Το Μάϊο του 1902 δημιούργησε «Όμιλο Κυριών», που ίδρυσε Εταιρεία με την επωνυμία «Σωτηρία». Στις 28 Μαΐου 1902 με Βασιλικό Διάταγμα (Β.Δ.) εγκρίθηκε το καταστατικό της Εταιρείας με τίτλο «Θεραπευτήριο η Σωτηρία». Μετά από έρευνες, ο κατάλληλος χώρος για να ανεγερθεί το σανατόριο, βρέθηκε στην περιοχή του Γουδή. Το οικόπεδο πληρούσε τους σύγχρονους για την εποχή όρους δημιουργίας σανατορίου, αφού ήταν προφυλαγμένο από τους βόρειους και ανατολικούς ανέμους, ήταν εκτεθειμένο στον ήλιο για όσο το δυνατό περισσότερο χρόνο, βρισκόταν εκτός της πόλης των Αθηνών αλλά όχι μακριά απ' αυτήν, ήταν μακριά από σκόνες, καπνούς, ομίχλη, έλη κλπ. και επίσης ήταν κοντά σε δάσος, όχι πολύ πυκνό αλλά πλούσιο σε κωνοφόρα δέντρα. Το οικόπεδο παραχωρήθηκε από τη Μονή Πετράκη. Στις 7 Νοεμβρίου 1902 εκδόθηκε Β.Δ. που επέτρεπε την ίδρυση «Φθισιατρείου» με δαπάνη της Εταιρείας. Ο θεμέλιος λίθος τέθηκε το 1903, παρουσία

in Patissia, where he set up a special hospital called "Asylum for the Incurable". From 1891 to 1900, 84 patients were hospitalized, 33 of whom were discharged healthful (Korasidou, 2002).

"Aretaieio" Hospital

The foundation stone was laid in 1894, while the official inauguration of the hospital was made on August 16, 1898. The money for the construction came mainly from the property that was donated by his will, of the Professor of Surgery from 1870, who also served as a Dean of the School of Medicine (1873-1874), and Rector of the University of Athens (1879-1880), Theodore Aretaios (1829-1893). The concession of the plot was made by the Petraki Monastery. In 1898, a Surgery Clinic started to operate in the hospital, and in 1906 a second Surgery Clinic and a Gynecology Clinic were established. In 1924, in the hospital, a radioactive radiation has for the first time started to be applied in Greece. The hospital treated a large number of war injured in the period 1912-1922, offering important services to the Greek people (Korasidou, 2002, E.I.N.A.P., 2005).

Childrens' Hospital "Saint Sophia"

The initiative for its creation belonged to Princess Sofia, who was surrounded by a group of women, as well as the benefactors Andreas Syngros and Marinos Korgialenios. The first financial contributions came from the kings and wealthy bourgeois living inside or outside Greece. After the concession of the land from the Petraki Monastery in 1896, the foundation ceremony of the hospital took place. In 1897, a two-year training School of Nurses started working. The hospital started its operation on March 22, 1900 with great magnificence. Initially it had 16 beds. In the first year of its operation, 116 children were hospitalized, the second 143, in 1904, 174 and in 1907, 185. In 1912 the hospital was charged with the admission of the wounded in the Balkan war, while in 1914 the hospital doctors participated in the home hospitalization of the Macedonians refugees (Korasidou, 2002, E.I.N.A.P., 2005).

Hospital "Sotiria"

The wife of Heinrich Schliemann, Sophia, after his death, in 1890, developed an important charitable action. At the beginning of the 20th century, tuberculosis was pestering society, especially the inhabitants of major cities, while special hospitals and the required hospital beds were missing. The conditions of hospitalization were miserable and, among other things, tuberculosis was a disease that socially stamped the patient, who was often abandoned and completely helpless. Despite the efforts and appeals of the scientists of the time, the Greek State was not activated for the establishment of sanatoria, such as those already existing in other European coun-

της Βασίλισσας Όλγας. Τα εγκαίνια του πρώτου περιπτέρου του νοσοκομείου, που κατασκευάστηκε με έξοδα της Σοφίας Σλήμαν, έγιναν το 1905, οπότε άρχισε και η λειτουργία του νοσοκομείου που διέθετε 40 κλίνες (Εικ. 4). Από το 1905 μέχρι το 1915 κατασκευάστηκαν με έξοδα των ιδιωτών ακόμα έξι περίπτερα και το κτήριο των διοικητικών υπηρεσιών ή «Διευθυντήριο». Τα περίπτερα απευθύνονταν σε διάφορες εισοδηματικές τάξεις. Το 1915, το νοσοκομείο ενισχύεται με δύο κληροδοτήματα και η Μονή Πετράκη παραχωρεί νέα έκταση 215 στρεμμάτων, με αντάλλαγμα πέντε κλίνες για τη νοσηλεία απόρων ασθενών. Το 1918, ο αριθμός των κλινών ανήλθε στις 250. Ο αριθμός των νοσηλευθέντων ασθενών το 1905, ήταν 162, ενώ το 1918, 604 ασθενείς. Η θνησιμότητα όμως κυμαινόταν περί το 50% ή και παραπάνω. Βέβαια οι περισσότεροι ασθενείς προσέφευγαν στο σανατόριο, όταν βρίσκονταν πλέον σε προχωρημένο ή στο τελικό στάδιο της νόσου. Το 1919, η διοίκηση του νοσοκομείου περιέρχεται στο κράτος, το οποίο όμως συμμετείχε ήδη στη χρηματοδότηση του ιδρύματος με τακτή ετήσια ενίσχυση (Κατής, 1984, Βλαδίμηρος και Φραγκίδης, 2002, ΕΙΝΑΠ, 2005).

Νοσοκομείο «Η Αγία Βαρβάρα»

Το νοσοκομείο αυτό της Δυτικής Αττικής ιδρύθηκε και λειτούργησε για πρώτη φορά το 1903, με την ονομασία «Κάνθαρος». Το 1906, μετονομάστηκε σε «Νοσοκομείο Ευλογιόντων», με στόχο τη νοσηλεία και αντιμετώπιση των διαρκώς αυξανομένων κρουσμάτων ευλογιάς της εποχής. Φυσικά, στο νοσοκομείο νοσηλεύονταν και άλλα περιστατικά λοιμωδών νόσων. Το νοσοκομείο κτισμένο σε απόμακρη σχετικά περιοχή από την Αθήνα, προσέφερε σημαντικές υπηρεσίες, νοσηλεύοντας ασθενείς με λοιμώδη νοσήματα, που ήταν αποκλεισμένοι κοινωνικά. Κατά τη δεκαετία του 1930, νοσηλεύτηκαν ασθενείς με τη νόσο του Χάνσεν (λέπρα) και στη διάρκεια της δεκαετίας του 1950 ασθενείς με μηνιγγίτιδα, που είχε προσλάβει χαρακτήρα επιδημίας. Το 1970, το νοσοκομείο μετονομάστηκε σε «Δημόσιο Νοσοκομείο Λοιμωδών Νόσων», ενώ σήμερα ονομάζεται «Γενικό Νοσοκομείο Δυτικής Αττικής "Η Αγία Βαρβάρα"» (ΕΙΝΑΠ, 2005).

Κλινική «Ενώσεως Ελληνίδων»

Η «Ένωσις Ελληνίδων» που ήδη διαθέτει Εκπαιδευτικό Τμήμα, ιδρύει το 1897 το Τμήμα «Νοσηλείας και Υγιεινής». Σκοποί του τμήματος αποτελούν «η μόρφωσις γυναικών όλων των κοινωνικών τάξεων ως νοσοκόμων, η διάδοσις και η εφαρμογή των όρων υγιεινής μεταξύ των λαϊκών τάξεων, η δωρεάν εξέτασις και θεραπεία εξωτερικών ασθενών… και η ίδρυσις και συντήρησις κλινικών διά γυναίκας και παιδιά, ένθα πάσα γυνή να δύναται να τύχη θεραπείας παρά μόνων γυναικών ιατρών». Έτσι η «Ένωσις Ελληνίδων» ιδρύει το 1903, κοντά στην Πύλη του Αδριανού, μικρή κλινική, που αποτελείται από γυναικολογικό, παιδιατρικό και ορθοπεδικό τμήμα και που σε

Εικ. 4: Νοσοκομείο «Σωτηρία» (1905-1908). Πηγή: Ε.Ι.Ν.Α.Π. Τα δημόσια νοσοκομεία στην Αθήνα και τον Πειραιά. Πορεία στο χρόνο. Εκδόσεις Ε.Ι.Ν.Α.Π., 2005.
Fig. 4: Hospital "Sotiria" (1905-1908). Source: E.I.N.A.P. The public hospitals of Athens and Piraeus. A course in time. E.I.N.A.P. Pub. E.I.N.A.P., 2005.

tries. The private sector, however, has been actively involved in dealing with tuberculosis. An important impetus for solving the problem came from the 1st Panhellenic Medical Congress, which took place in Athens in May 1901. Following several medical papers on the large extent the disease had received, the conference unanimously decided to create a "Panhellenic Association against Tuberculosis". Sophie Schliemann, after a visit to the hospital in "Elpis", where under adverse conditions tuberculous patients were hospitalized, found the need to create a sanatorium. She acted immediately. In May 1902 she created a "Group of Ladies", which founded an Association named "Sotiria". On May 28, 1902, the Statute of the Association entitled "Sanatorium Sotiria" was approved by a Royal Decree (R.D.). After research, the site for the construction of the sanatorium was found in the Goudi area. The plot met the contemporary conditions for the creation of a sanatorium, since it was sheltered from the northern and eastern winds, it was exposed to the sun for as long as possible, it was outside the city of Athens but not far from it, it was far from dust , smoke, fog, marshes, etc. and was also close to a forest, not very dense but rich in coniferous trees. The plot was granted by the Petraki Monastery. On November 7, 1902, a R.D. was isuued, which allowed the establishment of a "Phthisis hospital" with expenses of the Association. The foundation stone was laid in 1903, in the presence of Queen Olga. The inauguration of the hospital's first pavilion, built at Sofia Schliemann's expense, took place in 1905, when the hospital, which had 40 beds, started operating (Fig. 4). From 1905 until 1915, six pavilions and the administrative building or the "Managerial building" were built with expenses of individuals. The stands were addressed to various income social classes of people. In 1915, the hospital was strengthened by two donations and the Petraki Monastery granted a new land of 215 acres in exchange for five beds for hospitalization of poor patients. In 1918, the number of beds was 250. The number of hospital-

Εικ. 5: Νοσοκομείο «Ανδρέας Συγγρός» (1908). Πηγή: Ε.Ι.Ν.Α.Π. Τα δημόσια νοσοκομεία στην Αθήνα και τον Πειραιά. Πορεία στο χρόνο. Εκδόσεις Ε.Ι.Ν.Α.Π., 2005.
Fig. 5: Hospital "Andreas Syngros" (1908). Source: E.I.N.A.P. The public hospitals of Athens and Piraeus. A course in time. E.I.N.A.P. Pub. E.I.N.A.P., 2005.

περίπτωση ανάγκης θα μπορούσε να περιλάβει και παθολογικό τμήμα. Στην κλινική της «Ενώσεως Ελληνίδων» προσήλθαν και έλαβαν θεραπεία το 1903, 640 ασθενείς γυναίκες και παιδιά, το 1904, 700 και το 1905, 692. Η κλινική χρησίμευσε και ως «Φροντιστήριο Γυναικολογίας» για την εκπαίδευση μαιών (Κορασίδου, 2002).

Θεραπευτήριο «Πολυκλινική»

Ιδρύθηκε στην Αθήνα το 1903 από τους Κεφαλλονίτες ιατρούς Νικόλαο και Ανδρέα Αλιβιζάτο, αρχικά για παροχή πρωτοβάθμιας φροντίδας στην οδό Σωκράτους 56. Στη συνέχεια λειτούργησε ως νοσοκομείο από το 1905, μετά την μεταφορά του σε μεγάλο κτήριο στην οδό Πειραιώς 3. Διέθετε 50 νοσηλευτικές κλίνες. Σκοπός της δημιουργίας του ήταν ο ασθενής να εύρισκε ειδικό ιατρό για την κάθε πάθηση, αλλά στο καταστατικό του θεραπευτηρίου αναφέρεται ότι «θα παρέχεται δωρεάν ιατρική περίθαλψη και δωρεάν φάρμακα στους ασθενείς ανεξαρτήτως εθνικότητος και θρησκεύματος». Προσελήφθησαν και εκπαιδεύτηκαν, ως αδελφές νοσοκόμες 30 μοναχές από διάφορες περιοχές της Ελλάδος, οι οποίες όπως και το θεραπευτήριο προσέφεραν σημαντικές υπηρεσίες κατά τη διάρκεια των βαλκανικών πολέμων (ΕΙΝΑΠ, 2005).

Αιγινήτειο

Τα νοσοκομείο θεμελιώθηκε το 1900, ιδρύθηκε με Βασιλικό Διάταγμα στις 19 Ιουλίου 1904, εγκαινιάστηκε και άρχισε τη λειτουργία του στις 13 Μαρτίου 1905. Τα χρήματα προήλθαν από το κληροδότημα του καθηγητή Παθολογικής Ανατομίας του Πανεπιστημίου Αθηνών Διονυσίου Αιγινήτη (1821-1884), τα οποία διαχειρίστηκε επιτροπή αποτελούμενη από τους καθηγητές Σ. Μαγγίνα, Ι. Ζωχιό και Μ. Κατσαρά. Το νοσοκομείο από την ίδρυσή του, στέγασε την έδρα και την κλινική των «Νευρικών και Φρενικών (Ψυχικών) Νοσημάτων» της Ιατρικής Σχολής του Πανεπιστημίου Αθηνών. Αρχικά, διέθετε 24 κλίνες, το 1911, 96 κλίνες, που το 1938 έφθασαν τις 112 κλίνες (Κορασίδου, 2002, ΕΙΝΑΠ, 2005).

ized patients in 1905 was 162, while in 1918, 604 patients. But mortality varied around 50% or more. Of course, most patients visited the sanatorium when they were at the advanced or final stage of the disease. In 1919, the administration of the hospital has come to pass to the state, which was already involved in the financing of the institution with regular annual aid (Katis, 1984, Vladimiros and Fragkidis, 2002, E.I.N.A.P., 2005).

"Saint Varvara" Hospital

This hospital in Western Attica was founded and operated for the first time in 1903, under the name "Kantharos". In 1906, it was renamed to "Smallpox Hospital", aiming at the hospitalization and treatment of the ever-growing smallpox cases of the time. Certainly, other cases of infectious diseases were hospitalized. The hospital, built in a relatively remote area of Athens, provided important services, hospitalizing patients with infectious diseases that were socially excluded. In the 1930s, patients with Hansen's disease (leprosy) were hospitalized, and during the 1950s patients with meningitis (an epidemic of the time) also. In 1970, the hospital was renamed to "Public Hospital of Infectious Diseases", and today it is called «General Hospital of Western Attica "Saint Varvara"» (E.I.N.A.P., 2005).

Clinic of the "Union of Greek women"

The "Union of Greek women", which already had an Educational Department, forms in 1897 a new Department of "Nursing and Hygiene". The aims of the department are "the education of women of all social classes as nurses, the dissemination and application of hygiene conditions among the popular classes, the free examination and treatment of outpatients… and the establishment and maintenance of clinics for women and children, where all women can be given the chance to receive treatment from only female doctors. Thus, in 1903, the "Union of Greek women" founded a small clinic, consisting of a gynecological, a pediatric and an orthopedic department, which in case of need could include an internal medicine department. At the Clinic of the "Union of Greek women", received treatment, in 1903, 640 patients and children, in 1904, 700 and in 1905, 692. The Clinic also served as a "Gynecology Tutorial" for the training of midwives (Korasidou, 2002).

Hospital "Polyclinic"

It was founded at 56, Socratous Street in Athens in 1903, by the Cephalonian physicians Nikolaos and Andreas Alivizatos, initially for primary care. It then operated as a hospital since 1905, after its transfer to a large building at 3, Piraeus Street in Athens. There were 50 nursing beds. The purpose of the establishment was to offer the ability to patients to find a special doctor for every disease, but the statute of the hospital stated that

Νοσοκομείο «Ανδρέας Συγγρός»

Το δερματολογικό νοσοκομείο ονομάστηκε αρχικά «Θεραπευτήριον των Κολλητικών Νοσημάτων» και στη συνέχεια «Νοσοκομείο των Αφροδισίων Παθών» (1884-1885). Εγκαταστάθηκε διαδοχικά σε διάφορα κτήρια, αρχικά κοντά στη Γαλλική Σχολή, απ' όπου μετεγκαταστάθηκε τρεις ακόμα φορές. Ο Ανδρέας Συγγρός μετά από επίσκεψή του, διαπίστωσε τις πολύ κακές συνθήκες λειτουργίας του και αποφάσισε να χρηματοδοτήσει την ανέγερση νοσοκομείου για τα δερματικά και τα αφροδίσια νοσήματα. Εκτός από την αρχική χρηματοδότηση, με τη διαθήκη του άφησε το 1899, ένα επίσης σημαντικό χρηματικό ποσό προς ανέγερση του νοσοκομείου. Η Μονή Πετράκη δώρισε στο Δημόσιο το οικόπεδο το 1907 και το 1909 ιδρύεται με νόμο, νοσοκομείο αφροδισίων νοσημάτων υπό την επωνυμία «Νοσοκομείον Ανδρέα Συγγρού». Η έναρξη λειτουργίας του έγινε στις 4 Ιανουαρίου 1910, κατασκευάστηκε εξ ολοκλήρου από πεντελικό μάρμαρο, θεωρήθηκε δε τότε ως το αρτιότερο στον κόσμο (Εικ. 5). Σκοπό είχε τη δωρεάν νοσηλεία απόρων πασχόντων και την πρακτική άσκηση των φοιτητών της ιατρικής και της οδοντιατρικής σχολής. Αρχικά διέθετε 300 γυναικείες και 100 ανδρικές κλίνες. Μεταξύ 1910-1914, στο «Ανδρέας Συγγρός» νοσηλεύτηκαν 16.177 ασθενείς, από τους οποίους οι 6.676 ήταν συφιλιδικοί (Κορασίδου, 2002, ΕΙΝΑΠ, 2005).

Σανατόριο Πάρνηθας

Το Σανατόριο της Πάρνηθας ή «Νοσοκομείο Γεωργίου Σταύρου και Γεωργίου Φουγκ», λειτούργησε ως αντιφυματικό θεραπευτήριο του νοσοκομείου «Ευαγγελισμός». Τα χρήματα διατέθηκαν με τη διαθήκη του 1898, της Φαιναρέτης Έρβερτ, ευεργέτιδας του «Ευαγγελισμού», συζύγου του Γ. Φούγκ και ανιψιάς του ιδρυτή της Εθνικής Τράπεζας Γ. Σταύρου. Το 1912, αρχίζει η κατασκευή ενός πρόχειρου ξύλινου νοσοκομείου. Το ορεινό αντιφυματικό περίπτερο-σανατόριο εγκαινιάστηκε παρουσία της Βασίλισσας Όλγας και άρχισε τη λειτουργία του στις 9 Αυγούστου 1914. Διέθετε 14 κλίνες. Το 1927, οι εγκαταστάσεις επεκτάθηκαν, αλλά το 1934 θεμελιώνεται νέο σύγχρονο κτήριο, που άρχισε τη λειτουργία του το 1935. Το σανατόριο σταμάτησε τη λειτουργία του το 1960 (Δημοπούλου και συν. 2013).

Νοσοκομείο «Η Αγία Ελένη»

Ιδρύθηκε μετά από πρωτοβουλία ιδιωτών που συνέστησαν το φιλανθρωπικό σωματείο «Αγία Ελένη» και συνέλεξαν χορηγίες. Μεταξύ των μελών του σωματείου ήταν η Λουΐζα Ριανκούρ και η Βιργινία Μπενάκη. Το οικόπεδο παραχωρήθηκε από τη Μητρόπολη Αθηνών. Το νοσοκομείο άρχισε να λειτουργεί το 1916. Πρώτος Πρόεδρος του Διοικητικού συμβουλίου ήταν ο Μητροπολίτης Αθηνών Θεόκλητος. Το 1938 γίνεται αποδεκτή δωρεά του Χαρ. Σπηλιόπουλου και το νοσοκομείο μετο-

"free medical care and free medicines will be provided to patients regardless of nationality and religion". As nurses, 30 nuns from different regions of Greece were hired and trained, who, as well as the hospital, provided important services during the Balkan wars (E.I.N.A.P., 2005).

"Aeginitio" Hospital

The hospital was established in 1900, founded by a Royal Decree on July 19, 1904, and was inaugurated and commenced its operation on March 13, 1905. The money came from the bequest of Professor of Pathology at the University of Athens Dionyssios Aeginitis (1821-1884), which was managed by a Committee consisted of the Professors S. Magkinas, I. Zochios and M. Katsaras. Since its establishment, the hospital has housed the Clinic for the "Nervous and Phrenic (Mental) Diseases" of the Medical School of the University of Athens. Initially, it had 24 beds, in 1911, 96 beds, which in 1938 reached 112 beds (Korasidou, 2002, E.I.N.A.P., 2005).

"Andreas Syngros" Hospital

The dermatological hospital was originally named the "Infirmary for the Transmitted Diseases" and then "Hospital of Sexually Transmitted Passions" (1884-1885). It was installed successively in various buildings, initially near the French School, from where it was relocated three more times. Andreas Syngros, after a visit, found out the very poor operating conditions and decided to finance the construction of a hospital for cutaneous and sexually transmitted diseases. In addition to his initial funding, he has also donated a considerable amount of money through his will in 1899, for the construction of the hospital. The Petraki Monastery donated the land to the State in 1907 and in 1909 the hospital for the sexually transmitted diseases was founded by law, under the name "Andreas Syngros Hospital". It started its operation on January 4, 1910, was made entirely of Pentelic marble, and was then considered the finest in the world (Fig. 5). The aim was to provide free hospitalization to deprived patients and the practical training of students of medical and dental school. Initially, it had 300 female and 100 male beds. Between 1910-1914, 16,177 patients were hospitalized in "Andreas Syngros", of whom 6,676 suffered from syphilis (Korasidou, 2002, E.I.N.A.P., 2005).

Sanatorium of Parnitha

The Sanatorium of Parnitha or "Georgios Stavrou and Georgios Foug Hospital", operated as the anti-tuberculous sanatorium of the "Evangelismos" hospital. The money was donated by the 1898 will of Fenareti Ervert, a benefactor of "Evangelismos", husband of G. Foug and a niece of the founder of the National Bank of Greece

νομάζεται σε Σπηλιοπούλειο Νοσοκομείο «Η Αγία Ελένη» (ΕΙΝΑΠ, 2005).

Νοσοκομείο «Ασκληπιείο Βούλας»

Ιδρύθηκε με πρωτοβουλία του Ελληνικού Ερυθρού Σταυρού (Ε.Ε.Σ.). Η Μητρόπολη Αθηνών και η Μονή Πετράκη για το σκοπό αυτό, προσέφεραν πευκόφυτο, παραθαλάσσιο οικόπεδο στην περιοχή της Βούλας. Η έναρξη λειτουργίας του έγινε τον Ιούλιο του 1920. Αναπτύχθηκαν τρία παραπήγματα. Τα δύο διετέθησαν για τη νοσηλεία παιδιών, αγοριών και κοριτσιών, ηλικίας 5-14 ετών, που έπασχαν από κλειστή φυματίωση και το τρίτο για τη διαμονή του προσωπικού του νοσοκομείου και για τις υπηρεσίες του ιδρύματος. Οι Βρετανοί που αποχωρούσαν τότε από τη Μακεδονία, παραχώρησαν τα τρία παραπήγματα, ο δε Βρετανικός Ερυθρός Σταυρός προσέφερε 400 κιβώτια υγειονομικού υλικού. Αρχικά, ο «Πανελλήνιος Σύνδεσμος κατά της Φυματιώσεως» ανέλαβε τη διοίκηση και τις δαπάνες, που όμως παρεδόθησαν στον Ε.Ε.Σ. το 1923. Τα δύο πρώτα έτη της λειτουργίας του, το νοσοκομείο νοσήλευσε 95 παιδιά που έπασχαν από φυματίωση (ΕΙΝΑΠ, 2005).

ΣΥΜΠΕΡΑΣΜΑΤΑ

Κατά γενική ομολογία, τα περισσότερα νοσοκομεία τα οποία ιδρύθηκαν στην Αθήνα κατά τη διάρκεια της περιόδου 1870-1920, έγιναν με πρωτοβουλία και χρήματα που προσέφερε η ιδιωτική πρωτοβουλία. Το κράτος, οικονομικά αδύναμο κυρίως λόγω των πολέμων και των πτωχεύσεων, ολίγον συνεισέφερε. Επίσης κακή ήταν η κατάσταση της δημόσιας υγείας και το επίπεδο διαβίωσης. Η δημιουργία τους λοιπόν συνεισέφερε τα πλείστα στους Αθηναίους πολίτες, διότι έδωσε τη δυνατότητα αντιμετώπισης κυρίως των συχνών διαδεδομένων ασθενειών και επιδημιών της εποχής, καθώς και των πολλών τραυματιών πολέμου.

G. Stavrou. In 1912, the construction of a wooden hospital has started. The mountain sanatorium for patients with tuberculosis was inaugurated in the presence of Queen Olga and commenced its operation on 9 August 1914. It had 14 beds. In 1927, the facilities were expanded, but in 1934 a new modern building was established, which began operating in 1935. The sanatorium ceased its operation in 1960 (Dimopoulou et al., 2013).

"Saint Eleni" Hospital

It was founded on the initiative of some individuals who set up the charity association "Saint Eleni" and collected sponsorships. Among the members of the association were Louise Riancourt and Virginia Benaki. The plot was granted by the Greek Orthodox Metropolis of Athens. The hospital started operating in 1916. The first Chairman of the Board was the Archbishop of Athens Theoklitos. In 1938, H. Spiliopoulos's donation was accepted and the hospital was renamed to Spiliopoulio Hospital "Saint Eleni" (E.I.N.A.P., 2005).

Hospital "Asklepion Voulas"

It was founded on the initiative of the Hellenic Red Cross (HRC). For this purpose, the Greek Orthodox Metropolis of Athens and the Petraki Monastery offered a pine-covered seaside plot, in the area of Voula. It started its operation in July 1920. Three lodges were industrialized. The two were made available for the hospitalization of children, boys and girls aged 5-14, suffering from closed tuberculosis and the third one for the accommodation of hospital staff and the institution's services. The British, who at the time were leaving Macedonia, donated the three lodges, and the British Red Cross offered 400 boxes of sanitary material. Initially, the "Pan-Hellenic Anti-Tuberculosis Association" undertook the management and the expenses, but in 1923, they were handed over to the HRC. During the first two years of its operation the hospital has hospitalized 95 children suffering from tuberculosis (E.I.N.A.P., 2005).

CONCLUSIONS

Undoubtedly, most hospitals that were established in Athens during the 1870-1920 period, were constructed and financed thanks to the private initiative. The State, financially weak, mainly due to wars and bankruptcies, contributed a little. The state of public health and the standard of living were also very poor at that time. The establishment of the hospitals contributed most to the Athenian citizens, because it provided the opportunity to deal mainly with the widespread diseases and epidemics, as well as with the numerous wounded warriors of that period of time.

ΒΙΒΛΙΟΓΡΑΦΙΑ/REFERENCES

Ανωγιάτης-Pele Δ, Τσιάμης Κ, Μαυρέας Κ, Αθανασοπούλου Ι: Δημογραφική προσέγγιση της νοσηλευτικής κίνησης του Θεραπευτηρίου «Ο Ευαγγελισμός» κατά την περίοδο του Μεσοπολέμου (1927-1939). Τετράδια Ιστορικής δημογραφίας 72012, Μεταπτυχιακό πρόγραμμα ιστορικής δημογραφίας, Ιόνιο Πανεπιστήμιο, Τμήμα Ιστορίας, Τυποεκδοτική, 2012, σελ. 14 [Anogiatis-Pele D, Tsiamis C, Mavreas C, Athanasopoulou I: Demographic approach to the patients' attendance of the "Evaggelismos" Hospital during the Interwar period (1927-1939). Historical demographic books 72012, Postgraduate program of historical demography, Ionian University, Department of History, Typoekdotiki, 2012, p 14 (in Greek)].

Βλαδίμηρος Λ: Το Υγειονομικό στον Ελληνοτουρκικό πόλεμο του 1897. Εκδ. Λογοθέτης, 1997, σελ. 50 [Vladimiros L: The healthcare during the Greek-Turkish war of 1897. Logothetis Pub., 1997, p. 50 (in Greek)].

Βλαδίμηρος Λ, Φραγκίδης Χ: Το «Πανελλήνιον Ιατρικόν Συνέδριον» του 1901. Ιατρικά δρώμενα, υγειονομικά προβλήματα και κορυφαίοι ιατροί πριν από έναν αιώνα. Αρχεία Ελληνικής Ιατρικής 19(6): 700-709, 2002 [Vladimiros L, Fragkidis Ch: The "Panhellenic Medical Congress" of 1901. Medical events, health problems and leading doctors a century ago. Archives of Hellenic Medicine 19(6): 700-709, 2002 (in Greek)].

Δαρδαβέσης Θ: Η ιστορική πορεία του Υπουργείου Υγείας στην Ελλάδα (1833-1981). Ιατρικό Βήμα 4:50-61, 2008 [Dardavessis Th: The Historical course of the Ministry of Health in Greece, (1833-1981), Iatriko Vima, 4: 50-61, 2008 (in Greek)].

Δημοπούλου Χ, Τσιάμης Κ, Μάνδυλα-Κουσουνή Μ, Πουλάκου-Ρεμπελάκου Ε, Ανωγιάτης-Pele Δ: Τα πεπραγμένα του Σανατορίου Πάρνηθας (Νοσοκομείο Γεωργίου Σταύρου και Γεωργίου Φουγκ) ως πηγή ιατρικής και δημογραφικής προσέγγισης της φυματίωσης κατά το Μεσοπόλεμο. Αρχεία Ελληνικής Ιατρικής 30(4): 480-490, 2013 [Dimopoulou Ch, Tsiamis C, Mandyla-Kousouni M, Poulakou-Rebelakou E, Anogiatis-Pele D: The activities of Parnitha's Sanatorium (George Stavros and George Foug Hospital) as a source of medical and demographic approach to tuberculosis during the Interwar period. Archives of Hellenic Medicine 30(4): 480-490, 2013 (in Greek)].

Ε.Ι.Ν.Α.Π.: Τα δημόσια νοσοκομεία στην Αθήνα και τον Πειραιά. Πορεία στο χρόνο. Εκδόσεις Ε.Ι.Ν.Α.Π., 2005 [E.I.N.A.P.: The public hospitals of Athens and Piraeus. A course in time. Pub. E.I.N.A.P., 2005 (in Greek)].

Κατής Κ: Νοσοκομείο Νοσημάτων Θώρακος Αθηνών «Η Σωτηρία». Ιστορική Μελέτη. Διδακτορική Διατριβή, Αθήνα 1984, σελ. 24-25, 28-36, 38-40, 58-59 [Katis K: Sotiria Athens Hospital of Thoracic Diseases. Historical Study. PhD thesis, Athens 1984, pp. 24-25, 28-36, 38-40, 58-59 (in Greek)].

Κορασίδου Μ: Όταν η αρρώστια απειλεί. Επιτήρηση και Έλεγχος της Υγείας του Πληθυσμού στην Ελλάδα του 19ου αιώνα. Τυπωθήτω Γιώργος Δαρδανός, 2002 [Korasidou M: When the disease threatens. Health Monitoring and Control of the Population in Greece during the 19th Century. G. Dardanos Publications, 2002 (in Greek)].

Λειβαδάρας Ν: Το πρώτο νοσοκομείο της επαναστατημένης και ελεύθερης Ελλάδας στην Ερμούπολη της Σύρου 1825. Διδακτορική διατριβή, Θεσσαλονίκη 2012, σελ. 17-26 [Leivadaras N: The first hospital of revolted and free Greece in Ermoupolis of Syros 1825. PhD thesis, Thessaloniki 2012, pp. 17-26 (in Greek)].

Μαστρογιάννης Ι: Ιστορία της Κοινωνικής Πρόνοιας της Νεωτέρας Ελλάδος (1821-1960). Ιδιωτική Έκδοση 1960, σελ. 189,230-231,292-293,329-330 [Mastroyiannis I: History of the Social Services of Modern Greece (1821-1960), Private Edition 1960, pp. 189,230-231,292-293,329-330 (in Greek)].

Μεγάλη Ελληνική Εγκυκλοπαίδεια Πυρσός. «Πυρσός» Ανώνυμος Εταιρεία Εκδόσεων και Γραφικών Τεχνών 1927, τόμος Β΄, σελ. 253 [Great Hellenic Encyclopedia Pyrsos. Pyrsos Anonymous Company of Publications and Graphic Arts 1927, Volume B΄, p. 253 (in Greek].

Telea M: Medical care in Byzantium from mission to devotion. European Journal Of Science and Theology 8(2): 151-162, 2012

Διεύθυνση επικοινωνίας:
Ιωάννα Ράλλη
Αισχύλου 9,
Χαλάνδρι 15234, Ελλάδα
Τηλ.: 6942 588327, 213 0445379, Fax: 210 6842828
e-mail: jo-betty@hotmail.com

Address:
Ioanna Ralli
9 Aischylou Str.,
Chalandri 15234, Athens, Greece
Tel.: +30 6942 588327, +30 213 0445379, Fax: 210 6842828
e-mail: jo-betty@hotmail.com

Επιλογές από την βιβλιογραφία/Literature selection

Παρουσίαση εκτεταμένης περίληψης άρθρων, από επιστημονικά περιοδικά συγγενών ειδικοτήτων που αφορούν την Στοματική και Γναθοπροσωπική Χειρουργική

Presentation in Greek of extended summaries from papers on Oral and Maxillofacial Surgery, published in Journals of relative Specialties

Head Neck. 2019 Apr 10. doi: 10.1002/hed.25764. [Epub ahead of print]

Prognostic value of the nodal yield in head and neck squamous cell carcinoma: A systematic review.

de Kort WWB, Maas SLN, Van Es RJJ, Willems SM.

Η προγνωστική αξία του αριθμού των λεμφαδένων στο ακανθοκυτταρικό καρκίνωμα κεφαλής & τραχήλου: Συστηματική Ανασκόπηση.

Σκοπός των συγγραφέων στην παρούσα συστηματική ανασκόπηση της βιβλιογραφίας είναι η διερεύνηση της συσχέτισης του αριθμού των λεμφαδένων του τραχηλικού παρασκευάσματος με την πρόγνωση ασθενών με ακανθοκυτταρικό καρκίνωμα κεφαλής και τραχήλου. Παρά το γεγονός ότι στην γενικότερη πρακτική της χειρουργικής ογκολογίας η συσχέτιση αυτή είναι υπαρκτή (π.χ. Χειρουργική παχέος εντέρου), αποτελώντας προγνωστικό παράγοντα και δείκτη ποιότητας της επέμβασης, κάτι τέτοιο δεν ισχύει στην περιοχή της κεφαλής και του τραχήλου.
Στην παρούσα ανασκόπηση συμπεριελήφθησαν 15 εργασίες από τις 823 που ανευρέθησαν σχετικά με το θέμα. Από αυτές σε επτά το επαρκές όριο εξαιρεθέντων λεμφαδένων ετέθη στους 18, σε 6 εργασίες χρησιμοποιήθηκαν άλλα όρια και σε 3 εργασίες έγινε προσπάθεια υπολογισμού της πρόγνωσης ανά λεμφαδένα που αφαιρέθηκε χειρουργικά.
Η σύγκριση των εργασιών και των αποτελεσμάτων τους είναι δυσχερής, λόγω των πολλών πληροφοριών που πρέπει να αντληθούν και των αντίστοιχων παραμέτρων που θα πρέπει να περιλαμβάνονται σε κάθε εργασία. Οι συγγραφείς σωστά αναφέρουν ότι, για τη σωστή αξιολόγηση ενός τέτοιου θέματος θα πρέπει να περιλαμβάνονται σαφείς πληροφορίες αναφορικά με 1) Την εντόπιση του όγκου, 2) Την παρουσία (+) θετικών ή όχι λεμφαδένων, 3) Το είδος του λεμφαδενικού καθαρισμού, 4) Αν είχε προηγηθεί ακτινοβολία ή όχι, 5) Την παθολογοανατομική τεχνική κ.ά.
Για τον λόγο αυτό και παρά το γεγονός ότι στην παρούσα βιβλιογραφία ο αριθμός των λεμφαδένων που αφαιρείται κατά την τέλεση ενός τραχηλικού λεμφαδενικού καθαρισμού φαίνεται ότι σχετίζεται με την βελτιωμένη πρόγνωση των ασθενών και θα μπορούσε να χρησιμοποιηθεί ως δείκτης ποιότητας της χειρουργικής επέμβασης, εντούτοις ο αριθμός των λεμφαδένων που θα καθιστούσε επαρκή έναν λεμφαδενικό καθαρισμό παραμένει αδιευκρίνιστος επί του παρόντος και θα πρέπει να διερευνηθεί περαιτέρω.

Επιμέλεια – Απόδοση: Ευάγγελος Καλφαρέντζος

Plastic and Reconstructive Surgery. 143(1):62e-76e, January 2019.

Toward the Bionic Face: A Novel Neuroprosthetic Device Paradigm for Facial Reanimation Consisting of Neural Blockade and Functional Electrical Stimulation.

Jowett N, Kearney RE, Knox CJ, Hadlock TA.

From the Massachusetts Eye and Ear Infirmary, Harvard Medical School, the Department of Otolaryngology, Surgical Photonics & Engineering Laboratory; and the Department of Biomedical Engineering, McGill University.

Προς το Βιονικό Πρόσωπο: Μια Νέα Νευροπροσθετική Συσκευή Αναζωογόνησης του Προσώπου με Νευρικό Αποκλεισμό και Λειτουργική Ηλεκτρική Διέγερση.

Η παράλυση του προσωπικού νεύρου είναι μια καταστροφική κλινική κατάσταση με σοβαρές επιπτώσεις στη λειτουργία και την αισθητική του προσώπου. Οι τεχνικές δυναμικής αναζωογόνησης της ημιπροσωπικής παράλυσης περιορίζονται στην αποκατάσταση του χαμόγελου μέσω μεταμόσχευσης νευρικών ή λειτουργικών μυικών ινών. Συχνά χρησιμοποιούνται κινητικές νευρικές ίνες του τριδύμου νεύρου, αλλά για τη λειτουργία τους απαιτείται συνειδητή προσπάθεια δήξης και υπάρχει καθυστερημένη ανταπόκριση. Επιπλέον δεν αποκαθίσταται η λειτουργία των βλεφάρων ή του κάτω χείλους.
Το σημαντικότερο εμπόδιο στην αντιμετώπιση τόσο της πάρεσης όσο και της παράλυσης του προσωπικού νεύρου είναι η έλλειψη μηχανισμών αποτελεσματικού ελέγχου των απονευρωμένων ή αφύσικα επανανευρωμένων προσωπικών μυών. Πρόσφατες τεχνολογικές εξελίξεις μας δίνουν σήμερα νέες δυνατότητες και στον παρόν άρθρο παρουσιάζεται μια νέα εμφυτεύσιμη νευροπροσθετική συσκευή για την αναζωογόνηση του προσώπου μέσω λειτουργικής ηλεκτρικής διέγερσης.
Τεχνικές εξωγενούς διέγερσης έχουν δημοσιευθεί στο παρελθόν. Η τεχνική αυτή όμως αντιμετωπίζει τόσο το πρόβλημα της επιλεκτικής διέγερσης μυικών ομάδων, όσο και της ανεπιθύμητης δραστηριότητας που προκαλείται από την άτυπη νευρική αναγέννηση ή τη μεταμόσχευση νευρικών ινών. Επιπλέον μελετάται η ανοχή της συσκευής για μακρό χρονικό διάστημα.
Το σύστημα λαμβάνει ηλεκτρομυογραφικά σήματα από την υγιή πλευρά και τα μετατρέπει σε ηλεκτρονευρικές διεγέρσεις στην παθολογική πλευρά, ενώ παράλληλα χρησιμοποιώντας υψηλής συχνότητας εναλλασσόμενο ρεύμα εμποδίζει τις ανεπιθύμητες μυικές διεγέρσεις.
Μια σειρά πειραμάτων πραγματοποιήθηκαν σε πειραματόζωα (επίμυες) ως απόδειξη της αρχής λειτουργίας (proof of principle). Ειδικά ηλεκτρόδια εισόδου τοποθετήθηκαν στην υγιή πλευρά, ενώ στην παθολογική τοποθετήθηκαν ηλεκτρόδια που προκαλούν τοπικό νευρικό αποκλεισμό και απομακρυσμένη νευρική διέγερση. Έγινε καταγραφή και αξιολόγηση της ηλεκτρομυικής δραστηριότητας, αλλά και της ανοχής των ηλεκτροδίων για μεγάλο χρονικό διάστημα. Για την ερμηνεία των δεδομένων χρησιμοποιήθηκαν μοντέλα εξομοίωσης των μυικών συσπάσεων σε αντίστοιχες ανθρώπινες εκφράσεις του προσώπου.
Τα πειράματα απέδειξαν ότι ο συνδυασμός του εγγύς νευρικού αποκλεισμού με τη χρήση υψηλής συχνότητας εναλλασσομένου ρεύματος και της απομακρυσμένης λειτουργικής ηλεκτρικής διέργεσης, επιτυγχάνουν ικανοποιητικό εξωγενή έλεγχο των κινητικών νευρώνων. Επιπλέον η μέθοδος έχει κλινική εφαρμογή και σε άλλες περιπτώσεις στις οποίες υπάρχει ανεπιθύμητη ηλεκτρομυική δραστηριότητα περιφερικού νεύρου.
Μελλοντική εργασία θα μελετήσει την τεχνική αυτή για ακόμα μεγαλύτερο χρονικό διάστημα και χρησιμοποιώντας ακόμα πιο προηγμένα τεχνολογικά μέσα, όπως μια πλήρως εμφυτεύσιμη, μικροσκοπική και εξειδικευμένη συσκευή που βρίσκεται υπό ανάπτυξη.

Επιμέλεια – Απόδοση: Ηλίας Χρονάς

Ματιές στην Ιστορία της Ιατρικής/Glances in the History of Medicine

«Ιητρική δε πάντα πάλαι υπάρχει...» Ιπποκράτης

Paul L. Tessier: Ο κρανιοπροσωπικός χειρουργός του "Pourquoi pas?" (Γιατί όχι;)

Ο Paul L. Tessier (1917-2008) (Εικ. 1), υπήρξε ένας μεγάλος καινοτόμος της Ιατρικής Επιστήμης, δημιουργώντας μία νέα χειρουργική ειδικότητα που γέμισε με ελπίδα πολλούς ανθρώπους με σοβαρές κρανιοπροσωπικές δυσμορφίες, οι οποίες στο παρελθόν χαρακτηριζόντουσαν ως μη αντιμετωπίσιμες και αθεράπευτες. Θεωρείται ως ο πατέρας της κρανιοπροσωπικής χειρουργικής και η συμβολή του αναγνωρίζεται παγκοσμίως, διασχίζοντας τα όρια και γεφυρώνοντας συγγενείς και όμορες χειρουργικές ειδικότητες, όπως η πλαστική χειρουργική, η στοματική και γναθοπροσωπική χειρουργική, η οφθαλμολογία και η νευροχειρουργική (Εικ. 2).



Εικ. 1. Ο Paul L. Tessier (1917-2008), ο θεμελιωτής και «πατέρας» της κρανιοπροσωπικής χειρουργικής.
Fig. 1. Paul L. Tessier (1917-2008), the founder and "father" of craniofacial surgery.

Οι χειρουργικές τεχνικές του στην κυριολεξία «ξεκλείδωσαν» και αποσυναρμολόγησαν το πρόσωπο και το κρανίο, επιτρέποντας πλέον πολύπλοκες επανασυναρμολογήσεις. Ο Paul L. Tessier ποτέ δεν αρκείτο στην συνηθισμένη διατύπωση ότι ένας ασθενής «θα πρέπει να φαίνεται καλύτερα από ό,τι ήταν όταν αρχίσαμε τις επεμβάσεις». Η φιλοσοφία του συνοψιζόταν στην ακόλουθη ρήση: «Εάν δεν είναι φυσιολογικό δεν είναι αρκετό» ("if it is not normal it is not enough"). Η επίδραση των χειρουργικών τεχνικών του Tessier ήταν τόσο καθοριστική, ώστε τα θεραπευτικά του αποτελέσματα οδήγησαν στην δημιουργία κρανιοπροσωπικών κέντρων παγκοσμίως και επηρέασαν πεδία τόσο ανόμοια μεταξύ τους, όπως η αισθητική χειρουργική του προσώπου και η χειρουργική του καρκίνου της βάσεως του κρανίου.

Ο Paul L. Tessier γεννήθηκε στο Heric στην γαλλική ακτή του Ατλαντικού τον Αύγουστο του 1917 από οικογένεια εμπόρων κρασιού. Εισήχθη στην Ιατρική Σχολή της Nantes το 1936, έχοντας προσπαθήσει προηγουμένως να σταδιοδρομήσει στην δασολογία και στο πολεμικό ναυτικό, απ' όπου αποκλείσθηκε λόγω επιβάρυνσης της υγείας του κατά τα παιδικά του χρόνια. Συνελήφθη ως αιχμάλωτος πολέμου το 1940, και αρρώστησε βαρειά από τυφοειδή καρδιακή λοίμωξη, μία διάγνωση που ετέθη από τον προηγούμενο καθηγητή του της Λοιμωξιο-

"But all these requisites belong of old to Medicine..." Hippocrates

Paul L. Tessier: the craniofacial surgeon of "Pourquoi pas?" (Why not?)

Paul L. Tessier (1917-2008) (Fig. 1), has been a great innovator in Medical Science, creating a new surgical specialty that filled with hope many people with severe craniofacial malformations, which in the past were characterized as non manageable and untreatable. He is considered to be the father of craniofacial surgery and his contribution is recognized globally, crossing the boundaries and bridging relative and adjacent surgical specialties such as plastic surgery, oral and maxillofacial surgery, ophthalmology, and neurosurgery (Fig. 2). His surgical techniques literally "unlocked" and disassembled the face and the skull, allowing more complicated reassemblies. Paul L. Tessier never thought as enough the usual wording that a patient "should look better than he was when we started the operations." His philosophy was summarized in the following statement: "if it is not normal it is not enough". The influence of Tessier's surgical techniques was so decisive, that his therapeutic effects led to the creation of craniofacial centers worldwide, and affected areas so dissimilar to one another, such as facial aesthetic surgery and skull base cancer surgery.

Paul L. Tessier was born in Heric on the French coast of the Atlantic in August 1917, by a family of wine merchants. He was admitted to the Medical School of Nantes in 1936, having previously attempted a career in forestry and the Navy, where he was excluded due to the worsening of his health during his childhood. He was arrested as a prisoner of war in 1940, and he suffered severely from typhoid cardiac infection, a diagnosis made by his former professor of infectious diseases Dr. Veran, but deliberately attributed to the German captors. Perhaps this influenced and led to his release in 1941, after which, despite the recommendations for rest he started rowing. This way of reacting to adversity and misfortune was decisive for his subsequent successes. Tessier began to be interested in facial shaping and malformations, when he first came into contact with the surgical techniques of cleft lip and palate's plastic reconstruction in

Εικ. 2. Ιατρικό Συμβούλιο του Paul L. Tessier στο Πανεπιστήμιο UCLA των ΗΠΑ, γύρω στο 1980, με συμμετοχή ιατρών διαφόρων ειδικοτήτων, όπως πλαστικών χειρουργών, στοματικών και γναθοπροσωπικών χειρουργών, ορθοδοντικών, οφθαλμιάτρων και νευροχειρουργών.
Fig. 2. Paul L. Tessier's Medical Council at UCLA University, USA, around 1980, attended by doctors of various specialties, such as plastic surgeons, oral and maxillofacial surgeons, orthodontists, ophthalmologists and neurosurgeons.

λογίας Dr. Veran, αλλά που σκόπιμα αποδόθηκε στους Γερμανούς κατακτητές. Ίσως αυτό να επηρέασε και να οδήγησε στην απελευθέρωσή του το 1941, ύστερα από την οποία και παρά τις συστάσεις για ανάπαυση επιδόθηκε στην κωπηλασία. Αυτός ο τρόπος αντίδρασης στις αντιξοότητες και την κακοτυχία ήταν καθοριστικός για τις μετέπειτα επιτυχίες του.

Ο Tessier άρχισε να ενδιαφέρεται για την διάπλαση και τις δυσμορφίες του προσώπου, όταν για πρώτη φορά ήλθε σε επαφή με τις χειρουργικές τεχνικές πλαστικής αποκατάστασης της χειλεο- και υπερωιοσχιστίας στην Nantes το 1942. Τον επόμενο χρόνο γλύτωσε από τον θάνατο για δεύτερη φορά. Παρά το ότι ήταν ο εφημερεύων ειδικευόμενος χειρουργός το απόγευμα που εκδηλώθηκε ο αμερικανικός αεροπορικός βομβαρδισμός, που κατέστρεψε το εφημερείο και σκότωσε τον συνάδελφό του που τον αντικατέστησε, ο Tessier γλίτωσε λόγω του ότι είχε πάει για πικνίκ στο ποτάμι.

Η καταστροφή της Nantes υπαγόρευσε την μετακίνησή του στο Παρίσι, όπου κατέλαβε μία καθόλου ελκυστική βραχυχρόνια διοικητική θέση. Στην συνέχεια εγκατέλειψε την θέση του ιατρού εργασίας στην βιομηχανία χάλυβα για το Παιδιατρικό Τμήμα του Νοσοκομείου Foch (Hôpital Foch) το 1946, όπου αργότερα επρόκειτο να αρχίσει την πρωτοποριακή του εργασία. Άρχισε να κάνει ταξείδια στην Αγγλία, όπου παρατηρούντο ταχύτατες πρόοδοι και εξελίξεις στην πλαστική χειρουργική συνεπεία των σοβαρών πολεμικών τραυμάτων, από τους Sir Harold Gillies και Sir Archibald McIndoe. ''Ήταν μία αποκάλυψη!'' σημειώνει ό ίδιος ο Tessier. Έτσι ξεκίνησε ένας θαυμασμός για την Αγγλία, που οδήγησε δεκαετίες αργότερα στην δημιουργία σχέσης συνεργασίας με την πρωτοδημιουργηθείσα Κρανιοπροσωπική Μονάδα στο Great Ormond Street Hospital, όπου ο Tessier παρέμεινε επισκέπτης καθηγητής μέχρι την δεκαετία του 1990.

Στα μέσα της δεκαετίας του 1950 ο Paul L. Tessier έγινε Διευθυντής του Τμήματός του στο Παρίσι, και το 1957 τον επισκέφθηκε ένας νέος άνδρας με προσωπική δυ-

Nantes in 1942. The next year, he escaped from death for the second time. Despite being the surgical resident on duty in the afternoon that the US Airforce bombardment took place, which destroyed the Emergency Department and killed his colleague who replaced him, Tessier was saved because he had gone for a picnic in the river.

The destruction of Nantes dictated his move to Paris, where he undertook a not attractive at all short-term administrative position. He then left the position of the occupational doctor in steel industry for the Pediatric Department of Foch Hospital (Hôpital Foch) in 1946, where he would later begin his pioneering work. He began traveling to England, where rapid advances and developments were observed in plastic surgery, as a result of treating serious war injuries by Sir Harold Gillies and Sir Archibald McIndoe. ''It was a revelation!'', notes Tessier himself. That's how an admiration for England started, that led decades later to



Εικ. 3. Ο Paul L. Tessier μελετώντας αποξηραμένα ανθρώπινα κρανία, στην προσπάθεια επίλυσης των χειρουργικών προβλημάτων των δυσμορφιών του προσώπου.
Fig. 3. Paul L. Tessier studying dried human skulls, trying to solve the surgical problems of facial deformities.

Εικ. 4. Κρανία της συλλογής του Paul L. Tessier, με δυστοπία των οφθαλμικών κόγχων, όπως παρουσιάσθηκαν σε έκθεση του Μουσείου Ιστορίας της Ιατρικής του Πανεπιστημίου Paul-Descartes στο Παρίσι, τον Μάϊο του 2014.
Fig. 4. Skulls of Paul L. Tessier's collection, with orbital dystopia, as they were presented in an exhibition of the Paul-Descartes University Museum for the History of Medicine, in Paris in May 2014.

σμορφία «τερατώδους εμφάνισης», που δεν είχε δει παρόμοιά της στο παρελθόν. Η έρευνα που διεξήγαγε στην συνέχεια ο Tessier οδήγησε στην διάγνωση του συνδρόμου Crouzon, το οποίο χαρακτηρίζεται από πολύ μικρή ανάπτυξη της άνω γνάθου και των οφθαλμικών κόγχων, οδηγώντας σε οφθαλμική πρόπτωση και σε αναπνευστική απόφραξη. Αξιοσημείωτο είναι ότι ο Gillies είχε προσπαθήσει προηγουμένως να μετακινήσει ολόκληρη την άνω γνάθο και το κατώτερο τμήμα των οφθαλμικών κόγχων προς τα εμπρός, αλλά είχε συμβουλεύσει τους άλλους «ποτέ να μην το επιχειρήσουν».

Ο Tessier προσπάθησε να επιλύσει τα χειρουργικά προβλήματα των δυσμορφιών του προσώπου με ανατομικές μελέτες που επιχείρησε να διεξαγάγει πάνω σε αποξηραμένα ανθρώπινα κρανία (Εικ. 3), αλλά δυστυχώς το ιατρικό κατεστημένο των Παρισίων του αρνήθηκε την πρόσβαση στο Ανατομείο. Απογοητευμένος και πικραμένος, άρχισε να ταξιδεύει τα απογεύματα στην Nantes για την διενέργεια ανατομών σε πτώματα αργά τη νύχτα, επιστρέφοντας νωρίς το πρωί στο Παρίσι για την επόμενη εργάσιμη ημέρα. Αυτή η ακούραστη και φιλόπονη προπαρασκευαστική εργασία του ήταν "το σημείον του ανθρώπου". Ο Tessier πέτυχε να προωθήσει με απόλυτη επιτυχία το πρόσωπο του ασθενή του κατά 25mm, επιτυγχάνοντας σταθερότητα με την πρωτότυπη χρήση οστικού μοσχεύματος.

Το επίτευγμα αυτό ήταν τεράστιο, αν αναλογισθεί κανείς ιδιαίτερα ότι, για λόγους «ιστορικής» διαμάχης μεταξύ των Τμημάτων Πλαστικής Χειρουργικής και Γναθοπροσωπικής Χειρουργικής στο Hôpital Foch, αρνήθηκαν στον Tessier την συνεργασία με το Τμήμα Ορθοδοντικής που κατασκεύαζε τους χειρουργικούς νάρθηκες, οι οποίοι μέχρι τότε ήσαν απαραίτητοι για την διατήρηση της σταθερότητας του προσώπου μετά από τραυματισμό. Το επόμενο νέο μεγάλο επίτευγμα του Tessier ήταν να αναπτύξει μία τεχνική για τον διαχωρισμό των οφθαλμικών κόγχων από το υπόλοιπο κρανίο, επιτρέποντας έτσι την εκ νέου τοποθέτηση των οφθαλμικών βολβών και την προστασία της όρασης (Εικ. 4). Συνεργαζόμενος με τον νευροχειρουργό Gérard Guiot, χρειάσθηκε τρία χρόνια για να αναπτύξει αυτή την νέα τεχνική, που επιτεύχθηκε τελικά με την διενέργεια οστεοτομιών από το εσωτερικό του κρανίου.

establish a partnership with the newly created Craniofacial Unit at Great Ormond Street Hospital, where Tessier remained a visiting professor until the 1990s.

In the mid-1950s, Paul L. Tessier became Director of his Department in Paris, and in 1957 he was visited by a young man with a facial deformity of "monstrous appearance", that he had not seen before in the past. The research conducted by Tessier subsequently led to the diagnosis of Crouzon's syndrome, which is characterized by very small growth of the upper jaw and orbits, leading to ocular prolapse and respiratory obstruction. It is noteworthy that Gillies had previously attempted to move the entire upper jaw and the lower part of the orbits forward, but he had advised the others "never to attempt it".

Tessier attempted to resolve the surgical problems of facial deformities with anatomical studies he attempted to carry on dried human skulls (Fig. 3), but unfortunately the Paris medical establishment refused him access to the Department of Anatomy. Disappointed and sad, he began to travel in the afternoons in Nantes to perform dissections in corpses late at night, returning early in the morning to Paris for the next working day. This tireless and diligent preparatory work was "the point of the man." Tessier suc-

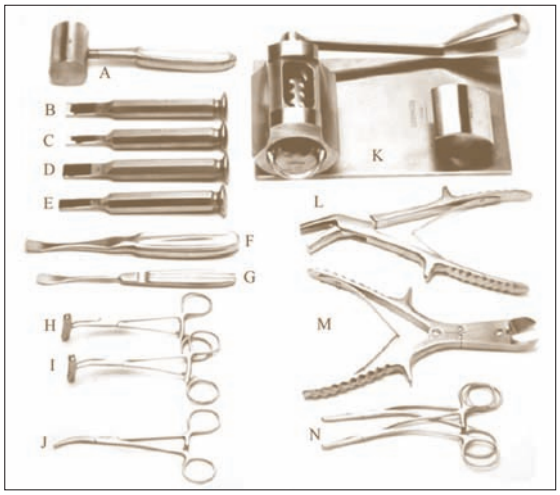

Εικ. 5. Συλλογή χειρουργικών εργαλείων, σχεδιασμένων από τον Paul L. Tessier, για την διενέργεια κρανιοπροσωπικών χειρουργικών επεμβάσεων.
Fig. 5. Collection of surgical instruments, designed by Paul L. Tessier, for craniofacial surgical procedures.

Αυτές οι χειρουργικές επεμβάσεις ήσαν τόσο επαναστατικές, ώστε ο Tessier επεδίωξε να τις καθιερώσει πριν προχωρήσει στην συνέχειά τους, σ' ένα συμπόσιο το 1967, όπου τα περιστατικά παρουσιαζόντουσαν ενώπιον διεθνούς ακρωατηρίου διακεκριμμένων συναδέλφων. Τα νέα διαδόθηκαν παγκοσμίως και το Παρίσι έγινε η γενέτειρα μιάς νέας ειδικότητας, της Κρανιοπροσωπικής Χειρουργικής. Απαντώντας σε ερωτήσεις σχετικά με τις προσπελάσεις του ο Tessier θα απαντούσε με το περίφημο "Pourquoi pas?" (Γιατί όχι;). Αυτή η φράση έγινε ο λογότυπος της Παγκόσμιας Εταιρείας Κρανιοπροσωπικής Χειρουργικής, η οποία ιδρύθηκε το 1983, και της οποίας ο Tessier προσεκλήθη να είναι Επίτιμος Πρόεδρος.

Η συνεισφορά και συμβολή του Paul L. Tessier στην Κρανιοπροσωπική Χειρουργική είναι ανεκτίμητη. Η δυνατότητα της αποδέσμευσης των οφθαλμικών κόγχων και του προσώπου από το υπόλοιπο κρανίο επέφεραν επανάσταση στην θεραπευτική αντιμετώπιση των εκ γενετής (συγγενών) κρανιοπροσωπικών διαταραχών, του καρκίνου των οφθαλμικών κόγχων και της βάσεως του κρανίου, καθώς επίσης και σοβαρών ασυμμετριών του προσώπου (Εικ. 5). Άνθρωπος συνεσταλμένος και αμήχανος στα χειροκροτήματα, ο Tessier κατέκτησε πολλές διεθνείς διακρίσεις, μεταξύ των οποίων το Βραβείο Καινοτομίας Jacobson του Αμερικανικού Κολλεγίου Χειρουργών (Jacobson Innovation Award of the American College of Surgeons), την Θέση Πανεπιστημιακού Επιμελητού Gillies (Gillies Lectureship) και το Χρυσό Μετάλλιο (Gold Medal) της Βρεττανικής Εταιρείας Πλαστικών Χειρουργών (British Association of Plastic Surgeons). Επίσης τιμήθηκε με τον τίτλο του Ιππότου της Λεγώνος της Τιμής (Chevalier de Légion d' Honneur) το 2005.

Ο Paul Louis Tessier υπήρξε ένας εξαιρετικός και σπάνιος άνθρωπος, ο οποίος σε όλη του τη ζωή καθοδηγείτο από την άσβεστη φλόγα ενός ανήσυχου μυαλού και την ακατάπαυστη επιθυμία ενός ακούραστου ερευνητή, στον αγώνα του για την συνεχή υπερπήδηση των δυσκολιών. Ζώντας μία ισορροπημένη προσωπική ζωή, έχοντας παντρευτεί και αποκτήσει ένα γιό και μία κόρη, ήταν λάτρης της γλυπτικής (Εικ. 6), αλλά και του κυνηγιού και της εξερεύνησης, έχοντας οργανώσει κυνηγετικές και εξερευνητικές αποστολές στην αχαρτογράφητη και ανεξερεύνητη Αφρική με ιθαγενείς οδηγούς και ανιχνευτές, για τις γνώσεις και ικανότητες των οποίων έτρεφε βαθύ σεβασμό.

Ο Paul Louis Tessier άφησε την τελευταία του πνοή στο Παρίσι, στις 6 Ιουνίου του 2008, και η σορός του μεταφέρθηκε και ενταφιάσθηκε στην ιδιαίτερη πατρίδα του στο Heric, στην γαλλική ακτή του Ατλαντικού, ατενίζοντας τα κύματα ενός Ωκεανού, όπως και στην ζωή του ατένιζε πάντα τις δυσθεώρητες χειρουργικές προκλήσεις με την εσωτερική γαλήνη ενός υπέροχου ανθρώπου!

Ο φιλήστωρ

ceeded in successfully advancing his patient's face by 25mm, achieving stability with the original bone graft use. This achievement was enormous, especially considering that, for reasons of "historical" conflict between the Departments of Plastic Surgery and Maxillofacial Surgery at Hôpital Foch, they refused to Tessier cooperating with the Department of Orthodontics, which fabricated the surgical splints, which until then were necessary to maintain the stability of the face after injury. Tessier's next big new achievement was to develop a technique for separating the orbits from the rest of the cranium, thus allowing the re-positioning of the eyeballs and the protection of vision (Fig. 4). Working with the neurosurgeon Gérard Guiot, it took him three years to develop this new technique, ultimately achieved by osteotomies from the inside of the skull.

These surgical interventions were so revolutionary, that Tessier sought to establish them before proceeding with their continuation, at a 1967 symposium, where the cases were presented to an international audience of distinguished colleagues. The news was spread worldwide and Paris became the birthplace of a new specialty, Craniofacial Surgery. Answering questions about his approaches, Tessier would answer with the famous "Pourquoi pas?" (Why not?). This phrase became the logo of the International Society of Craniofacial Surgery, which was founded in 1983, and whose Tessier was invited to be Honorary President. Paul L. Tessier's contribution to Craniofacial Surgery is invaluable. The ability to release the orbits and the face from the rest of the skull has revolutionized the treatment of congenital craniofacial disorders, orbital and skull base cancer, as well as severe asymmetries of the face (Fig. 5). Tessier, who has been shy and embarrassed in applause, has won many international distinctions, including the Jacobson Innovation Award of the American College of Surgeons, the Gillies Lectureship and the Gold Medal of the British Association of Plastic Surgeons. He was also honored with the title of the Knight of the Legion of Honor (Chevalier de Légion d' Honneur) in 2005.

Paul Louis Tessier was an exceptional and rare man who, throughout his life, was guided by the inextinguishable flame of an anxious mind and the unwavering desire of a tireless researcher, in his struggle to continually overcome the difficulties. Living a balanced personal life, having been married and got a son and a daughter, he was a devotee of sculpture (Fig. 6), but also of hunting and exploration, having organized hunting and exploratory missions in the uncharted and unexplored Africa with native guides and trackers, whose knowledge and skills were deeply respected by Tessier.

Paul Louis Tessier left his last breath in Paris on June 6, 2008, and his dead body was transported and buried in his home town in Heric, on the French Atlantic coast, gazing at the waves of an Ocean, as in his life he always gazed at the huge surgical challenges with the inner peace of a wonderful man!

The filistor

Εικ. 6. "Paul Tessier, le conquérant" (Paul Tessier, ο κατακτητής), γλυπτό του Jacques Lévignac.
Fig. 6. "Paul Tessier, le conquérant" (Paul Tessier, the conqueror), a sculpture by Jacques Lévignac.

Ανακοινώσεις/Announcements

«Κρανιοπροσωπικές προσπελάσεις για την αφαίρεση όγκων της βάσεως του κρανίου»

Κυκλοφόρησε το σύγγραμμα «Κρανιοπροσωπικές προσπελάσεις για την αφαίρεση όγκων της βάσεως του κρανίου» του Καθηγητή Στοματικής και Γναθοπροσωπικής Χειρουργικής της Οδοντιατρικής Σχολής ΕΚΠΑ κ. Νικολάου Γ. Παπαδογεωργάκη. Πρόκειται για ένα μοναδικό σύγγραμμα στην σχετική ελληνική βιβλιογραφία, το οποίο φιλοδοξεί να αποτελέσει ένα πολύτιμο βοήθημα για τους χειρουργούς των διαφόρων ειδικοτήτων που παρεμβαίνουν στην πολύπλοκη αυτή ανατομική περιοχή του κρανίου. Περιλαμβάνει τις χειρουργικές τεχνικές που αφορούν την προσπέλαση της πρόσθιας και της πλάγιας βάσης του κρανίου, καθώς επίσης και του πλάγιου φαρυγγικού διαστήματος.

Μελετώντας κανείς το βιβλίο διαπιστώνει τον ιδιαίτερα επαγωγικό τρόπο παράθεσης του αντικειμένου που πραγματεύεται, καθόσον τα πρώτα κεφάλαια αφορούν την περίπλοκη χειρουργική ανατομία της περιοχής και την διαγνωστική μεθοδολογία που θα πρέπει να ακολουθείται (Κεφάλαια 1 & 2), ενώ στην συνέχεια αναλύονται οι χειρουργικές τεχνικές των κρανιοπροσωπικών προσπελάσεων (Κεφάλαια 3, 4, & 5), με απώτερο στόχο την απόδοση με ακρίβεια αλλά και συντομία όλων των απαραίτητων γνώσεων, που θα πρέπει να κατέχει ο κάθε χειρουργός που επιδίδεται στην αφαίρεση όγκων της βάσεως του κρανίου. Αξιοσημείωτο χαρακτηριστικό του συγγράμματος συνιστά η παρουσίαση στο τέλος κάθε κεφαλαίου περιπτώσεων με ιδιαίτερο χειρουργικό ενδιαφέρον, μέσα από πολλά σχήματα και εικόνες, που στην ουσία παραθέτουν ολόκληρο το χειρουργείο βήμα προς βήμα. Επίσης στο τέλος του συγγράμματος παρατίθεται ένα Παράρτημα με ενδιαφέρουσες περιπτώσεις, όπου αναδεικνύεται και προβάλλεται μέσα από πλούσιο υλικό διεγχειρητικών φωτογραφιών, η πολυπλοκότητα των επεμβάσεων αφαίρεσης όγκων της βάσεως του κρανίου, αλλά και η αδήριτη ανάγκη στενής συνεργασίας στοματικών και γναθοπροσωπικών χειρουργών και νευροχειρουργών, για την αντιμετώπιση τέτοιων περιπτώσεων.

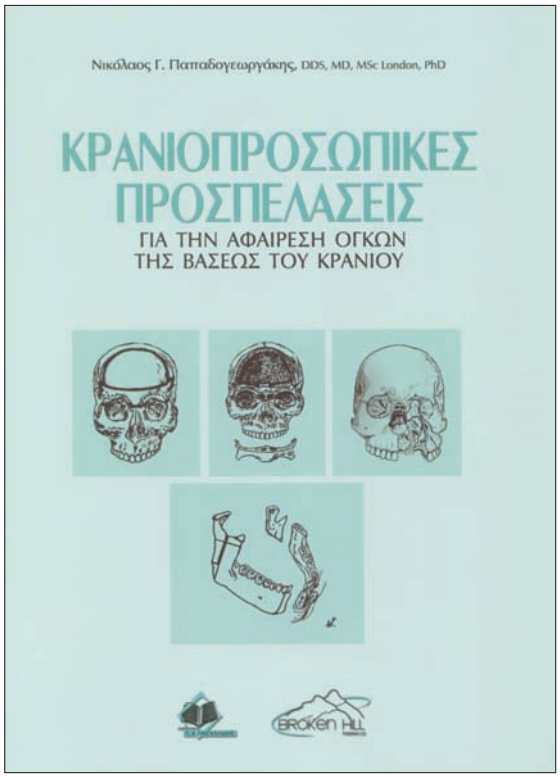

Θα πρέπει τέλος να σημειωθεί, ότι με πρωτοβουλία και ύστερα από επιθυμία του συγγραφέα Καθηγητή κ. Ν. Γ. Παπαδογεωργάκη, ο Άτλαντας αυτός προσφέρεται δωρεάν σε όλους τους ειδικευομένους ιατρούς στην Στοματική και Γναθοπροσωπική Χειρουργική στην Ελλάδα, αρκεί να επικοινωνήσουν μαζί του προκειμένου να τους αποσταλεί.

«Η Στοματική και Γναθοπροσωπική Χειρουργική στο Βυζάντιο – Από τον γνόφο και την υπέρβαση της πίστης στην επιστήμη και την τέχνη της χειρουργίας»

Κυκλοφόρησε το ψηφιακό βιβλίο (e-book) «Η Στοματική και Γναθοπροσωπική Χειρουργική στο Βυζάντιο-Από τον γνόφο και την υπέρβαση της πίστης στην επιστήμη και την τέχνη της χειρουργίας», του Δρος Δρος Αναστασίου Ι. Μυλωνά, Στοματικού και Γναθοπροσωπικού Χειρουργού, Οδοντιάτρου-Ιατρού, Διδάκτορα της Οδοντιατρικής και Ιατρικής Σχολής ΕΚΠΑ, Ιστορικού της Ιατρικής. Το βιβλίο αυτό που στην ουσία αποτελεί την δεύτερη Διδακτορική Διατριβή του συγγραφέα, η οποία βαθμολογήθηκε από την Ιατρική Σχολή ΕΚΠΑ με «Άριστα» το 2011, ταξιδεύει τον αναγνώστη στην Ιατρική και Χειρουργική του Βυζαντίου, μ' έναν ιδιαίτερο και διεξοδικό τρόπο, με κυρίαρχη μνεία στην Στοματική και Γναθοπροσωπική Χειρουργική. Το Γενικό Μέρος του βιβλίου περιέχει σημαντικά κεφάλαια που εισάγουν σταδιακά τον αναγνώστη στο υπό διαπραγμάτευση θέμα, όπως οι αναφορές στα κεφάλαια «Βυζάντιο και Βυζαντινή Ιατρική», «Ιατρική και Εκκλησία στο Βυζάντιο», «Η Χειρουργική στο Βυζάντιο», «Χειρουργικά Εργαλεία στο Βυζάντιο», «Κοινωνική μέριμνα, νοσηλευτική οργάνωση και ιατρική φροντίδα στο Βυζάντιο», ενώ γίνεται ιδιαίτερη μνεία και στις όμορες με την Στοματική και Γναθοπροσωπική Χειρουργική ιατρικές ειδικότητες, μέσα από τα κεφάλαια «Η Οδοντιατρική και Στοματολογία στο Βυζάντιο» και «Η Ωτορινολαρυγγολογία και η Πλαστική Χειρουργική στο Βυζάντιο». Το Γενικό Μέρος ολοκληρώνεται με τους επιφανείς ιατρούς του Βυζαντίου, όπου με χρονολογική σειρά αναφέρονται οι σημαντικότεροι ιατροί του Βυζαντίου με την συμβολή του καθενός στην Ιατρική Επιστήμη και Τέχνη. Το Ειδικό Μέρος περιλαμβάνει το κατ' εξοχήν τμήμα της ερευνητικής αυτής μελέτης, όπου παρατίθενται οι γνώσεις και η συμβολή των Βυζαντινών ιατρών και χειρουργών στην Στοματική και Γναθοπροσωπική Χειρουργική, μέσα από τα πρωτότυπα κείμενά τους. Ιδιαίτερης σημασίας είναι η παράθεση των αυτούσιων κειμένων στην γλώσσα της εποχής που γράφτηκαν, ενώ κάθε κείμενο συνοδεύεται από την μετάφραση στην νεοελληνική γλώσσα και από αντίστοιχα ερμηνευτικά σχόλια στην κάθε θεματική ενότητα την οποία πραγματεύονται οι Βυζαντινοί ιατροί. Τον αναγνώστη του βιβλίου εντυπωσιάζει η ταξινόμηση των απόψεων των Βυζαντινών ιατρών στα επί μέρους γνωστικά αντικείμενα της Στοματικής και Γναθοπροσωπικής Χειρουργικής, όπως η οδοντοφατνιακή χειρουργική, οι στοματικές και τραχηλοπροσωπικές λοιμώξεις, η τραυματολογία του σπλαγχνικού και εγκεφαλικού κρανίου, η νοσολογία του κινητικού συστήματος της κάτω γνάθου με την

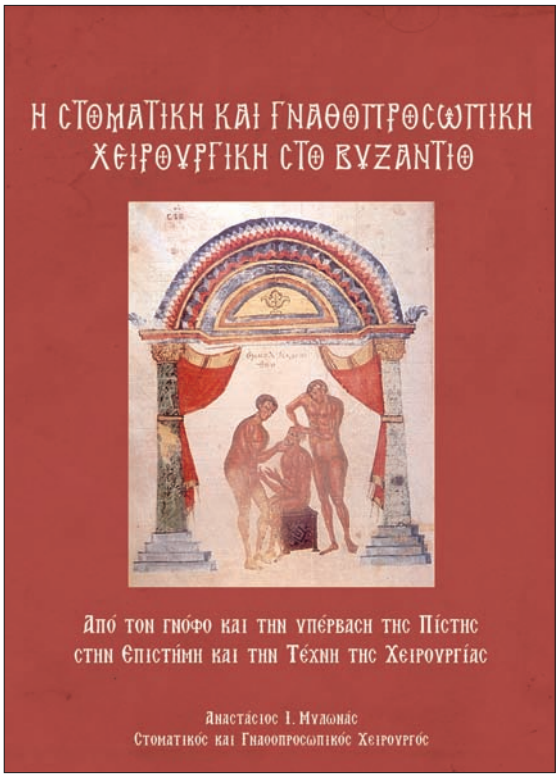

δυσλειτουργία των κροταφογναθικών διαρθρώσεων, η κρανιοπροσωπική χειρουργική με συνοδές ανθρωπολογικές και κρανιομετρικές παρατηρήσεις, η επανορθωτική χειρουργική της κεφαλής και του τραχήλου, η χειρουργική ογκολογία κεφαλής και τραχήλου, η προπροσθετική χειρουργική, η χειρουργική παθολογία των σιαλογόνων αδένων, η θεραπευτική των παθήσεων του προσωπικού νεύρου, η παθολογία του στόματος και η τοπογραφική, περιγραφική και χειρουργική ανατομική της κεφαλής και του τραχήλου. Η συμβολή των Βυζαντινών ιατρών και χειρουργών στην Στοματική και Γναθοπροσωπική Χειρουργική, αποτυπώνεται στο τέλος του βιβλίου σ' έναν συνοπτικό κι εύχρηστο νοσολογικό χάρτη. Το ψηφιακό αυτό βιβλίο αποτελεί μία χρήσιμη και σημαντική πρωτότυπη μελέτη τόσο για το ειδικό κοινό, όπως ιατρούς, οδοντιάτρους, ιστορικούς, θεολόγους, όσο και για το ευρύτερο αναγνωστικό κοινό, μπορεί δε κανείς να το αναζητήσει στα ηλεκτρονικά βιβλιοπωλεία Apple iBookstore, Kobo Bookstore, καθώς επίσης και στην ιστοσελίδα της Εταιρείας «PRESENCE» (www.presence.gr).

«Η Χειρουργική των Ελλήνων διά μέσου των Αιώνων»

Κυκλοφόρησε τον Απρίλιο 2019 το εμβληματικό τρίτομο έργο «Η Χειρουργική των Ελλήνων διά μέσου των Αιώνων». Το έργο εκδόθηκε και κυκλοφορεί από τις 'Εκδόσεις ΜΙΛΗΤΟΣ Α.Ε.', σε τρείς τόμους (1700 σελίδες), σε πολυτελή μορφή με τετραχρωμία εικόνων, εντός πολυτελούς ειδικής θήκης. Πρόκειται για ένα πολυσυνεργατικό πόνημα, που εμπνεύστηκε και επιμελήθηκε ο Ομότιμος Καθηγητής της Χειρουργικής της Ιατρικής Σχολής του Εθνικού και Καποδιστριακού Πανεπιστημίου Αθηνών κ. Ιωάννης Μπράμης και αποτελεί την πρώτη ενιαία και ολοκληρωμένη έκδοση ιστορίας για την Χειρουργική των Ελλήνων, που κυκλοφορεί στην Ελλάδα και διεθνώς. Ο κ. Μπράμης αποτέλεσε έναν ιδανικό μαΐστορα που με εμπνευσμένο τρόπο κατόρθωσε να συντονίσει μία πολυπληθή ομάδα από ιατρούς χειρουργούς διαφόρων ειδικοτήτων, ιστορικούς της Ιατρικής, αλλά και αρχαιολόγους και κλασικούς φιλολόγους, οι οποίοι αποτύπωσαν στο πολυσέλιδο αυτό πόνημα την ιστορική διαδρομή της Ελληνικής Χειρουργικής στο μακρύ διάβα των Αιώνων.

Στην συγγραφή του μοναδικού αυτού ιατρικού και ιστορικού έργου συμμετείχε ο Στοματικός και Γναθοπροσωπικός Χειρουργός, Ιστορικός της Ιατρικής, Δρ Δρ Αναστάσιος Ι. Μυλωνάς, ο οποίος επιμελήθηκε την συγγραφή στον πρώτο τόμο του Κεφαλαίου «Χειρουργοί, εγχειρήσεις, εργαλεία και νοσοκομεία την περίοδο της Βυζαντινής Αυτοκρατορίας». Στο Κεφάλαιο αυτό, πέραν όλων των άλλων, αναδεικνύεται και προβάλλεται με ιδιαίτερο τρόπο και το επίπεδο των γνώσεων των Βυζαντινών ιατρών και χειρουργών αναφορικά με την στοματική και γναθοπροσωπική χειρουργική, καθώς επίσης και η συμβολή τους στο γνωστικό αυτό χειρουργικό αντικείμενο.

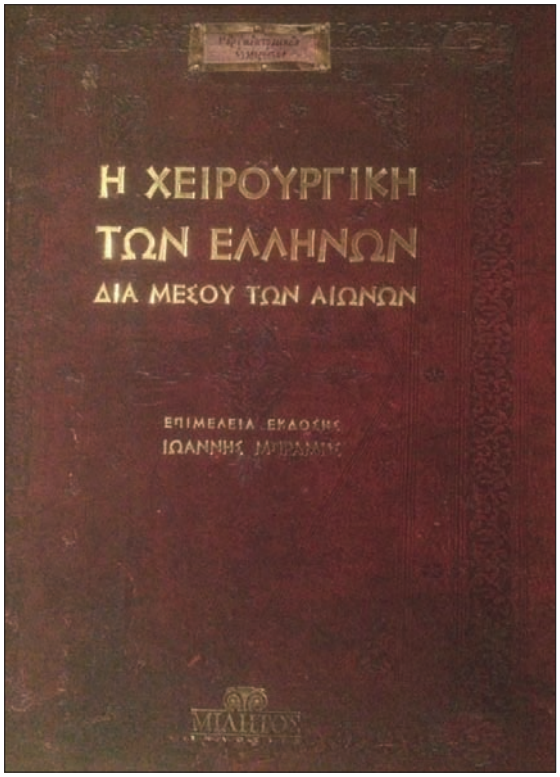



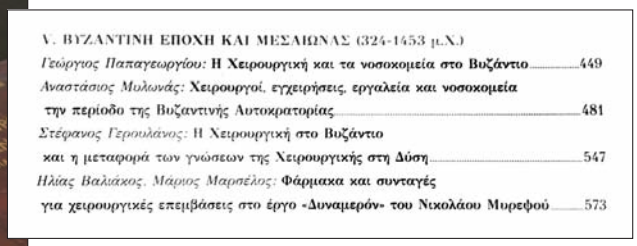

V. ΒΥΖΑΝΤΙΝΗ ΕΠΟΧΗ ΚΑΙ ΜΕΣΑΙΩΝΑΣ (324-1453 μ.Χ.)

Γεώργιος Παπαγεωργίου: **Η Χειρουργική και τα νοσοκομεία στο Βυζάντιο** 449

Αναστάσιος Μυλωνάς: **Χειρουργοί, εγχειρήσεις, εργαλεία και νοσοκομεία την περίοδο της Βυζαντινής Αυτοκρατορίας** 481

Στέφανος Γερουλάνος: **Η Χειρουργική στο Βυζάντιο και η μεταφορά των γνώσεων της Χειρουργικής στη Δύση** 547

Ηλίας Βαλιάκος, Μάριος Μαρσέλος: **Φάρμακα και συνταγές για χειρουργικές επεμβάσεις στο έργο «Δυναμερόν» του Νικολάου Μυρεψού** 573

Οδηγίες για τους συγγραφείς

Το περιοδικό ακολουθεί τις υποδείξεις της Διεθνούς Επιτροπής των Εκδοτών Ιατρικών Περιοδικών (BMJ 302: 338-341, 191).
Η έκδοση του Περιοδικού είναι δίγλωσση, Ελληνική και Αγγλική. Την μετάφραση των επιστημονικών εργασιών στα Αγγλικά ή Ελληνικά αναλαμβάνει η Συντακτική Ομάδα του Περιοδικού ενώ είναι ευπρόσδεκτες και οι μεταφρασμένες εργασίες.
Το περιοδικό δέχεται πρωτότυπες εργασίες που αφορούν θέματα κυρίως Στοματικής και Γναθοπροσωπικής Χειρουργικής, αλλά και συναφών γνωστικών αντικειμένων όπως Στοματολογίας, Διαγνωστικής και Ακτινολογίας, Αναισθησιολογίας και Εμφυτευματολογίας.
Οι ακόλουθοι τύποι επιστημονικών εργασιών γίνονται δεκτές, αφού προηγηθεί κρίση τους από την Επιστημονική Ομάδα του περιοδικού:
Α) Βιβλιογραφικές Ανασκοπήσεις συνολικής έκτασης μέχρι 20 δακτυλογραφημένες σελίδες,
Β) Ερευνητικές Εργασίες, κλινικές και εργαστηριακές, μέχρι 10 σελίδες
Γ) Ενδιαφέρουσες Περιπτώσεις καλά τεκμηριωμένες, μέχρι 4 συνολικά σελίδες.
Δημοσιεύονται επίσης επιστολές προς τον Διευθυντή Σύνταξης, καθώς και ολιγόλογες εργασίες- προτάσεις για τη στήλη «Πρακτικές Λύσεις και Τεχνικές».
Οι εργασίες που υποβάλλονται δε θα πρέπει να έχουν δημοσιευθεί ούτε να βρίσκονται υπό κρίση για δημοσίευση σε άλλα περιοδικά, ενώ ο Διευθυντής Σύνταξης διατηρεί όλα τα δικαιώματα (copyright) των εργασιών που έγιναν δεκτές και πρόκειται να δημοσιευθούν στο περιοδικό.
Προς τον Διευθυντή Σύνταξης αποστέλλεται όλο το υλικό της εργασίας σε ηλεκτρονική μορφή με e-mail (το κείμενο θα πρέπει να είναι δακτυλογραφημένο με διπλό διάστημα) σε αρχείο Microsoft Word.
Πιο συγκεκριμένα για κάθε εργασία υποβάλλονται τα ακόλουθα μέρη που αρχίζουν σε ξεχωριστή σελίδα:
- Επιστολή υποβολής εργασίας στον Διευθυντή Σύνταξης
- Σελίδες τίτλου
- Περίληψη και Λέξεις - κλειδιά
- Κυρίως κείμενο
- Βιβλιογραφία
- Πίνακες - Εικόνες - Λεζάντες φωτογραφιών
- Βεβαίωση αποδοχής δημοσίευσης της εργασίας από όλους τους συγγραφείς
- Οι σελίδες τίτλου περιέχουν στα Ελληνικά και Αγγλικά:
α) Μια σελίδα με τον τίτλο του άρθρου μόνο (για τους κριτές)
β) Μια σελίδα με όλες τις πληροφορίες για την εργασία: τον τίτλο, το ονοματεπώνυμο και τους επιστημονικούς τίτλους των συγγραφέων, το κέντρο απ' όπου προέρχεται η εργασία και τον Διευθυντή του, τα στοιχεία (όνομα, διεύθυνση, τηλέφωνο, fax και e-mail) του συγγραφέα που είναι υπεύθυνος για την αλληλογραφία. Αναφέρονται επίσης τυχόν πηγές χρηματοδότησης της εργασίας και ευχαριστίες.
Η Περίληψη και οι λέξεις – κλειδιά στα Ελληνικά και Αγγλικά περιέχουν:
Σύντομη παρουσίαση της εργασίας (μέχρι 200 λέξεις). Στις Βιβλιογραφικές Ανασκοπήσεις η περίληψη αναφέρει εν συντομία το περιεχόμενο της ανασκόπησης. Στις Ερευνητικές Εργασίες η περίληψη είναι δομημένη, με εισαγωγή, σκοπό, υλικό, μέθοδο, αποτελέσματα και συμπεράσματα. Στις Ενδιαφέρουσες Περιπτώσεις η περίληψη περιλαμβάνει μικρή εισαγωγή και περιγραφή της περίπτωσης. Στο τέλος της περίληψης αναγράφονται οι λέξεις - κλειδιά.

Το κυρίως κείμενο ανάλογα με το τύπο της εργασίας περιέχει τα ακόλουθα:
Α) Βιβλιογραφικές Ανασκοπήσεις: η εργασία χωρίζεται σε κεφάλαια με αντίστοιχους τίτλους ανάλογα με το θέμα και κατά την κρίση των συγγραφέων. Η εργασία ολοκληρώνεται με τα συμπεράσματα.
Β) Ερευνητικές Εργασίες: η εργασία περιλαμβάνει εισαγωγή, σκοπό, υλικό και μέθοδο, αποτελέσματα, συζήτηση και συμπεράσματα.
Γ) Ενδιαφέρουσες Περιπτώσεις: η εργασία περιλαμβάνει εισαγωγή, περιγραφή της περίπτωσης και συζήτηση - συμπεράσματα.
Δεν πρέπει να αναφέρονται στο κείμενο πληροφορίες για την προέλευση της εργασίας, προκειμένου να αποστέλλεται στους κριτές ανώνυμα.
Οι βιβλιογραφικές παραπομπές στο κείμενο γίνονται με την πλήρη αναφορά των ονομάτων όταν πρόκειται για έναν ή δύο συγγραφείς μόνο, ακολουθούμενα από το έτος δημοσίευσης της αντίστοιχης εργασίας σε παρένθεση, π.χ. (Pogrel, 2003 ή Taylor και Smith, 1995). Όταν οι συγγραφείς είναι περισσότεροι από δύο τότε

Guide for Authors

These instructions are in accordance with the International Committee to Medical Journal Editors: Editors Uniform requirements for manuscripts submitted to biomedical journals, (BMJ 302: 338-341, 191).
The present publication is bilingual, Greek and English. Papers are translated into English or Greek by the Journal's Editorial Board.
Papers should be original and focus on topics related mainly to Oral and Maxillofacial Surgery, as well as on relevant subjects such as Oral Pathology, Diagnostics and Radiology, Anaesthesiology and Implantology.
The following contributions will be accepted for publication, after having been reviewed by the Journal's Scientific Board:
A) Literature Reviews, up to 20 typewritten pages
B) Research Papers, clinical or laboratory, up to 10 pages
C) Well-documented Case Reports of special interest, up to 4 pages
Letters to the Editor-in-Chief, as well as short papers-proposals for the column "Practical Solutions and Technical Notes", are also accepted for publication.
Submitted papers should be unpublished and not under consideration for publication by other journals. The Editor-in-Chief retains all copyrights in the papers that have been accepted for publication in the Journal.
Authors are requested to submit electronically by e-mail their papers (text and illustrations) to the Editor-in-Chief (typed in double spacing), in the form of a Microsoft Word document.

More specifically, papers should be submitted as follows, with each section starting on a different page:
- Letter of submission to the Editor-in-Chief
- Title page
- Summary and Keywords
- Text
- References
- Tables – Illustrations
- Captions to illustrations
- Permission to publish the paper by all its authors

Title page should include the following information in English:
a) A page mentioning the title of the article only for the Reviewers
b) A page giving all the information about the paper: title of the article, full name and academic degrees of each author, name of the originating institution, contact details of the author responsible for correspondence (name, address, telephone, fax number and e-mail address), as well as any sources used to support the study presented and acknowledgements.

The sections Summary and Keywords should include:
A short presentation of the paper (up to 200 words). In Literature Reviews, the summary should summarise the contents of the review. In Research Papers, the summary should be structured in the following way: introduction, aim, material and methods, results and conclusions. In Case Reports, the summary should include a short introduction and the description of the case.
Key words should be given at the end of the summary.

Depending on the type of the paper, the text should include the following:
A) Literature Reviews: the paper should be divided into chapters bearing titles related to their topic, as the authors desire. Finally, the paper should present their conclusions.
B) Research Papers: the paper should include the following parts: introduction, aim, material and methods, results, discussion and conclusions.
C) Case Reports: the paper should include the following parts: introduction, presentation of the case and discussion - conclusions.
The text should not provide information about the origin of the paper, so that the authors will remain anonymous to the reviewers.
As far as references are concerned, up to 2 authors will be named in full every time they are cited, followed by the year of the respective publication in parentheses, e.g. (Pogrel, 2003 or Taylor and Smith, 1995). When there are more than

αναφέρεται μόνο ο πρώτος ακολουθούμενος από τις λέξεις «και συν.» και την αντίστοιχη χρονολογία, π.χ. (Taylor και συν. 1995).
Εάν ο ίδιος συγγραφέας αναφέρεται σε διαφορετικές εργασίες με τον ίδιο χρόνο δημοσίευσης τότε μετά τη χρονολογία προστίθεται το γράμμα α, β, γ κλπ. π.χ. (Taylor 1995α, 1995β). Η ίδια διαδικασία ακολουθείται και κατά τη διαμόρφωση της λίστας της βιβλιογραφίας.
Οι βιβλιογραφικές παραπομπές Ελληνικών ονομάτων από ελληνικά περιοδικά αναφέρονται στα Αγγλικά, ενώ οι παραπομπές από Ελληνικά συγγράμματα στα Ελληνικά.
Όταν στο κείμενο γίνεται αναφορά πολλών συνεχόμενων παραπομπών, αυτές παρατίθενται με χρονολογική σειρά, π.χ. (Hansson και συν. 1983, Ishibashi και συν. 1995, Widmalm και συν. 1994, Wiberg και Wanman, 1998, Emshoff και συν. 2002, Toure και συν. 2005, Alexiou και συν. 2009).

Η Βιβλιογραφία
Όλοι οι συγγραφείς που αναφέρονται στο κείμενο περιλαμβάνονται στη βιβλιογραφία και αντίστροφα. Η αναφορά γίνεται με αλφαβητική ταξινόμηση και ακολουθεί τον εξής τύπο: Taylor JP, Morgan PH, Smith TY: Oral focal mucinosis. Science 189:503-506, 1998
Όταν γίνεται αναφορά σε σύγγραμμα, εγχειρίδιο κλπ. τότε ακολουθείται ο εξής τύπος: Taylor JP: Oral focal mucinosis, In: Morgan and Smith: Oral Pathology. Mosby 1989, pp. 509-512
Οι αναφορές σε Ελληνικά περιοδικά, γίνονται στα Αγγλικά, όπως αναγράφονται στην Αγγλική σελίδα του περιοδικού: π.χ.: Nicomidis CG, Papadopoulos LK: Acanthosis. Hellenic Arch Oral Maxillofac Surg 12: 234-245, 2010
Οι αναφορές σε Ελληνικά συγγράμματα γίνονται στα Ελληνικά, όταν δεν υπάρχει ταυτότητα του βιβλίου στα Αγγλικά και συσσωματώνονται στην υπάρχουσα αλφαβητική Αγγλική βιβλιογραφία: π.χ.: Παπαδόπουλος ΜΝ: Χειρουργική. Ιατρικές εκδόσεις 2008, σελ. 345-346

Οι Πίνακες
Αναφέρονται όλοι στο κείμενο και είναι δακτυλογραφημένοι στην πινακογραφία των προγραμμάτων Word ή Excel. Ο τίτλος τους δακτυλογραφείται πάνω από τον πίνακα, ενώ επεξηγήσεις παρατίθενται κάτω από τον πίνακα.

Οι Εικόνες
Οι φωτογραφίες, τα σχήματα, τα διαγράμματα και τα ιστογράμματα αναφέρονται στο κείμενο ως εικόνες και αριθμούνται ενιαία. **Οι έγχρωμες εικόνες εκτυπώνονται χωρίς επιβάρυνση του συγγραφέα.** Όλα τα ανωτέρω κατατίθενται σε ηλεκτρονική μορφή. Οι ψηφιακές απεικονήσεις θα πρέπει να έχουν ανάλυση τουλάχιστον 300 dpi και διάσταση μιας πλευράς τουλάχιστον 7 cm. Η αποθήκευση να είναι σε μορφή JPG.
Χρήση ήδη δημοσιευμένου φωτογραφικού υλικού επιβάλλεται να επισημαίνεται με σαφή αναφορά της πηγής προέλευσης στη λεζάντα, και όχι με δείκτη, ενώ παράλληλα θα πρέπει να υπάρχει η σχετική έγγραφη άδεια.

Οι Λεζάντες των εικόνων
Όλες οι εικόνες συνοδεύονται από λεζάντες που περιέχουν τις απαραίτητες επεξηγήσεις. Οι λεζάντες γράφονται με τον αύξοντα αριθμό τους σε ξεχωριστή σελίδα.

two authors, then only the name of the first is cited, followed by the phrase "et al." and the year of publication, e.g. (Taylor et al. 1995).
If the same author is cited in the text with different papers in the same year, a small letter should be added to the year: a, b, c etc., e.g. (Taylor 1995a, 1995b). The same letters should also be mentioned in the reference list.
When several publications are cited one after the other, begin with the oldest and end with the most recent, e.g. (Hansson et all. 1983, Ishibashi et all. 1995, Widmalm et all. 1994, Wiberg and Wanman, 1998, Emshoff et all. 2002, Toure et all. 2005, Alexiou et all. 2009).

References
All authors cited in the text must be included in the reference list and vice versa. The reference list must appear in alphabetical order and in the following style: Taylor JP, Morgan PH, Smith TY: Oral focal mucinosis. Science 189:503-506, 1998
When citing from books, text-books etc. use the following style: Taylor JP: Oral focal mucinosis, In: Morgan and Smith: Oral Pathology. Mosby 1989, pp. 509-512

Tables
All tables should be cited in the text. They should be presented either in Word or in Excel. The title of each table should appear above the table, and any explanations at the bottom.

Illustrations
Photographs, figures, diagrams and histograms should be cited in the text as figures, using a single numbering sequence. **Colour illustrations are printed without any charge.** All the above should be submitted electronically.
The resolution of digital illustrations should be at least 300 dpi, while one of their sides should be at least 7cm. They should be saved as JPG files on the CD.
Written permission to use photographic material that has already been published must be obtained, and the sources should be mentioned clearly in the respective captions – not with the use of an index.

Captions to illustrations
All illustrations should be accompanied by descriptive captions. Captions should be mentioned in ascending order, on a separate sheet.

Υποβολή εργασιών μόνο ηλεκτρονικά στον Διευθυντή Σύνταξης Αναστάσιο Ι. Μυλωνά, e-mail: archives@haoms.org

Paper submission electronically only to Editor-in-Chief Anastassios I. Mylonas, e-mail: archives@haoms.org

ΝΕΑ ΚΥΚΛΟΦΟΡΙΑ



ΔΙΑΓΝΩΣΤΙΚΗ & ΑΚΤΙΝΟΛΟΓΙΑ ΣΤΟΜΑΤΟΣ

Διαγνωστική στόματος
Γναθοπροσωπική απεικόνιση

Κ. ΤΣΙΧΛΑΚΗΣ - ΑΙΚ. ΚΑΡΑΓΙΑΝΝΗ

Περιεχόμενα

Α. ΔΙΑΓΝΩΣΤΙΚΗ ΣΤΟΜΑΤΟΣ

ΜΕΡΟΣ 1ο ΓΕΝΙΚΕΣ ΑΡΧΕΣ ΕΞΕΤΑΣΗΣ – ΔΙΑΓΝΩΣΗΣ
ΜΕΡΟΣ 2ο ΣΥΜΠΛΗΡΩΜΑΤΙΚΕΣ ΕΞΕΤΑΣΕΙΣ
ΜΕΡΟΣ 3ο ΠΡΟΓΡΑΜΜΑΤΙΣΜΟΣ ΘΕΡΑΠΕΙΑΣ

Β. ΓΝΑΘΟΠΡΟΣΩΠΙΚΗ ΑΠΕΙΚΟΝΙΣΗ

ΜΕΡΟΣ 1ο ΑΚΤΙΝΟΦΥΣΙΚΗ – ΑΚΤΙΝΟΒΙΟΛΟΓΙΑ - ΑΚΤΙΝΟΠΡΟΣΤΑΣΙΑ
ΜΕΡΟΣ 2ο ΒΑΣΙΚΕΣ ΑΡΧΕΣ ΑΠΕΙΚΟΝΙΣΗΣ ΚΑΙ ΤΕΧΝΙΚΕΣ
ΜΕΡΟΣ 3ο ΑΚΤΙΝΟΓΡΑΦΙΚΗ ΕΡΜΗΝΕΙΑ ΚΑΙ ΔΙΑΓΝΩΣΗ
ΜΕΡΟΣ 4ο ΟΔΗΓΙΕΣ - ΝΟΜΟΘΕΣΙΑ

ΤΙΜΗ: 150€

Σχήμα 21 x 29 cm
Περιέχει πάνω από 1300 εικόνες
728 σελίδες

UELI GRUNGER

ΕΜΦΥΤΕΥΜΑΤΑ ΣΤΗΝ ΑΙΣΘΗΤΙΚΗ ΖΩΝΗ

Μία βήμα προς βήμα στρατηγική θεραπείας

Επιστημονική επιμέλεια μετάφρασης
Νίκος Κρόμπας, Οδοντίατρος
Associate Branemark Osseointegration Center Greece

Γραμμένο από ένα πρωτοπόρο και αξιοσέβαστο χειρουργό αυτό το βιβλίο παρουσιάζει μια όχι συνηθισμένη στρατηγική για την αισθητική αποκατάσταση προσθίων δοντιών που έχει αποδειχθεί αποτελεσματική με πολλά χρόνια κλινικής εμπειρίας. Ανασκοπεί Βιολογικές Αρχές, Σχέδιο Θεραπείας, Ενδείξεις, Αισθητική Ανάλυση και Προσθετικές επιλογές και εστιάζει σε παράγοντες όπως ατραυματική εξαγωγή, ακριβή τοποθέτηση ενός και δύο εμφυτευμάτων, κριτήρια για μονοφασική και διφασική τοποθέτηση εμφυτευμάτων καθώς και πληθώρα τεχνικών για διαχείριση των μαλακών ιστών.
Το βιβλίο αυτό με 4.000 φωτογραφίες κλινικών τεχνικών και διαδικασιών θα βελτιώσει την αισθητική έκβαση οποιασδήποτε εμφυτευματικής θεραπείας ανεξάρτητα από την θεραπευτική προσέγγιση.

ΣΕΛΙΔΕΣ: 850, ΤΙΜΗ: €200

ΟΔΟΝΤΙΑΤΡΙΚΟ ΒΗΜΑ
Σκουφά 64, 106 80 Αθήνα, Τηλ. **210 3814 939**,
www. odvima.gr, e-mail: odvima@otenet.gr

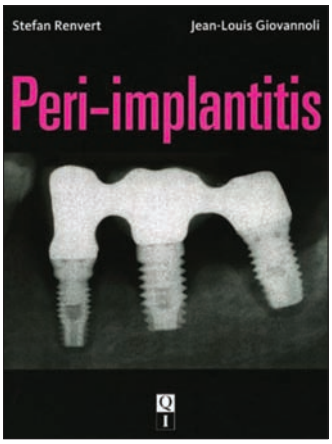

ISBN 978-2-912550-98-9

Peri-implantitis

Stefan Renvert and Jean-Louis Giovannoli

Σελίδες: 272 | Τιμή: **169€**

Awareness of the important role that peri-implant tissue health plays in implant survival is growing, in part because clinical studies that assess long-term results of implant treatment show that peri-implantitis is no longer a rare complication. This book positions peri-implantology as an emerging discipline and provides a comprehensive discourse on the etiology, clinical features, and diagnosis of peri-implantitis and implant mucositis. Based on more than a decade of dedicated research and clinical focus on peri-implantology, this book presents predictable surgical and nonsurgical protocols that go beyond the current treatment guidelines that were largely adapted from therapies for periodontal disease. The authors summarize the current research on peri-implantitis and outline the steps for effective early diagnosis. By focusing on identifying the multiple risk factors, the authors provide an effective paradigm for preventing peri-implant infection in everyday practice. An essential guide for all clinicians practicing implant dentistry.

Contents

Pathogenesis • Diagnosis • Prevalence • Early Peri-Implantitis • Risk Indicators • Treatments • Soft Tissue Conditions • Maintenance

---

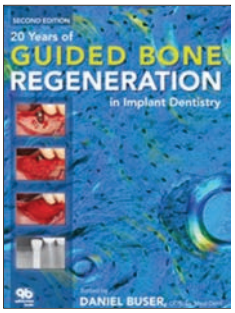

ISBN 978-0-86715-401-6

Σελίδες: 272 | Τιμή: **143€**

20 Years of Guided Bone Regeneration in Implant Dentistry, Second Edition

Daniel Buser (Ed.)

This book outlines the developments in GBR over the past 20 years. Each chapter presents specific indications and describes the criteria for patient selection, the step-by-step surgical procedure, and aspects of postoperative treatment.

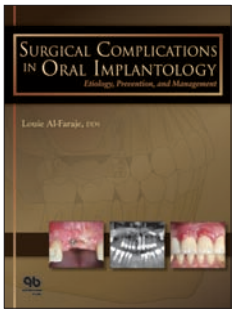

ISBN 978-0-86715-506-8

Σελίδες: 248 | Τιμή: **200€**

Surgical Complications in Oral Implantology: Etiology, Prevention, and Management

L. Al-Faraje

This book is designed as a self-instruction guide to the diagnosis, management, and prevention of surgery-related complications in implant dentistry. Besides addressing pre-, intra-, and postoperative implant surgery complications, the book also includes a comprehensive treatment-planning protocol that allows for the early detection of potential surgical complications and how to avoid them.

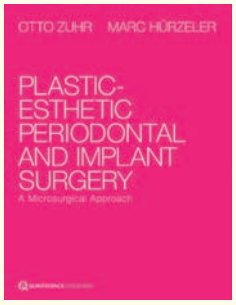

ISBN 978-1-85097-226-6

Plastic-Esthetic Periodontal and Implant Surgery

Otto Zuhr | Marc Hürzeler

Σελίδες: 872 | Τιμή: **339€**

In this stunning book, the authors blend scientific knowledge and practical experience to provide a comprehensive overview of the principles, indications, and clinical techniques of plastic-esthetic periodontal and implant microsurgery, focusing especially on minimal soft tissue trauma and maximally perfect wound closure. Microsurgery provides clinically relevant advantages over conventional macrosurgical concepts for regenerative and plastic-esthetic periodontal surgery, especially in the all-important esthetic zone. The microsurgical principles and procedures presented in the book are explained step-by-step in meticulously illustrated case examples with large, exquisite images. Each case example also includes an illustrated armamentarium of the materials and instruments necessary for the practical implementation of the microsurgical procedure. The book concludes with instructions on how to manage all major complications for each procedure. Every periodontist will benefit from the techniques and considerations explained in this landmark text.

Periodontal Regenerative Therapy

Edited by Anton Sculean

Σελίδες: 304 | Τιμή: **167€**

This book presents an overview of the use of contemporary regenerative techniques in the treatment of periodontal osseous and soft tissue defects. Each chapter is designed to cover an important aspect related to periodontal regeneration, including an understanding of periodontium anatomy, biologic wound healing, regenerative materials, surgical techniques, and clinical applications. By focusing on the most relevant regenerative materials and procedures, the authors present effective treatment paradigms that incorporate biologic concepts and biomaterial enhancements with predictable surgical techniques. Well-documented clinical cases emphasize the management of critical treatment factors as well as the use of proven techniques that can optimize treatment outcomes. A must-read for any practitioner with an interest in the rationale, possibilities, and limitations of regenerative procedures of periodontal therapy.

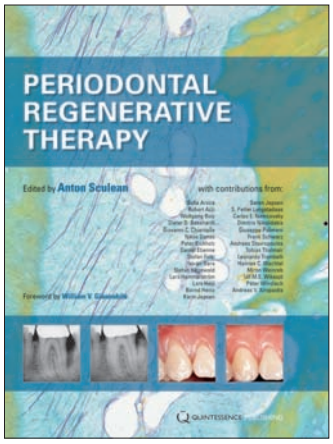

ISBN 978-1-85097-158-0

ΟΔΟΝΤΙΑΤΡΙΚΟ ΒΗΜΑ

Σκουφά 64, 106 80 Αθήνα, τηλ. 210 3814939, www.odvima.gr, e-mail: odvima@otenet.gr

meo plant®

Meoplant Medical GmbH

ΑΠΟΚΛΕΙΣΤΙΚΟΣ ΑΝΤΙΠΡΟΣΩΠΟΣ ΓΙΑ ΤΗΝ ΕΛΛΑΔΑ:

ORAL INNOVATION

ΤΖΩΡΤΖ 12, 10677 ΑΘΗΝΑ, ΤΗΛ.: 210 3847735

Website: www.oralinnovation.gr

E-mail:info@oralinnovation.gr

ΤΙΜΗ ΕΜΦΥΤΕΥΜΑΤΟΣ **59** ευρώ (+ ΦΠΑ)

Συμπεριλαμβάνεται η βίδα κάλυψης

dental
THESSALONIKI
2019

23-24 ΝΟΕΜΒΡΙΟΥ 2019

Διεθνές Εκθεσιακό & Συνεδριακό Κέντρο Θεσσαλονίκης
ΠΕΡΙΠΤΕΡΟ 12

Περισσότερες πληροφορίες

www.expodent.gr

facebook.com/dentalexpogreece

OsteoBiol®
by Tecnoss

GTO®

ΤΟ ΝΕΟ ΠΡΟΤΥΠΟ ΥΠΕΡΟΧΗΣ ΣΤΑ ΒΙΟΫΛΙΚΑ

Έτοιμο προς χρήση, προενυδατωμένο βιοϋλικό, αναμεμειγμένο με το **Osteobiol® *TSV Gel*** που του εξασφαλίζει ιδανική κολλώδη σύσταση.

Διατίθεται σε σύριγγα κι ενίεται κατευθείαν στην ελλειμματική περιοχή.

ΧΑΡΑΚΤΗΡΙΣΤΙΚΑ

Το **Osteobiol® *GTO*®** είναι ένα ετερόλογο οστικό μόσχευμα. Είναι ένα μείγμα κολλαγονούχων κόκκων συμπαγούς και σπογγώδους οστού με κοκκομετρία που κυμαίνεται από 600 έως 1.000 μm, κατάλληλα αναμεμειγμένο με **Osteobiol® *TSV Gel*** (μείγμα γέλης ετερόλογου, τύπου I και II κολλαγόνου με πολυακόρεστα λιπαρά οξέα και ένα βιοσυμβατό συνθετικό συμπολυμερές, αραιωμένο σε υδατικό διάλυμα).

Σύνθεση: ~80% μείγμα οστικών κόκκων,
~20% Osteobiol® *TSV Gel*

Χρόνος επανεισόδου: περίπου 5 μήνες

ΣΥΣΚΕΥΑΣΙΕΣ

Σύριγγες: 0,5 cc • 2,0 cc

Ανοικτή ανύψωση ιγμορείου

Ενδοοστικά ελλείμματα

Περιεμφυτευματικές βλάβες

Οριζόντια αύξηση

Αναγέννηση ακρολοφίας

Μιλτιάδης Βιτσαρόπουλος Α.Ε.

ΚΕΝΤΡΙΚΑ
Μεσογείων 348, 153 41 Αγ. Παρασκευή, Αθήνα
Τηλ: 210 65 41 340, **Fax:** 210 65 41 618

ΥΠΟΚΑΤΑΣΤΗΜΑ
Φειδιππίδου 55, 115 27 Γουδή
Τηλ: 210 77 95 747

www.vitsaropoulos.gr e-mail: info@vitsaropoulos.gr www.facebook.com/vitsaropoulos