ΑΡΧΕΙΑ ΕΛΛΗΝΙΚΗΣ

INDEX COPERNICUS INTERNATIONAL

ΔΙΓΛΩΣΣΗ ΕΛΛΗΝΟ-ΑΓΓΛΙΚΗ ΕΚΔΟΣΗ

Στοματικής & Γναθοπροσωπικής Χειρουργικής

ΕΠΙΣΤΗΜΟΝΙΚΟ ΠΕΡΙΟΔΙΚΟ ΤΗΣ ΕΛΛΗΝΙΚΗΣ ΕΤΑΙΡΕΙΑΣ ΣΤΟΜΑΤΙΚΗΣ ΚΑΙ ΓΝΑΘΟΠΡΟΣΩΠΙΚΗΣ ΧΕΙΡΟΥΡΓΙΚΗΣ
ΤΟΜΟΣ 21, ΤΕΥΧΟΣ 2, ΑΥΓΟΥΣΤΟΣ 2020 • ΕΠΙΣΤΗΜΟΝΙΚΟ ΕΝΤΥΠΟ ΜΕ ΕΘΝΙΚΗ ΑΝΑΓΝΩΡΙΣΗ ΦΕΚ 24/12/Β/4-12-2009

BILINGUAL GREEK - ENGLISH EDITION

Hellenic Archives of Oral & Maxillofacial Surgery

OFFICIAL PUBLICATION OF THE HELLENIC ASSOCIATION FOR ORAL AND MAXILLOFACIAL SURGERY
Vol 21, No 2, August 2020

ISSN 1108 - 829 X

OsteoBiol®
by Tecnoss

Lamina

Οστικό μόσχευμα σε μορφή ελάσματος.

Ιστός προέλευσης
Ετερόλογο συμπαγές οστό

Κολλαγόνο ιστού
Διατηρημένο

Φυσική φόρμα
Αποξηραμένο έλασμα, εύκαμπτο μετά από εφύγρανση

Πάχος
Κανονικό (2-4mm) - λεπτό (0,4 - 0,6mm)

Χρόνος επανεισόδου
Κανονικό περίπου 8 μήνες - λεπτό περίπου 5 μήνες

Κλινικές εφαρμογές
- Στοματική χειρουργική και Τραυματολογία: σταθεροποίηση και προστασία μεγάλων αναπλάσεων με κίνδυνο αποκάλυψης, όπου προσαρμόζεται τέλεια τόσο στο υποκείμενο οστό όσο και στους μαλακούς ιστούς.
- Εμφυτευματολογία: ιδανικό για προστασία και σταθεροποίηση μοσχευμάτων δύο τοιχωμάτων ή περιεμφυτευματικές αναπλάσεις σε αισθητικές περιοχές.

Curved Cortical Lamina

Οστικό μόσχευμα σε μορφή προσχηματισμένου καμπύλου ελάσματος.

Ιστός προέλευσης
Ετερόλογο συμπαγές οστό

Κολλαγόνο ιστού
Διατηρημένο

Φυσική φόρμα
Σκληρό αποξηραμένο έλασμα

Πάχος
Μεσαίο 1,0 mm (±0.1)

Χρόνος επανεισόδου
Περίπου 6 μήνες

Κλινικές εφαρμογές
- Στοματική χειρουργική και Τραυματολογία: σταθεροποίηση και προστασία μεγάλων αναπλάσεων με κίνδυνο αποκάλυψης.
- Εμφυτευματολογία: ιδανικό για προστασία και σταθεροποίηση μοσχευμάτων σε ελλείμματα δύο τοιχωμάτων.

Μιλτιάδης Βιτσαρόπουλος Α.Ε.

ΚΕΝΤΡΙΚΑ Μεσογείων 348, 153 41 Αγ. Παρασκευή, Αθήνα, **Τηλ:** 210 65 41 340, **Fax:** 210 65 41 618
ΥΠΟΚΑΤΑΣΤΗΜΑ Φειδιππίδου 55, 115 27 Γουδή, **Τηλ:** 210 77 95 747
www.vitsaropoulos.gr • e-mail: info@vitsaropoulos.gr • www.facebook.com/vitsaropoulos

Οι τελευταίες εξελίξεις στα πρωτόκολλα CHOUKROUN PRF™

A-PRF CHOUKROUN | S-PRF™ CHOUKROUN | A-PRF™ CHOUKROUN Liquid | i-PRF™+ CHOUKROUN

NEO: Sticky bone & Facial aesthetics

Η ιδέα του **CHOUKROUN PRF™**
(ινώδους πλούσιου σε αιμοπετάλια)
βασίζεται στη φυγοκέντρηση του ολικού αίματος
απουσία αντιπηκτικών παραγόντων.

CERTIFIED MEDICAL DEVICE Class IIa

CE 2797

Centrifuge MD Class IIa - CE 2797

- Συσκευή φυγοκέντρησης PRF DUO Quattro
- Ειδικά σχεδιασμένη για τα 6 διαφορετικά PRF πρωτόκολλα
- Διαθέτει πρόσθετη θέση χειροκίνητης ρύθμισης ώστε να επιλέξετε και να αποθηκεύσετε τις παραμέτρους που επιθυμείτε.
- 2 χρονιά εγγύηση

Ενδείξεις

- Χειρουργική στόματος
  - Εμφυτευματολογία
  - Οστικά μοσχεύματα
  - Ανύψωση ιγμορείου
  - Πλαστική χειρουργική μαλακών ιστών
  - Αποκατάσταση φατνίου
- Ορθοπεδική
- Αναγεννητική ιατρική
- Δερματολογία
- Αισθητική του προσώπου
- Διαχείριση πόνου αρθρώσεων

Ιωάννης Τσαπράζης ΑΕ

ΟΔΟΝΤΙΑΤΡΙΚΑ-ΟΡΘΟΔΟΝΤΙΚΑ
Μιχαλακοπούλου 157, Γουδή 115 27, Τηλ.: 210 7716.416, 210 7751.000, Fax: 210 7711.100,
e-mail: info@tsaprazis.gr, www.tsaprazis.gr

ΑΡΧΕΙΑ ΕΛΛΗΝΙΚΗΣ Στοματικής & Γναθοπροσωπικής Χειρουργικής

ΕΠΙΣΤΗΜΟΝΙΚΟ ΠΕΡΙΟΔΙΚΟ ΤΗΣ ΕΛΛΗΝΙΚΗΣ ΕΤΑΙΡΕΙΑΣ ΣΤΟΜΑΤΙΚΗΣ ΚΑΙ ΓΝΑΘΟΠΡΟΣΩΠΙΚΗΣ ΧΕΙΡΟΥΡΓΙΚΗΣ online www.haoms.org

ΔΙΓΛΩΣΣΗ ΕΛΛΗΝΟ-ΑΓΓΛΙΚΗ ΕΚΔΟΣΗ ΕΠΙΣΤΗΜΟΝΙΚΟ ΕΝΤΥΠΟ ΜΕ ΕΘΝΙΚΗ ΑΝΑΓΝΩΡΙΣΗ ΦΕΚ 2412/Β/4-12-2009

Abstracted/Indexed in: Index Copernicus, Scholar Google ISSN 1108-829 X

Τόμος 21, Τεύχος 2, Αύγουστος 2020

Τετραμηνιαίο Επιστημονικό Περιοδικό

Διευθυντής Σύνταξης
Αναστάσιος Ι. Μυλωνάς
Αραχωσίας 1-3, Ιλίσια,
157 71, Ζωγράφου
Τηλ: 210 771 1603
e-mail: archives@haoms.org

Επίτιμος Διευθυντής Σύνταξης
Γεώργιος Χ. Πάνος

Αναπληρωτές Διευθυντές Σύνταξης
Γρ. Βενέτης, Β. Πετσίνης

Βοηθοί Σύνταξης
Ε. Καλφαρέντζος, Η. Χρονάς

Διατελέσαντες Διευθυντές Σύνταξης
Άγγελος Αγγελόπουλος: 2000-2004
Ιωάννης Ιατρού: 2005-2007
Γεώργιος Χ. Πάνος: 2008-2012
Νάντια Θεολόγη-Λυγιδάκη: 2012-2016

Επίτιμη Διεθνής Συμβουλευτική Επιτροπή
Julio Acero, Spain, George Dimitroulis, Australia, Takashi Fujibayashi, Japan, Orhan Guven, Turkey, John Helfrick, USA, Nicholas Kalavrezos, United Kingdom, Philip Pyrgousis, USA, Henri Thuau, United Kingdom

Επιστημονική Επιτροπή Περιοδικού

Χ. Αγγελόπουλος
Κ. Αλεξανδρίδης
Κ. Αντωνιάδης
Κ. Βαχτσεβάνος
Λ. Γκουτζάνης
Λ. Ζουλούμης
Ν. Θεολόγη-Λυγιδάκη
Β. Θωμαΐδης
Ι. Ιατρού
Ε. Κονσολάκη
Ν. Λαζαρίδης
Ι. Λογοθέτης
Α. Ματιάκης
Μ. Μεζίτης
Κ. Μουρούζης
Γ. Πάνος
Γ. Παντέλας
Χ. Περισανίδης
Γ. Πολυζώης
Γ. Ράλλης
Αθ. Ρουμελιώτης
Α. Σκλαβούνου
Χ. Σκουτέρης
Γ.-Αλ. Σπυροπούλου
Γ. Στράντζαλης
Φ. Τζέρμπος
Ι. Τηλαβερίδης
Σ. Τριαρίδης
Π. Χριστόπουλος
Ε. Χρυσομάλλη

Περιεχόμενα

Editorial 61-65

Γιγαντοκυτταρικός όγκος παρωτίδας: Μία διαγνωστική πρόκληση 67-75
Δημήτριος Δεληγιαννίδης, Δημήτριος Τάτσης, Βαΐα-Αικατερίνη Αλεξούδη, Ιωάννης-Σοφιανός Αστρείδης, Μαρία Κιλμπασάνη, Κωνσταντίνος Βαχτσεβάνος

Υποπεριοστικό απόστημα: Μία μετεγχειρητική επιπλοκή ύστερα από εξαγωγή εγκλείστων σωφρονιστήρων. Αναφορά περίπτωσης 77-83
Πίνδαρος-Γεώργιος Φώσκολος, Στεφανία Χατζηπέτρου, Αναστάσιος Ι. Μυλωνάς, Νικόλαος Κολόμβος

Διαγνωστική και θεραπευτική προσέγγιση αγγειακής δυσπλασίας κάτω χείλους 85-94
Δέσποινα Μιχαηλίδου, Δημήτριος Τάτσης, Βαΐα-Αικατερίνη Αλεξούδη, Δημήτριος Δεληγιαννίδης, Θεόδωρος Γρίβας, Νικολέτα Παστέλλη, Κωνσταντίνος Αντωνιάδης

Οδούς εντός οδόντος (dens in dente). Αναφορά περίπτωσης και συστηματική ανασκόπηση των πληθυσμιακών μελετών 95-102
Βαΐα-Αικατερίνη Αλεξούδη, Δημήτριος Τάτσης, Δημήτριος Δεληγιαννίδης, Κωνσταντίνος Αντωνιάδης

Επιλογές από την βιβλιογραφία 103-104

Ματιές στην Ιστορία της Ιατρικής 105-110

Οδηγίες για τους συγγραφείς 111-112

Ιδιοκτησία
Ελληνική Εταιρεία Στοματικής και Γναθοπροσωπικής Χειρουργικής
Μαιάνδρου 23, 115 28 Αθήνα
Τηλ.: 210 7211845, Fax: 210 7215082
Διεύθυνση διαδικτύου: www.haoms.org, e-mail: info@haoms.org

Εκδότης
Οδοντιατρικό Βήμα ΜΕΠΕ

Υπεύθυνος Τυπογραφείου
PaperGraph Τηλ.: 27440 69550

Ετήσια συνδρομή
Εσωτερικού: 50€
Εξωτερικού: 70€
Φοιτητές: 35€
Τιμή τεύχους: 30€

Έδρα έκδοσης: Σκουφά 64, 106 80 Αθήνα
Τηλ.: 210 3814939, Fax: 210 3803327
e-mail: odvima@otenet.gr, www.odvima.gr

Τυπώνεται σε χαρτί φιλικό προς το περιβάλλον

HELLENIC ARCHIVES

# of Oral & Maxillofacial Surgery

OFFICIAL PUBLICATION OF THE HELLENIC ASSOCIATION FOR ORAL AND MAXILLOFACIAL SURGERY online www.haoms.org

BILINGUAL GREEK-ENGLISH EDITION

Abstracted/Indexed in: Index Copernicus, Scholar Google

ISSN 1108-829 X

Vol 21, No 2, August 2020

Triannual Scientific Journal

Editor - in - Chief
Anastassios I. Mylonas
1-3 Arahossias Street, Ilissia,
157 71, Zografou, Greece
Tel.: +30 210 771 1603
e-mail: archives@haoms.org

Honorary Editor-in Chief
George Ch. Panos

Associate Editors
Gr. Venetis, V. Petsinis

Assistant Editors
E. Kalfarentzos, I. Chronas

Former Editors-in-Chief
Angelos Angelopoulos: 2000-2004
Ioannis Iatrou: 2005-2007
George Ch. Panos: 2008-2012
Nadia Theologie-Lygidakis: 2012-2016

Honorary International Advisory Board
Julio Acero, Spain, George Dimitroulis, Australia, Takashi Fujibayashi, Japan, Orhan Guven, Turkey, John Helfrick, USA, Nicholas Kalavrezos, United Kingdom, Philip Pyrgousis, USA, Henri Thuau, United Kingdom

Scientific Committee

Ch. Angelopoulos
C. Alexandridis
K. Antoniadis
K. Vachtsevanos
L. Goutzanis
L. Zouloumis
N. Theologie-Lygidakis
V. Thomaidis
I. Iatrou
E. Konsolaki
N. Lazaridis
I. Logothetis
A. Matiakis
M. Mezitis
K. Mourouzis
G. Panos
G. Pantelas
Ch. Perisanidis
G. Polyzois
G. Rallis
A. Roumeliotis
A. Sklavounou
Ch. Skouteris
G.-A. Spyropoulou
G. Strantzalis
F. Tzerbos
I. Tilaveridis
S. Triaridis
P. Christopoulos
E. Chrysomalli

Contents

Editorial 61-65

Primary osteoclast-like giant cell tumor of parotid gland: A diagnostic challenge 67-75
Dimitrios Deligiannidis, Dimitrios Tatsis, Vaia-Aikaterini Alexoudi, Ioannis-Sofianos Astreidis, Maria Kilmpasani, Konstantinos Vahtsevanos

Subperiosteal abscess: A postoperative complication after surgical extraction of impacted third molars. Report of a case 77-83
Pindaros-Georgios Foskolos, Stephania Hadjipetrou, Anastassios I. Mylonas, Nikolaos Kolomvos

Diagnostic and therapeutic approach of vascular malformation of the lower lip 85-94
Despoina Michailidou, Dimitrios Tatsis, Vaia-Aikaterini Alexoudi, Dimitrios Deligiannidis, Theodoros Grivas, Nikoleta Pastelli, Konstantinos Antoniades

Tooth within a tooth (dens in dente). A case report and a systematic review of population studies 95-102
Vaia-Aikaterini Alexoudi, Dimitrios Tatsis, Dimitrios Deligiannidis, Konstantinos Antoniades

Literature selection 103-104

Glances in the History of Medicine 105-110

Guide for Authors 111-112

Owner
Hellenic Association for Oral and Maxillofacial Surgery
23 Meandrou Street, 115 28 Athens, Greece
Tel.: +30 210 7211845, Fax: +30 210 7215082
Website: www.haoms.org, e-mail: info@haoms.org

Publisher
Odontiatriko Vima MEPE

Printing
PaperGraph Tel. +30 27440 69550

Annual Subscription Rates

Annual fee (domestic):	50€
Annual fee (international):	70€
Students:	35€
Single Copy:	30€

Publishing Office: 64 Skoufa Str., 106 80 Athens Greece
Tel: +30 210 3814939 Fax: +30 210 3803327
e-mail: odvima@otenet.gr, www.odvima.gr

Printed on acid free paper

Dentsply Sirona does not waive any right to its trademarks by not using the symbols ® or ™. 32671114-USX-1610 © 2016 Dentsply Sirona. All rights reserved.

Astra Tech Implant System®

Ο κόσμος μας δεν είναι επίπεδος

Όπως και η ανατομία των ασθενών σας

Ήδη οι κλινικές προκλήσεις στο ιατρείο είναι τόσες πολλές!!! Γιατί να εργάζεστε πιο σκληρά επειδή σκέφτεστε συμβατικά;;; Αντί της αύξησης της κεκλιμένης ακρολοφίας για να προσαρμόσετε εμφυτεύματα με επίπεδο αυχένα, ήρθε η ώρα να ανακαλύψετε μία απλούστερη λύση χρησιμοποιώντας εμφυτεύματα που ακολουθούν το οστό.

Γιατί οι κεκλιμένες ακρολοφίες φωνάζουν για ανατομικά σχεδιασμένα εμφυτεύματα.

OsseoSpeed ™ Profile EV - Ήρθε η ώρα να προκαλέσουμε τον συμβατικό τρόπο σκέψης!!!

www.profiledentalimplants.com

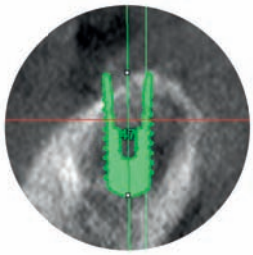

Conventional vs innovative approach

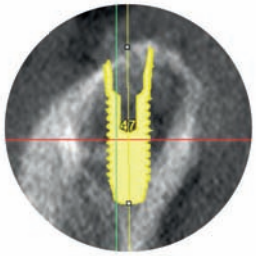

Δ.ΜΑΥΡΑΕΙΔΟΠΟΥΛΟΣ Α.Ε.
ΟΔΟΝΤΙΑΤΡΙΚΑ ΕΙΔΗ

Dentsply Sirona Implants

ΑΠΟΚΛΕΙΣΤΙΚΟΣ ΑΝΤΙΠΡΟΣΩΠΟΣ ΓΙΑ ΤΗΝ ΕΛΛΑΔΑ:
Δ. ΜΑΥΡΑΕΙΔΟΠΟΥΛΟΣ Α.Ε., ΤΖΩΡΤΖ 12, 106 77 ΑΘΗΝΑ, ΤΗΛ.: 210 3837 334
mavraid@otenet.gr, www.mavraidopoulos.gr

Editorial

Μορφή, φυσιογνωμία, πρόσωπο

Μητροπολίτη Μεσογαίας και Λαυρεωτικής Νικολάου

«Ἀπὸ ὁράσεως ἐπιγνωσθήσεται ἀνήρ καὶ ἀπὸ ἀπαντήσεως προσώπου ἐπιγνωσθήσεται νοήμων» (Σοφία Σειράχ ιθ΄ 30)

Η πανδημία του κορωνοϊού, μαζί με την γενικευμένη παγκόσμια αναστάτωση που προκάλεσε, τα πολλά ερωτήματα και τους ψυχικούς κραδασμούς που προξένησε, επέβαλε τη χρήση της προστατευτικής μάσκας και έτσι έφερε στο προσκήνιο και την αξία του ανθρώπινου προσώπου και της εικόνας του. Δεν είναι λίγοι αυτοί που ανεξάρτητα κουλτούρας, ηλικίας, δυσκολεύονται ή και αρνούνται να την φορέσουν κυρίως για λόγους ψυχολογικούς. Δεν την αντέχουν. Αλλά και ιδεολογικά αντιδρούν στη συγκάλυψη του προσώπου. Και δεν έχουν άδικο. Η μάσκα μαζί με το σώμα δυσκολεύει και την ανάσα της ψυχής, δημιουργεί ένα αίσθημα ανελευθερίας, ότι κανείς κρύβει την αλήθειά του, παραποιεί το πρόσωπό του, προστατεύεται από τους συνανθρώπους του και διαχωρίζεται από αυτούς.
Εκτός τούτου, μόλις την 1η Αυγούστου του τρέχοντος έτους, πέθανε το μακροβιότερο άτομο που υποβλήθηκε σε μεταμόσχευση προσώπου, εδώ και 12 χρόνια, η Αμερικανίδα Connie Culp, γεγονός που επανέφερε τη συζήτηση για τη βιοηθική του προσώπου και της ανθρώπινης εικόνας.
Το πρόσωπο φιλοξενεί την είσοδο της αναπνοής, την πύλη της τροφής, δηλαδή ό,τι είναι αναγκαίο για την επιβίωση του ανθρώπου. Επιπλέον περιλαμβάνει τον μηχανισμό του λόγου, τα όργανα της όρασης και της ακοής, φυλάσσει ως θησαυρό το κέντρο της σκέψης, περιέχει δηλαδή τα μέσα επικοινωνίας του ανθρώπου. Τέλος, δείχνει με τα ειδικά χαρακτηριστικά του την εικόνα του κάθε ανθρώπου, την ωραιότητά του, τα ιδιώματά του, την έκφρασή του, την ταυτότητά του.

Face, countenance, person

By Metropolitan Nikolaos of Mesogaia and Lavreotiki

"A man may be known by his appearance; the sensible is recognized as such by his countenance, when you meet him" (Wisdom of Sirach 19:29).

The coronavirus pandemic, together with the generalized global upheaval it caused, the many questions and mental shocks it brought about, forced the use of the protective mask, and thus brought to the fore the value of the human face and its image. There are many who, regardless of culture or age, find it difficult or even refuse to wear it mainly for psychological reasons. They cannot bear the mask. Moreover, they react ideologically to the concealment of the face. In fact, they are not wrong. The mask not only makes it difficult for the body to breathe but also hinders the 'breath' of our soul; it creates a feeling of lack of freedom, as if one hides one's truth, disguises one's face, protects himself from his fellow human beings and is separated from them.
All the more, the death of Connie Culp on August 1st of this year, the longest-lived person, who underwent a face transplant in the U.S. 12 years ago, brought back the discussion about the bioethics of the face and the human image.
The face hosts the entrance of breath, the gateway of food, namely everything that is necessary for human survival. In addition, it includes the mechanism of speech, the organs of sight and hearing; it keeps as a treasure the center of thought, that is, it contains the means of human communication. Finally, it shows with its special characteristics the image of each person, its beauty, its idioms, its expression, and its identity.
The image of man is directly related to his face. What we first see when meeting a person, what

Η εικόνα του ανθρώπου σχετίζεται άμεσα με το πρόσωπό του. Αυτό που πρωτοαντικρύζουμε σε μία συνάντηση με κάποιον άνθρωπο, αυτό που δημιουργεί την πρώτη θετική ή αρνητική εντύπωση, αυτό που συνειρμικά συνδέει με το όνομά του, αυτό που διατηρούμε ως ανάμνηση από αυτόν, αυτό που αποτελεί την έκφραση της φυσιογνωμίας του και της μορφής του, αυτό με το οποίο άμεσα αναγνωρίζεται, είναι η εικόνα του προσώπου του: «ἐσπουδάσαμεν τὸ πρόσωπον ὑμῶν ἰδεῖν ἐν πολλῇ ἐπιθυμίᾳ» (Α΄ Θεσ. β΄ 17).

Αυτός είναι και ο λόγος που το περιποιούμαστε περισσότερο από οποιοδήποτε μέρος του σώματός μας. Η περιποίηση και φροντίδα του μπορεί να είναι θεραπευτική ενός σοβαρού ή μη τραύματος (γναθοπροσωπικές δυσμορφίες και αλλοιώσεις από ατυχήματα ή νεοπλασματικές ασθένειες), μπορεί να είναι διορθωτική μίας συγγενούς ή αντιαισθητικής ατέλειας (μία ουλή, ένας εμφανής σπίλος), μπορεί να είναι και αυθαίρετα βελτιωτική της όλης εικόνας του. Με άλλα λόγια, η παρέμβαση μπορεί να διατηρήσει το πρόσωπο, μπορεί να το υπογραμμίσει διακριτικά και να το αναδείξει, μπορεί να το θεραπεύσει όταν νοσεί, μπορεί να το αλλοιώσει θετικά ή αρνητικά, μπορεί και να το καταστρέψει οριστικά.

Το φυσικό πρόσωπο κρύβει κάτι πολύ βαθύ, το οποίο σχετίζεται στενά με το μυστικό πρόσωπο του ανθρώπου, με το ίχνος της καρδιάς του: «Καρδία ἀνθρώπου ἀλλοῖ τὸ πρόσωπον αὐτοῦ καὶ ἴχνος καρδίας ἐν ἀγαθοῖς πρόσωπον ἱλαρόν» (Σοφία Σειράχ ιγ΄ 25, 26).

Ευθύνη της ιατρικής είναι να θεραπεύσει μία πάθηση ή να διορθώσει μία ανωμαλία, όχι όμως να αλλοιώσει την έκφραση, το πρόσωπο, να προσδώσει ψευδή εικόνα ή πολύ περισσότερο να υποτάξει την χειρουργική παρέμβαση σε εμπορικές επιταγές και υπαγορεύσεις των διαφημιστικών μηχανισμών και των ΜΜΕ. Η διόρθωση μπορεί να είναι αισθητική, να προσφέρει το πρόσωπο όσο πιο φυσικό γίνεται, όσο πιο αληθινό, απαλλαγμένο από την ασχήμια της αναπηρίας. Η εικόνα ανθρώπων με ολόασπρα δόντια, με ψεύτικες στητές εκφράσεις, με σχετική διαφημιστική ομοιομορφία και τυποποιημένη ομορφιά, με ασύμβατο ως προς την ηλικία τεντωμένο δέρμα, πλαστικοποιεί την εικόνα, απομακρύνει τον άνθρωπο από την αλήθεια του, τον υποτάσσει στην εμπορικότητα και τελικά του προσφέρει την πανάκριβη ασχήμια μιάς μη αληθινής ομορφιάς.

Ο στοματικός και γναθοπροσωπικός χειρουργός

creates the first positive or negative impression, what is associatively connected with his name, what we keep as a memory from him, the expression of his physiognomy and form, what he is immediately identified with, is the image of his face: "we endeavoured the more abundantly to see your face with great desire" (1 Thessalonians 2: 17).

This is why we care for it more than any other part of our body. Its treatment and care can be curative of a serious or non-serious injury (maxillofacial deformities and lesions from accidents or neoplastic diseases); it can be corrective of a congenital or unsightly defect (a scar, an obvious nevus); it can also be arbitrarily improving its whole image. In other words, the intervention can maintain the face, discreetly emphasize and highlight it, cure it when it is sick, alter it positively or negatively, but it can also permanently destroy it.

The natural face hides something very deep, which is closely related to the secret personhood of man, to the "trace" of his heart: "the heart of man changes his countenance, a cheerful countenance is a token of the heart" (Wisdom of Sirach 13: 25, 26).

It is the responsibility of medicine to cure a disease or to correct an abnormality, but not to alter the expression, the face, to give a false image or much more to subject any medical intervention to commercial imperatives and dictations of the advertising mechanisms and the media. The correction can be aesthetic, so as to make the face as natural as possible, as true as possible, free from the ugliness of disability. The image of people with all-white teeth, with false straight expressions, with an advertising uniformity and standardized beauty, with age-incompatible stretched skin, falsifies the appearance, removes man from his truth, submits him to commercialism and finally offers him the very expensive ugliness of an untrue beauty.

The oral and maxillofacial surgeon, however, intervenes not only in the face, in the external image of man, but also in the mouth, which apart from chewing it also shapes the voice, the tone of which is an idiom of human identity. The voice is formed by the larynx, the pharynx, the tongue, the oral geometry, but also by the teeth. That is why the Greek consonants τ, δ, θ are called dental. Moreover, the formation of teeth intervenes decisively, when pronouncing the consonants σ, λ, ρ, and ν. And this is not without significance. When we part from a person, what remains with us

όμως δεν παρεμβαίνει μόνο στο πρόσωπο, στην πρώτη εικόνα του ανθρώπου, αλλά και στο στόμα, το οποίο εκτός από την αποστολή της μάσησης επιτελεί και τη διαμόρφωση της φωνής, της οποίας η χροιά αποτελεί ιδίωμα της ανθρώπινης ταυτότητας. Η φωνή διαμορφώνεται μεν από τον λάρυγγα, τον φάρυγγα, τη γλώσσα, τη στοματική γεωμετρία, αλλά και από τα δόντια. Γι' αυτό κάποια σύμφωνα (τ, δ, θ) λέγονται οδοντικά. Στο σ, το λ, το ρ, και το ν παρεμβαίνει ο σχηματισμός των οδόντων καθοριστικά. Και αυτό δεν είναι δίχως σημασία.

Όταν αποχωριστούμε από ένα πρόσωπο, αυτό που παραμένει και μας συνδέει νοερά μαζί του, είναι αφ' ενός μεν η εικόνα της φυσιογνωμίας του, αφ' ετέρου δε το άκουσμα και η χροιά της φωνής του, τα οποία αποτυπώνονται στη μνήμη μας ως αμυδρή εικόνα του προσώπου. Η αναγνώριση και ταυτοποίηση κάποιου γίνεται κυρίως από το πρόσωπο και τη φωνή του.

Το στόμα όμως εκτός από το ότι διαμορφώνει τη φωνή, αποτελεί και το εργαλείο του λόγου, το αντηχείο της ψυχής και της νόησης. Ο άνθρωπος αρχικά μεν γνωρίζεται με την έκφραση και εικόνα της μορφής του προσώπου του, αλλά στην ουσία αποκαλύπτεται με τον λόγο του. Η φυσιογνωμία δίνει την εντύπωση και υποψία του ανθρώπου, ενώ ο λόγος βοηθάει στη γνώση του προσώπου, στη φανέρωση της ενδοτέρας χώρας της καρδίας του, του βάθους του.

Αυτός είναι ο κύριος λόγος που το στόμα θεωρείται ως κάτι ιδιαζόντως ιερό, ως κάτι που μιαίνεται ή αγιάζεται: «Σοφία στόματι πιστῷ τελείωσις» (Σοφ. Σειρ. λα΄(λδ΄) 8) ή «εἴ τις ἐν λόγῳ οὐ πταίει οὗτος τέλειος ἀνήρ» (Ἰακ. γ΄ 2). Ενώ η σύνεση συνήθως εκφράζεται δια της σιωπής, η σοφία φανερώνεται δια του λόγου. Η οργάνωση των διανοημάτων επισυμβαίνει στον νου του ανθρώπου, αλλά λαμβάνει μορφή και σχήμα στο στόμα του. Υπάρχουν άνθρωποι ικανότατοι στη σκέψη αλλά πολύ αδύνατοι στο λόγο. Ο συνδυασμός της νοητικής λειτουργίας με την εκφραστική οδηγεί στη φανέρωση του προσώπου. Γι' αυτό και η έκφραση των δύο αποτυπώνεται από τον ίδιο όρο· τη λέξη λόγος.

Το στόμα λοιπόν, οι γνάθοι και το πρόσωπο στο οποίο επεμβαίνει ο στοματικός και γναθοπροσωπικός χειρουργός, αλλά και το φυσικό πρόσωπο που περιποιούμαστε, ενέχουν μία ιερότητα και αποτελούν τα κατ' εξοχήν σημεία του σώματος που εκφράζουν το βαθύτερο πρόσωπο, αυτό που στη θε-

and connects us mentally with him, is on the one hand the image of his physiognomy, and on the other hand the hearing and the tone of his voice, which are imprinted on our memory as a dim image of his countenance. The recognition and identification of someone is done mainly by his face and voice. In addition to shaping the voice, the mouth is also the tool of speech, the resonator of the soul and the intellect. Man is initially recognized by the expression and image of the form of his countenance, but in essence he is revealed by his speech. Physiognomy reflects an impression and gives a hint of the human person, while speech helps in the knowledge of the person, in the revelation of the innermost part of his heart, of his depth.

This is the main reason why the mouth is considered as something particularly sacred, as something that is consecrated or sanctified: "Wisdom is perfection to a faithful mouth" (Wisdom of Sirach 31:8) or "if any man offend not in word, the same is a perfect man" (James 3: 2). Prudence is usually expressed through silence, while wisdom is revealed through speech. The organization of thoughts occurs in the mind of man, but it takes shape and form in his mouth. There are people, who are very capable of thinking but entirely inefficient in wording their thoughts. The combination of the mental function with the expressive one leads to the manifestation of the person. That is why both are expressed by the same term- the word logos (word).

Therefore, the mouth, the jaws and the face, in which the oral and maxillofacial surgeon intervenes, but also the natural face that we care for, conceal a certain sacredness; they constitute the pre-eminent parts of the body that express the deepest person, which according to theology is created "in the image of God". As stated by the experience of the Church, when sanctified it can be transformed "as the face of an angel" (Case of Deacon Stephen, Acts of the Apostles 6:15), or shine "as the sun" (Matthew 17: 2), or become "otherworldly" (Luke 9: 29), as in the event of the Holy Transfiguration or as in descriptions of holy ascetics who lived in extreme ascesis.

Thus, the bioethics required by an oral and maxillofacial surgeon is not an ethics of compliance with ethical rules, which are easily invented and more easily violated. It is not a bioethics that will help him be correct, lawful and accepted by society - that is very little. It is mainly a practice that expresses a

ολογία ονομάζουμε «κατ' εἰκόνα τοῦ Θεοῦ» χαρακτήρα του ανθρώπου. Αυτό κατά το βίωμα και την εμπειρία της Εκκλησίας, εξαγιαζόμενο μπορεί να μεταμορφωθεί «ὡς πρόσωπον ἀγγέλου» (Περίπτωση Διακόνου Στεφάνου, Πραξ. στ΄ 15), ή να λάμψει «ὡς ὁ ἥλιος» (Ματθ. ιζ΄ 2), ή να γίνει «ἕτερον» (Λουκ. θ΄ 29), όπως συνέβη στο γεγονός της Θείας Μεταμορφώσεως και συχνά απαντάται σε περιγραφές αγίας ακρότητος της ασκητικής εμπειρίας.
Η βιοηθική λοιπόν που απαιτείται από έναν στοματικό και γναθοπροσωπικό χειρουργό δεν είναι μία ηθική συμμόρφωσης σε κανόνες δεοντολογίας -αυτοί εύκολα επινοούνται και ευκολότερα παραβιάζονται. Δεν είναι αυτό που τον βοηθάει να γίνει σωστός και αποδεκτός από τον νόμο και το κοινωνικό αίσθημα -αυτό είναι το πολύ λίγο. Είναι κυρίως μία πρακτική που εκφράζει μία βαθιά αίσθηση σεβασμού καθώς, παρεμβαίνοντας θεραπευτικά στο στόμα και το πρόσωπο, deep sense of respect: by intervening therapeutically in the mouth and face, the physician essentially officiates in the sacred altar of human identity and uniqueness, in the personhood and speech. The patient entrusts his innermost part to the physician. He expects from him his deepest respect.

It is with great joy and particular emotion, that we asked His Eminence Metropolitan of Mesogaia and Lavreotiki Nikolaos (Chatzinikolaou), in this sad time, with the resurgence of the coronavirus pandemic and the ordeal of our human relations and societies, to offer us a position of reflection and spiritual awakening, oriented to the special bastion from where as oral and maxillofacial surgeons we serve our suffering fellow human being. Despite his great workload and obligations, he willingly accepted our request, contributing with his rich and particular speech to the viewing of an "other" reality and an "other" logic, beyond the usual medical reflection…

Dr Dr Anastassios I. Mylonas,
DMD, PhD, PhD, MD
Oral and Maxillofacial Surgeon

ΒΙΟΓΡΑΦΙΚΟ ΣΗΜΕΙΩΜΑ
Μητροπολίτου Μεσογαίας καί Λαυρεωτικής Νικολάου

Ο Μητροπολίτης Μεσογαίας και Λαυρεωτικής Νικόλαος σπούδασε Φυσική στο Αριστοτέλειο Πανεπιστήμιο Θεσσαλονίκης, και έκανε μεταπτυχιακές και διδακτορικές σπουδές στην Αστροφυσική, την Μηχανολογία και την Βιοϊατρική Τεχνολογία στο Πανεπιστήμιο Harvard και το MIT (Τεχνολογικό Ινστιτούτο Μασαχουσέτης). Εργάστηκε ως ερευνητής και επιστημονικός συνεργάτης σε νοσοκομεία της Βοστώνης, στον τομέα της Αιμοδυναμικής της καρδιάς και των αγγείων και ως επιστημονικός σύμβουλος φημισμένων εταιρειών σε θέματα Διαστημικής Ιατρικής Τεχνολογίας.
Σπούδασε Θεολογία στη Σχολή του Τιμίου Σταυρού της Βοστώνης και είναι διδάκτορας της Θεολογίας (Βιοηθική), στο Αριστοτέλειο Πανεπιστήμιο Θεσσαλονίκης. Είναι επίτιμος διδάκτορας της Κοινωνικής Θεολογίας του Εθνικού και Καποδιστριακού Πανεπιστημίου Αθηνών και του Τμήματος Δημόσιας Διοίκησης, της Σχολής Επιστημών Οικονομίας και Δημόσιας Διοίκησης, του Παντείου Πανεπιστημίου Κοινωνικών και Πολιτικών Επιστημών και επίτιμος Πρόεδρος της Ελληνικής Λεμφολογικής Εταιρείας.
Το έτος 1993 ίδρυσε το πρώτο στην Ελλάδα Κέντρο Βιοϊατρικής Ηθικής και Δεοντολογίας, του οποίου είναι έκτοτε και πρόεδρος, από δε το 1998 μέχρι σήμερα είναι πρόεδρος της Επιτροπής Βιοηθικής της Εκκλησίας της Ελλάδος. Διετέλεσε μέλος του Εθνικού Συμβουλίου Έρευνας και Τεχνολογίας, του Εθνικού Οργανισμού Μεταμοσχεύσεων και της Εθνικής Επιτροπής Δεοντολογίας.
Στο κοινωνικό επίπεδο, εκτός από την ευρεία του δράση στον τομέα του πολιτισμού και της αντιμετώπισης της φτώχειας, το έτος 2010 ίδρυσε την πρώτη μονάδα Ανακουφιστικής Φροντίδας στην Ελλάδα με το όνομα "ΓΑΛΙΛΑΙΑ", η οποία διαθέτει πρότυπο Ξενώνα και περιθάλπει ασθενείς προχωρημένου σταδίου, κυρίως καρκινοπαθείς και πάσχοντες από νόσο του κινητικού νευρώνα.
Είναι συγγραφέας 13 βιβλίων, που πολλά εξ αυτών έχουν μεταφρασθεί σε συνολικά 10 γλώσσες. Έχουν δημοσιευθεί 38 άρθρα του βιοηθικού περιεχομένου σε ελληνικά και διεθνή περιοδικά, όπως και ανθρωπολογικά και σχετικά με τις σχέσεις της θεολογίας με τη σύγχρονη επιστήμη και τεχνολογία. Οι συμμετοχές του σε συνέδρια και στρογγυλές τράπεζες ξεπερνούν τις 130.
Μητροπολίτης Μεσογαίας και Λαυρεωτικής εξελέγη το 2004.

ο γιατρός στην ουσία ιερουργεί στο ιερό βήμα της ανθρώπινης ταυτότητας και μοναδικότητας, στο πρόσωπο και τον λόγο. Ο ασθενής εμπιστεύεται στον γιατρό το πιο δικό του κομμάτι. Περιμένει από αυτόν τον πιο βαθύ του σεβασμό.

Με πολύ μεγάλη χαρά και ιδιαίτερη συγκίνηση, ζητήσαμε από τον Σεβασμιότατο Μητροπολίτη Μεσογαίας και Λαυρεωτικής κ. Νικόλαο (Χατζηνικολάου), μέσα σε αυτήν την στενάχωρη συγκυρία, με την αναζωπύρωση της πανδημίας του κορωνοϊού και την δοκιμασία των ανθρωπίνων σχέσεων και κοινωνιών, να μας δώσει ένα στίγμα προβληματισμού και πνευματικής αφύπνισης, προσανατολισμένο στον ιδιαίτερο προμαχώνα απ' όπου ως στοματικοί και γναθοπροσωπικοί χειρουργοί διακονούμε τον πάσχοντα συνάνθρωπό μας. Παρά τον μεγάλο φόρτο εργασίας και υποχρεώσεών του αποδέχθηκε πρόθυμα το αίτημά μας, συμβάλλοντας με τον μεστό και ιδιαίτερο λόγο του στην θέαση μιάς «άλλης» πραγματικότητας και μιάς «άλλης» λογικής, πέρα από τον συνήθη ιατρικό προβληματισμό…

Δρ Δρ Αναστάσιος Ι. Μυλωνάς,
DMD, PhD, PhD, MD
Στοματικός και Γναθοπροσωπικός Χειρουργός

CURRICULUM VITAE
of Metropolitan of Mesogaia and Lavreotiki Nikolaos

Metropolitan of Mesogaia and Lavreotiki Nikolaos studied Physics at the Aristotle University of Thessaloniki, and continued his postgraduate and doctoral studies in Astrophysics, Mechanical Engineering and Biomedical Technology at Harvard University and MIT (Massachusetts Institute of Technology). He has worked as a researcher and research associate in Boston hospitals in the field of Cardiovascular Hemodynamics and as a Scientific Advisor to renowned companies in Space Medical Technology.
He studied Theology at the Holy Cross Greek Orthodox School of Theology in Brookline, Boston, Massachusetts, earning Master's degrees in Theological Studies and Theology, and holds a PhD degree in Theology (Bioethics) from the Aristotle University of Thessaloniki. He is an honorary doctor of Social Theology of the National and Kapodistrian University of Athens and of the Department of Public Administration, School of Economy Sciences and Public Administration, of Panteion University of Social and Political Sciences and honorary President of the Hellenic Lymphological Society.
In 1993 he founded the first Center for Biomedical Ethics and Deontology in Greece, of which he has been chairman since then, and from 1998 until today he is chairman of the Bioethics Committee of the Church of Greece. He was a member of the National Council for Research and Technology, the National Transplant Organization and the National Ethics Committee.
At the social level, in addition to his wide range of activities in the field of culture and the fight against poverty, in 2010 he established the first Palliative Care Unit (Center) in Greece called "GALILEE", which has a standard Hospice and treats advanced stage patients, mainly cancer patients and patients with motor neurone disease (ALS).
He is the author of 13 books, many of which have been translated into a total of 10 languages. He has published 38 articles of bioethical content in Greek and international journals, as well as anthropological articles and articles on the relationship between theology and modern science and technology. His participation in conferences and round tables exceeds 130.
He was elected and consecrated Metropolitan of Mesogaia and Lavreotiki in 2004.

Γιγαντοκυτταρικός όγκος παρωτίδας: Μία διαγνωστική πρόκληση

Δημήτριος ΔΕΛΗΓΙΑΝΝΙΔΗΣ[1], Δημήτριος ΤΑΤΣΗΣ[1], Βαΐα-Αικατερίνη ΑΛΕΞΟΥΔΗ[1], Ιωάννης-Σοφιανός ΑΣΤΡΕΙΔΗΣ[2], Μαρία ΚΙΛΜΠΑΣΑΝΗ[3], Κωνσταντίνος ΒΑΧΤΣΕΒΑΝΟΣ[4]

Κλινική Στοματικής και Γναθοπροσωπικής Χειρουργικής, Οδοντιατρική Σχολή ΑΠΘ, ΓΝΘ «Γ. Παπανικολάου» (Διευθυντής: Καθηγητής Κ. Αντωνιάδης)

Primary osteoclast-like giant cell tumor of parotid gland: A diagnostic challenge

Dimitrios DELIGIANNIDIS, Dimitrios TATSIS, Vaia-Aikaterini ALEXOUDI, Ioannis-Sofianos ASTREIDIS, Maria KILMPASANI, Konstantinos VAHTSEVANOS

Department of Oral and Maxillofacial Surgery, School of Dentistry, Aristotle University of Thessaloniki, "G. Papanikolaou" General Hospital of Thessaloniki, Greece (Head: Professor K. Antoniades)

Ενδιαφέρουσα περίπτωση
Case report

ΠΕΡΙΛΗΨΗ: Οι γιγαντοκυτταρικοί όγκοι θεωρούνται μεσεγχυματικής αρχής όγκοι, συνήθως οριακής ή αβέβαιης βιολογικής συμπεριφοράς, που σπανίως εντοπίζονται στην παρωτίδα. Διακρίνονται τρεις ξεχωριστές οντότητες –η διαφορική διάγνωση μεταξύ των οποίων αποτελεί ιδιαίτερη πρόκληση–: οι γιγαντοκυτταρικοί όγκοι μαλακών μορίων, οι γιγαντοκυτταρικοί όγκοι των ελύτρων των τενόντων και οι γιγαντοκυτταρικοί όγκοι των οστών. Ο γιγαντοκυτταρικός όγκος της παρωτίδας παρουσιάζει συγκριτικά επιθετικότερη βιολογική συμπεριφορά, ενώ βιβλιογραφικά αναφέρεται ότι μπορεί να εμφανιστεί σε συνδυασμό με κακοήθη νεοπλάσματα. Στην παρούσα εργασία παρουσιάζεται η αντιμετώπιση ενός ασθενούς με γιγαντοκυτταρικό όγκο της παρωτιδικής χώρας, το διαγνωστικό δίλημμα, καθώς και μία σύντομη ανασκόπηση της διεθνούς βιβλιογραφίας.

ΛΕΞΕΙΣ ΚΛΕΙΔΙΑ: Γιγαντοκυτταρικός όγκος, παρωτίδα, κροταφογναθική διάρθρωση.

SUMMARY: Giant cell tumors are considered tumors of mesenchymal origin, usually showing border-line or uncertain biological behavior, rarely located in the parotid gland. Three separate entities are distinguished –with the differential diagnosis between them being a real challenge –: giant cell tumors of soft tissues, tenosynovial giant cell tumors and giant cell tumors of the bones. Giant cell tumor of the parotid gland presents relatively more aggressive biological behavior, while there have been reports in the literature mentioning associated carcinomatous component. This report presents the treatment of a patient with giant cell tumor of the parotid region, the diagnostic dilemma and a brief review of the literature.

KEY WORDS: Giant cell tumor, parotid gland, temporomandibular joint.

[1] *Ειδικευόμενος/-η Ιατρός ΣΓΠΧ, Κλινική ΣΓΠΧ, ΓΝΘ «Γ. Παπανικολάου»*
[2] *Ειδικός ΣΓΠΧ, Κλινική ΣΓΠΧ, ΓΝΘ «Γ. Παπανικολάου»*
[3] *Ειδικευομένη Ιατρός Παθολογοανατομίας, Εργαστήριο Παθολογικής Ανατομικής, Πανεπιστημιακό Γενικό Νοσοκομείο Ιωαννίνων*
[4] *Δρ. ΣΓΠΧ, Αναπλ. Καθηγητής, Κλινική ΣΓΠΧ, ΓΝΘ «Γ. Παπανικολάου», Οδοντιατρική Σχολή ΑΠΘ*

Παρελήφθη: 29/3/2020 - Έγινε δεκτή: 2/6/2020

Paper received: 29/3/2020 - Accepted: 2/6/2020

ΕΙΣΑΓΩΓΗ

Οι γιγαντοκυτταρικοί όγκοι θεωρούνται όγκοι μεσεγχυματικής αρχής, συνήθως οριακής ή αβέβαιης βιολογικής συμπεριφοράς. Ως ξεχωριστές οντότητες αναγνωρίζονται οι γιγαντοκυτταρικοί όγκοι μαλακών μορίων, οι γιγαντοκυτταρικοί όγκοι των ελύτρων των τενόντων και οι γιγαντοκυτταρικοί όγκοι των οστών. Σπάνια έχουν περιγραφεί στη βιβλιογραφία εντοπίσεις στο πάγκρεας (Jeffrey και συν. 1983), στο ήπαρ (Park και συν. 1999), στην ουροδόχο κύστη (Wu και συν. 2009), στο λάρυγγα (Nishimura και συν. 2007), στο θυρεοειδή αδένα (Cibull και Gray, 1978), στην κροταφογναθική διάρθρωση (De Benedittis και συν. 2013) και στους μείζονες σιελογόνους αδένες (Eusebi και συν. 1984, Balogh και συν. 1985, Batsakis και συν. 1988, Itoh και συν. 1992, Grenko και συν. 1993, Donath και συν. 1997, Doğusoy και συν. 1999, Tse και συν. 2004, Torabinezad και συν. 2006, Kadivar και συν. 2007, Fang και συν. 2009, Yang και συν. 2012, Pasricha και συν. 2013, Wu και συν. 2013, Rammeh και συν. 2014, Singh και συν. 2016). Ο Παγκόσμιος Οργανισμός Υγείας, στην τελευταία ταξινόμηση, δεν αναγνωρίζει ως νοσολογική οντότητα τον γιγαντοκυτταρικό όγκο της παρωτίδας. Ωστόσο, ο όγκος αυτός ως ξεχωριστός όρος συναντάται σε μικρό αριθμό περιστατικών στη βιβλιογραφία (El-Naggar και συν. 2017). Ιδιαίτερη πρόκληση αποτελεί η διαφοροδιάγνωσή του από τον γιγαντοκυτταρικό όγκο των ελύτρων των τενόντων, που κατά κύριο λόγο απαντάται σε αρθρώσεις των άνω και κάτω άκρων, αλλά έχει περιγραφεί και στην περιοχή της παρωτίδας από τα στοιχεία της κροταφογναθικής διάρθρωσης (Ren και συν. 2017), ενώ ενδιαφέρον στοιχείο αποτελεί το αναφερόμενο σχετικά αυξημένο ποσοστό των εν λόγω όγκων που συνοδεύονται από κακόηθες νεόπλασμα.

Σκοπός του άρθρου αυτού είναι η παρουσίαση ενός σπάνιου περιστατικού γιγαντοκυτταρικού όγκου με εντόπιση στην παρωτιδική χώρα και των δυσκολιών στον καθορισμό της ακριβούς νοσολογικής οντότητας στην οποία εντάσσεται.

ΑΝΑΦΟΡΑ ΠΕΡΙΠΤΩΣΗΣ

Άνδρας 49 ετών παραπέμφθηκε στην Κλινική μας λόγω ανώδυνου σκληροελαστικού όγκου της δεξιάς παρωτιδικής χώρας από τριμήνου (Εικ. 1).

Από το ατομικό αναμνηστικό αναφερόταν εκτομή του δεξιού υπογνάθιου σιελογόνου αδένα λόγω λιθίασης, ενώ το λοιπό ιατρικό ιστορικό ήταν ελεύθερο. Από την κλινική εξέταση δεν αναδείχθηκαν άλλα παθολογικά ευρήματα.

Στην αξονική τομογραφία σπλαχνικού κρανίου που ακολούθησε εντοπίστηκε ευμεγέθης εξεργασία με αδρή επασβέστωση εντός αυτής και στην περιφέρειά της, παρά τη δεξιά κροταφογναθική διάρθρωση με πιθανή τη συνέχεια της βλάβης με την διάρθρωση, χωρίς να πα-

INTRODUCTION

Giant cell tumors are believed to have a mesenchymal origin and usually display a marginal or obscure biological behavior. Giant cell tumors of the soft tissues, giant cell tumors of the tendon sheaths, and giant cell tumors of the bones can be identified as separate entities. The literature also includes rare cases affecting the pancreas (Jeffrey et al. 1983), liver (Park et al. 1999), urinary bladder (Wu et al. 2009), larynx (Nishimura et al. 2007), thyroid gland (Cibull and Gray, 1978), temporomandibular joint (De Benedittis et al. 2013), and major salivary glands (Eusebi et al. 1984, Balogh et al. 1985, Batsakis et al. 1988, Itoh et al. 1992, Grenko et al. 1993, Donath et al. 1997, Doğusoy et al. 1999, Tse et al. 2004, Torabinezad et al. 2006, Kadivar et al. 2007, Fang et al. 2009, Yang et al. 2012, Pasricha et al. 2013, Wu et al. 2013, Rammeh et al. 2014, Singh et al. 2016). In its most recent classification, the World Health Organization does not recognise giant cell tumor of the parotid gland as a pathological entity. However, this tumor does appear as a distinctive term in a small number of literature cases (El-Naggar et al. 2017). One of the main challenges it poses is its differential diagnosis from giant cell tumor of the tendon sheath, which occurs mainly in the joints of the upper and lower extremities, but has also been reported in the parotid area, arising from the components of the temporomandibular joint (Ren et al. 2017). Interestingly, it is reported that a relatively increased percentage of these tumors are accompanied by a malignant neoplasm.

This article seeks to present a rare case of giant cell tumor located in the parotid region and the challenges we encountered in terms of determining the exact category of pathological entities that it belonged to.

CASE REPORT

A 49-year-old man was referred to our Department due to a painless hard-elastic tumor in the right parotid region, which had been developing over the past three

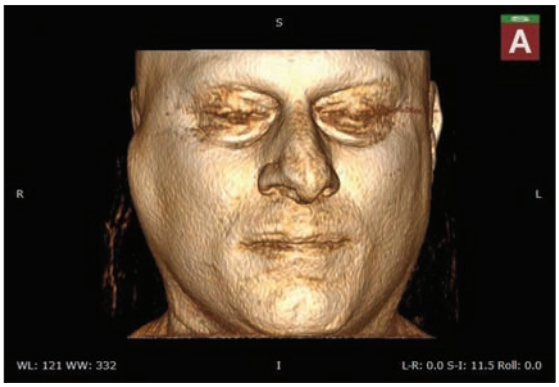

Εικ. 1: Προεγχειρητική 3D ανασύσταση μαλακών μορίων.
Fig. 1: Preoperative 3D reconstruction of the soft tissues.

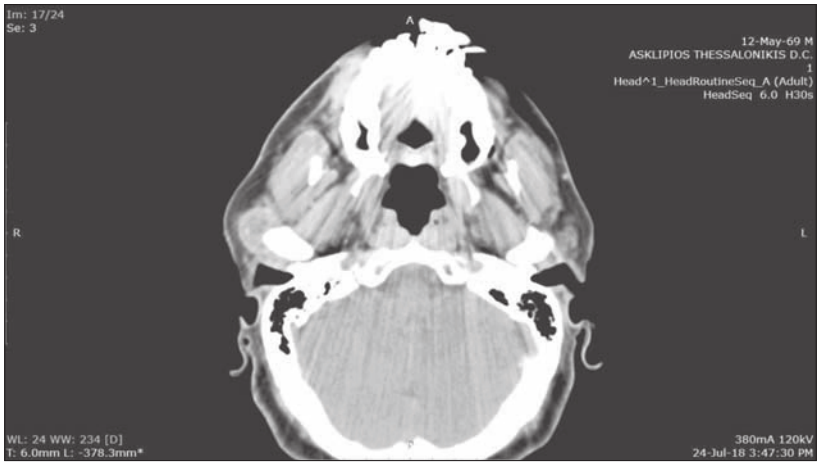

Εικ. 2: Προεγχειρητική αξονική τομογραφία, διακρίνεται η ευμεγέθης εξεργασία επί τα εκτός του κονδύλου δεξιά, με αδρή επασβέστωση εντός αυτής και στην περιφέρειά της και στενή σχέση με την έξω επιφάνεια του κονδύλου.
Fig. 2: Preoperative CT scan, revealing a large lesion on the outside of the condyle on the right, with a well-delineated calcification inside and on its periphery, and a close relationship to the outer surface of the condyle.

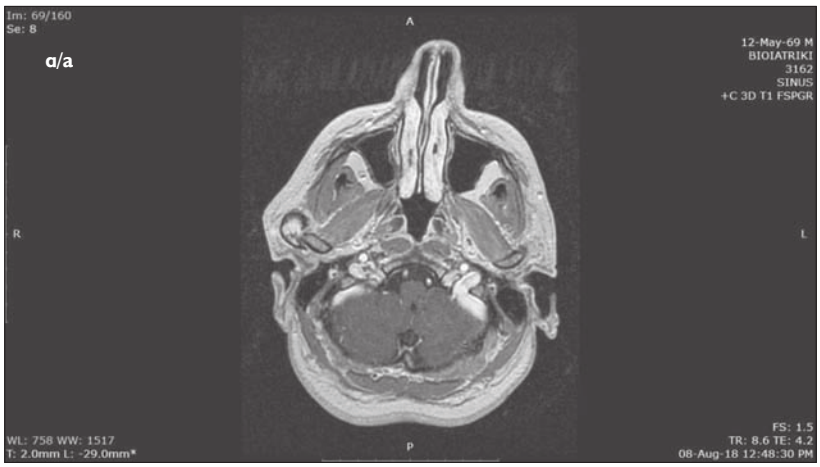

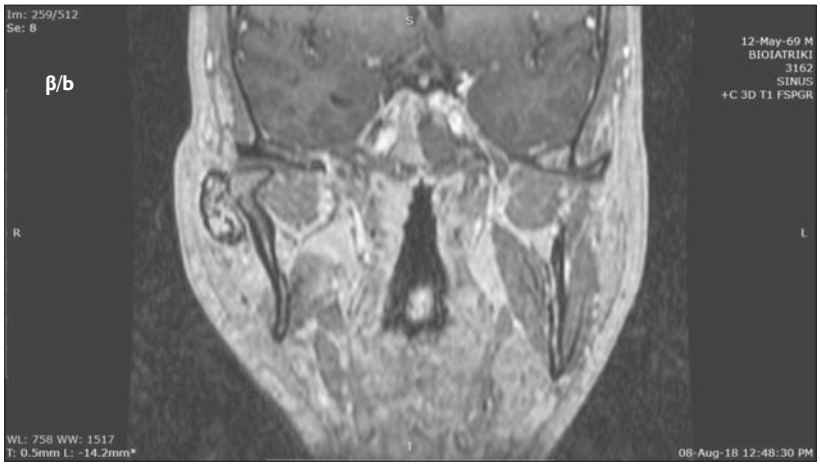

Εικ. 3: Προεγχειρητική μαγνητική τομογραφία T1 ακολουθία, α: εγκάρσιο επίπεδο, β: στεφανιαία ανασύνθεση. Παρουσιάζεται το υποστρόγγυλο ενδοπαρωτιδικό μόρφωμα διαστάσεων 24x16x25mm, με ομαλά όρια και σε επαφή με τη δεξιά κροταφογναθική διάρθρωση, με ετερογενή ενίσχυση στη χορήγηση παραμαγνητικής ουσίας.
Fig. 3: Preoperative MRI T1 sequence, a: transverse plane, b: coronal reconstruction. A roundish intraparotid mass can be seen, measuring 24x16x25mm, with smooth margins, bordering on the right temporomandibular joint, which displayed heterogeneous enhancement after the administration of a paramagnetic contrast agent.

ρατηρείται αλλοίωση της οστικής επιφάνειας (Εικ. 2). Τα ευρήματα αυτά έθεσαν τον προβληματισμό για την προέλευση της βλάβης. Στον περαιτέρω απεικονιστικό έλεγχο με μαγνητική τομογραφία για τη διερεύνηση της συσχέτισης με τα στοιχεία της κροταφογναθικής διάρθρωσης διαπιστώθηκε παρουσία υποστρόγγυλου ενδοπαρωτιδικού μορφώματος διαστάσεων 24x16x25mm, με ομαλά όρια σε επαφή με τη δεξιά κροταφογναθική διάρ-

months (Fig. 1). His past medical history revealed that he had undergone an excision of his right submandibular salivary gland due to lithiasis. The rest of his medical history was unremarkable. The clinical examination did not reveal any other pathological findings.
The viscerocranium CT scan that was conducted afterwards uncovered a large lesion with a well-delineated calcification inside and on its periphery, located next

θρωση που παρουσίαζε ετερογενή ενίσχυση με τη χορήγηση παραμαγνητικής ουσίας (Εικ. 3).
Ακολούθως, έγινε λήψη υλικού από τον όγκο με tru-cut biopsy – προτιμήθηκε καθώς θεωρείται εξέταση μεγαλύτερης διαγνωστικής ακρίβειας συγκρινόμενη με τη βιοψία δια λεπτής βελόνης (Schmidt και συν. 2011) - στο οποίο κατά την παθολογοανατομική εξέταση αναγνωρίστηκαν ευρήματα συμβατά με γιγαντοκυτταρικό όγκο. Στον ασθενή προτάθηκε η χειρουργική εξαίρεση της βλάβης. Κατόπιν πλήρους προεγχειρητικού ελέγχου και υπό γενική αναισθησία ο ασθενής υποβλήθηκε σε μερική επιπολής παρωτιδεκτομή μετά από ανεύρεση του στελέχους του προσωπικού νεύρου και παρασκευή των κλάδων του, αναγνώριση και εκπυρήνιση του όγκου που εκτεινόταν και στον εν τω βάθει λοβό της παρωτίδας (Εικ. 4).
Διεγχειρητικά διαπιστώθηκε πως η βλάβη ήταν σε εγγύτητα με τα στοιχεία της διάρθρωσης, αλλά διαχωριζόμενη από αυτά με παρωτιδικό ιστό. Η επέμβαση ολοκληρώθηκε με την τοποθέτηση παροχέτευσης και τη συρραφή του τραύματος κατά την ανατομική τάξη. Μετεγχειρητικά ο ασθενής παρουσίασε ήπια δυσπραγία της λειτουργίας του προσωπικού νεύρου, η οποία αποκαταστάθηκε πλήρως (Εικ. 5).
Από την παθολογοανατομική εξέταση διαπιστώνεται παρουσία μικτού πληθυσμού υποστρόγγυλων ή σπανιότερα ατρακτόμορφων μονοπύρηνων κυττάρων και πολυπύρηνων γιγαντοκυττάρων οστεοκλαστικού τύπου, εντός υαλοειδοποιημένου υποστρώματος με συχνές εναποθέσεις αιμοσιδηρίνης (Εικ.6).
Οι μιτώσεις είναι σπάνιες (1/10 Ο.Π.Μ.Μ.). Κατά τον ανοσοϊστοχημικό έλεγχο τα νεοπλασματικά κύτταρα είναι θετικά στο CD 68 και αρνητικά στην κερατίνη 8/18, ενώ το ποσοστό θετικότητας στον δείκτη κυτταρικού πολλαπλασιασμού Ki-67 υπολογίζεται στο 3% του συνόλου των νεοπλασματικών κυττάρων (Εικ. 7).
Ο ασθενής τέθηκε σε τακτικό πρόγραμμα επανελέγχων και 6 μήνες μετά την χειρουργική αντιμετώπιση παραμένει ελεύθερος νόσου, όπως διαπιστώνεται και στον απεικονιστικό έλεγχο (Εικ. 8).

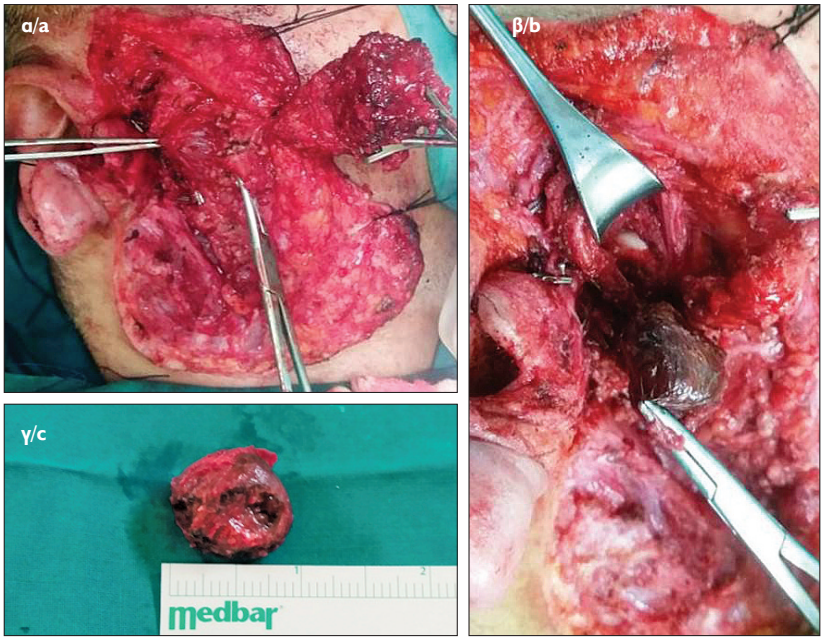

Εικ. 4: Χειρουργικά στάδια α: Μερική επιπολής παρωτιδεκτομή και αναγνώριση του όγκου, β: Παρασκευή του όγκου, γ: Το χειρουργικό παρασκεύασμα.
Fig. 4: Surgical stages a: Partial superficial parotidectomy and identification of the tumor, b: Tumor resection, c: The surgical resection specimen.

Εικ. 5: Μετεγχειρητική εικόνα α: Παρατηρείται ήπια δυσπραγία του προσωπικού νεύρου, β: Το χειρουργικό τραύμα μετά την αφαίρεση των ραμμάτων.
Fig. 5: Postoperative picture a: A mild dysfunction of the facial nerve can be observed, b: The surgical wound after removal of the sutures.

ΣΥΖΗΤΗΣΗ

Ο γιγαντοκυτταρικός όγκος γενικά θεωρείται βλάβη με οριακή ή αβέβαιη βιολογική συμπεριφορά, που προέρχεται από τα αδιαφοροποίητα μεσεγχυματικά κύτταρα του μυελού των οστών (Mendenhall και συν. 2006). Ο γιγαντοκυτταρικός όγκος της παρωτίδας περιγράφηκε για πρώτη φορά από τους Eusebi και συν. το 1984. Έκτοτε έχουν περιγραφεί στην αγγλική βιβλιογραφία συνολικά 21 περιπτώσεις (Eusebi και συν. 1984, Balogh και συν. 1985, Batsakis και συν. 1988, Itoh και συν. 1992, Grenko και συν. 1993, Donath και συν. 1997, Tse και συν. 2004, Torabinezad και συν. 2006, Kadivar και συν. 2007, Fang και συν. 2009, Yang και συν. 2012, Pasricha και συν. 2013, Wu και συν. 2013, Rammeh και συν. 2014, Singh και συν. 2016), γεγονός που αναδεικνύει τη σπανιότητα της εμ-

to the right temporomandibular joint, with a potential continuation between the lesion and the joint, without any signs of the bone surface being affected (Fig. 2). These findings gave rise to the question of this lesion's origin. Through the additional MRI imaging that was performed in order to investigate its correlation with the components of the temporomandibular joint, it was found that there was a roundish intraparotid mass, measuring 24x16x25mm, with smooth margins bordering on the right temporomandibular joint, which displayed het-

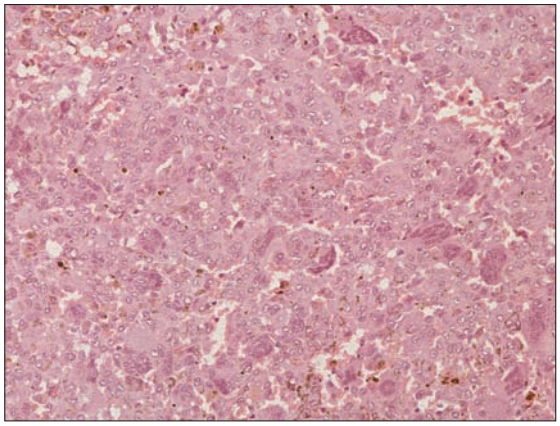

Εικ. 6: Χρώση αιματοξυλίνης-ηωσίνης. Μικτός κυτταρικός πληθυσμός μονοπύρηνων κυττάρων και πολυπύρηνων γιγνατοκυττάρων οστεοκλαστικού τύπου. Είναι εμφανείς οι εναποθέσεις αιμοσιδηρίνης (x200).
Fig. 6: Hematoxylin-eosin staining. A mixed cellular population of mononucleated cells and osteoclast-like multinucleated giant cells can be seen. Hemosiderin depositions are also evident (x200).

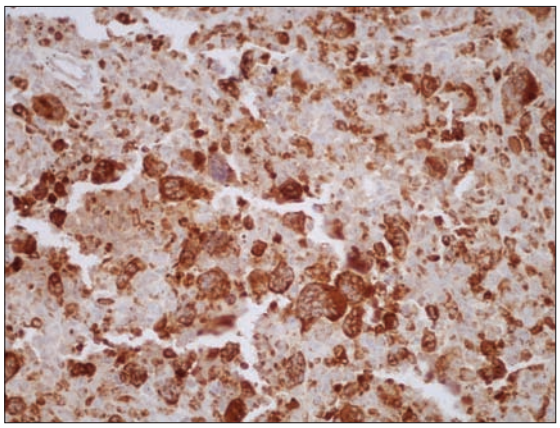

Εικ. 7: Ανοσοϊστοχημική χρώση CD68. Αναδεικνύονται κυρίως τα πολυπύρηνα γιγαντοκύτταρα, ενώ αναγνωρίζονται και αρκετά θετικά μονοπύρηνα κύτταρα (x200).
Fig. 7: CD68 immunohistochemical staining. Mainly the multinucleated giant cells are highlighted, however many positive mononucleated cells can also be identified (x200).

φάνισης γιγαντοκυτταρικών όγκων στην παρωτίδα (Πίνακας 1). Η πιο κοινή κλινική εικόνα που παρουσιάζεται είναι αυτή του ανώδυνου όγκου με βραδέως αυξανόμενο μέγεθος στην παρωτιδική χώρα (Wu και συν. 2013). Από τις συνολικά 22 περιπτώσεις οι 17 αφορούν ασθενείς του ανδρικού φύλου και μόλις οι 5 το γυναικείο. Η μέση ηλικία εμφάνισης είναι τα 56 έτη, με το εύρος να κυμαίνεται από τα 24 έως 92 έτη. Ιδιαίτερο ενδιαφέρον παρουσιάζει η συχνότητα με την οποία εμφανίζεται ο γιγαντοκυτταρικός όγκος της παρωτίδας σε συνδυασμό

erogeneous enhancement after the administration of a paramagnetic contrast agent (Fig. 3).
Subsequently, a tumor sample was obtained via tru-cut biopsy. The selection of this technique was based on the fact that it is considered to offer a higher degree of diagnostic accuracy compared to fine-needle biopsy (Schmidt et al. 2011). The findings of the pathological examination were consistent with a giant cell tumor. The patient was advised to undergo surgical removal of the lesion.
Following a complete preoperative examination and under general anaesthesia, the patient underwent partial superficial parotidectomy after the detection of the main trunk of the facial nerve and dissection of its branches, identification and enucleation of the tumor, which also extended into the deep lobe of the parotid gland (Fig. 4). Intaoperatively it was found that the lesion was in close proximity to the components of the joint, but was separated from those by parotid tissue. The procedure was concluded with the placement of a drain and suturing of the wound in anatomical order. Postoperatively, the patient developed a mild dysfunction of the facial nerve, which resolved fully (Fig. 5).
The pathological examination revealed the presence of a mixed populated of roundish or, more rarely, spindle-shaped mononuclear cells and osteoclast-like multinucleated giant cells within a vitrificated background with frequent hemosiderin depositions (Fig. 6). Mitoses are rare (1/10 HPF). In the immunohistochemical examination, the neoplastic cells were positive to CD 68 and negative to keratin 8/18, while the rate of positivity to the cellular proliferation marker Ki-67 was estimated to be at 3% of all neoplastic cells (Fig. 7).
The patient was placed on a schedule of regular follow-ups and remains disease-free 6 months after the operation, as was also confirmed by the imaging examination (Fig. 8).

DISCUSSION

A giant cell tumor is generally considered to be a lesion with marginal or obscure biological behavior, which originates from the undifferentiated mesenchymal cells of the bone marrow (Mendenhall et al. 2006). Giant cell tumors of the parotid gland were first described by Eusebi et al. in 1984. Since then, a total of 21 cases have been reported in the English-speaking literature (Eusebi et al. 1984, Balogh et al. 1985, Batsakis et al. 1988, Itoh et al. 1992, Grenko et al. 1993, Donath et al. 1997, Tse et al. 2004, Torabinezad et al. 2006, Kadivar et al. 2007, Fang et al. 2009, Yang et al. 2012, Pasricha et al. 2013, Wu et al. 2013, Rammeh et al. 2014, Singh et al. 2016), which highlights the fact that giant cell tumors rarely occur in the parotid gland (Table 1). The most common clinical manifestation is a painless slow-growing tumor in the parotid area (Wu et al. 2013).
Out of a total of 22 patients, 17 were male and just 5

με κακόηθες νεόπλασμα, καθώς σε 10 ασθενείς ανευρέθηκαν στοιχεία κακοήθειας (Eusebi και συν. 1984, Balogh και συν. 1985, Batsakis και συν. 1988, Grenko και συν. 1993, Donath και συν. 1997, Tse και συν. 2004, Kadivar και συν. 2007, Fang και συν. 2009, Yang και συν. 2012, Pasricha και συν. 2013). Εξ αυτών 2 εμφάνισαν ευρήματα συμβατά με καρκίνωμα εκ πλειομόρφου αδενώματος, 7 με καρκίνωμα των εκφορητικών πόρων και ένας ασθενής καρκίνωμα χωρίς ακριβή προσδιορισμό. Η μεγάλη πλειοψηφία των ασθενών – εκτός τεσσάρων, για τους οποίους δεν υπάρχουν στοιχεία – αντιμετωπίστηκαν χειρουργικά. Από τους χειρουργημένους ασθενείς τρεις έλαβαν μετεγχειρητική ακτινοθεραπεία (Balogh και συν. 1985, Yang και συν. 2012, Pasricha και συν. 2013). Ο ασθενής μας παρουσίασε τη βλάβη σε ηλικία κατά 7 έτη μικρότερη της μέσης ηλικίας εμφάνισης. Υποβλήθηκε σε χειρουργική αφαίρεση της βλάβης, με την παθολογοανατομική έκθεση του χειρουργικού παρασκευάσματος να μην περιγράφει στοιχεία ύποπτα κακοήθειας. Ως εκ τούτου δεν κρίθηκε απαραίτητη η μετεγχειρητική χορήγηση ακτινοθεραπείας, παρά μόνον η παρακολούθηση σε τακτά χρονικά διαστήματα.

Οι γιγαντοκυτταρικοί όγκοι που εντοπίζονται στην παρωτιδική χώρα μπορεί να προέρχονται από την παρωτίδα, από την κάτω γνάθο, ή από τα μαλακά μόρια πέριξ της παρωτίδας. Οι αναφερόμενοι ως γιγαντοκυτταρικοί όγκοι της παρωτίδας φαίνεται να συγκεντρώνουν κάποια

were female. The mean age of occurrence is 56 years, with a range of 24 to 92. The frequency at which giant cell tumors of the parotid gland appear in conjunction with malignant neoplasms is of particular interest, as elements of malignancy were found in 10 patients (Eusebi et al. 1984, Balogh et al. 1985, Batsakis et al. 1988, Grenko et al. 1993, Donath et al. 1997, Tse et al. 2004, Kadivar et al. 2007, Fang et al. 2009, Yang et al. 2012, Pasricha et al. 2013). Two of these cases involved findings that were consistent with carcinoma ex pleomorphic adenoma, 7 with ductal carcinoma and one with a carcinoma of unknown type. The vast majority of patients – with the exception of four that there is no data on – were treated surgically. Three of the patients who underwent surgery also received postoperative radiotherapy (Balogh et al. 1985, Yang et al. 2012, Pasricha et al. 2013). Our patient developed the lesion at an age that was 7 years younger than the mean age of occurrence. He underwent surgical removal of the lesion, and the pathological examination of the surgical resection specimen did not reveal any elements that would be suspicious for malignancy. Therefore, postoperative radiation therapy was not deemed to be necessary, and the only thing that was required was regular follow-ups.

Giant cell tumors in the parotid area can originate from the parotid gland, mandible or soft tissues around the parotid gland. The so-called giant cell tumors of the

Πίνακας 1

Ανασκόπηση βιβλιογραφικών αναφορών γιγαντοκυτταρικών όγκων της παρωτίδας.

Συγγραφείς	Αριθμός Περιστατικών	Ηλικία	Φύλο	Θεραπεία	Παρουσία κακοήθειας
Eusebi και συν. 1984	3	30	Α	Χειρουργείο	Όχι
		43	Α	Χειρουργείο	Καρκίνωμα εκ πλειομόρφου αδενώματος
		52	Α	Χειρουργείο	Όχι
Balogh και συν. 1985	1	67	Α	Χειρουργείο - ΑΘ	Καρκίνωμα εκφορητικών πόρων
Batsakis και συν. 1988	2	59	Α	Χειρουργείο	Καρκίνωμα εκφορητικών πόρων
		92	Α	Χειρουργείο	Όχι
Ellis και συν. 1991	3	28	Θ	Χωρίς στοιχεία	Όχι
		65	Α	Χωρίς στοιχεία	Όχι
		70	Θ	Χωρίς στοιχεία	Όχι
Itoh και συν. 1992	1	53	Α	Χειρουργείο	Όχι
Grenko και συν. 1993	1	66	Θ	Χειρουργείο	Καρκίνωμα εκφορητικών πόρων
Donath και συν. 1997	1	82	Α	Χωρίς στοιχεία	Καρκίνωμα εκ πλειομόρφου αδενώματος
Tse και συν. 2004	1	75	Α	Χειρουργείο	Καρκίνωμα εκφορητικών πόρων
Torabinezad και συν. 2006	1	35	Θ	Χειρουργείο	Όχι
Kadivar και συν. 2007	1	75	Α	Χειρουργείο	Καρκίνωμα εκφορητικών πόρων
Fang και συν. 2009	1	43	Α	Χειρουργείο	Καρκίνωμα εκφορητικών πόρων
Yang και συν. 2012	1	57	Α	Χειρουργείο - ΑΘ	Απροσδιόριστο καρκίνωμα
Wu και συν. 2013	1	58	Α	Χειρουργείο	Όχι
Pasricha και συν. 2013	1	62	Α	Χειρουργείο – ΑΘ	Καρκίνωμα εκφορητικών πόρων
Rammeh και συν. 2014	1	51	Θ	Χειρουργείο	Όχι
Singh και συν. 2016	1	24	Α	Χειρουργείο	Όχι
Παρόν περιστατικό	1	49	Α	Χειρουργείο	Όχι

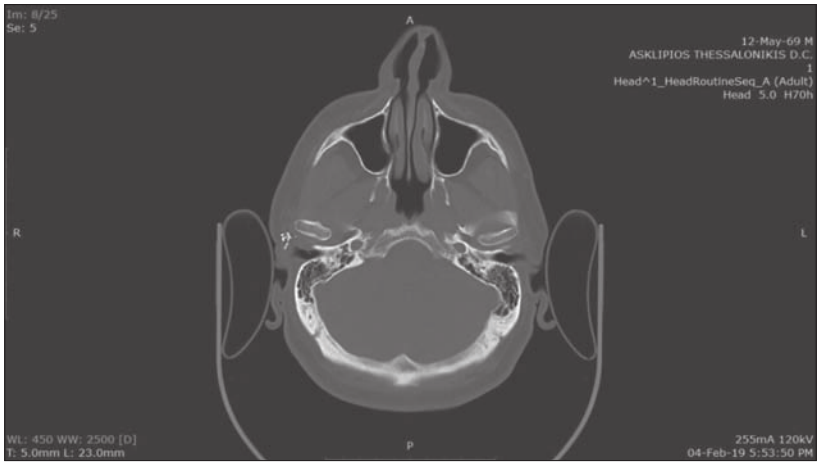

Εικ. 8: Μετεγχειρητική αξονική τομογραφία, ο ασθενής είναι ελεύθερος νόσου 6 μήνες μετά την αφαίρεση του όγκου.
Fig. 8: Postoperative CT scan, the patient is free of disease 6 months after the removal of the tumor.

ιδιαίτερα χαρακτηριστικά, τα οποία υποστηρίζουν τη διακριτή προέλευσή τους σε σχέση με τους υπόλοιπους γιγαντοκυτταρικούς όγκους. Αρχικά, η σχέση του όγκου με τα παρακείμενα ανατομικά στοιχεία όπως αυτή γίνεται αντιληπτή διεγχειρητικά, καθώς οι εκτός παρωτίδας όγκοι φαίνεται να συνέχονται με τους ιστούς προέλευσής τους και υπάρχει διαχωρισμός τους από την παρωτίδα (Itoh και συν. 1992, Kadivar και συν. 2007). Επιπρόσθετα, στην περιφέρεια του γιγαντοκυτταρικού όγκου της παρωτίδας

parotid gland appear to have certain characteristics that support the argument that they have a distinctive origin compared to other giant cell tumors. The first characteristic is the relationship of the tumor to the adjacent anatomical components as revealed intraoperatively, since extra-parotid tumors appear to be a continuation of their tissues of origin, whereas they are distinct from the parotid (Itoh et al. 1992, Kadivar et al. 2007). Moreover, no reactive bone formation is observed in the pe-

Table 1
Literature review of cases of giant cell tumors of the parotid gland.

Authors	Number of Cases	Age	Sex	Treatment	Presence of malignancy
Eusebi et al. 1984	3	30	M	Surgery	No
		43	M	Surgery	Carcinoma ex pleomorphic adenoma
		52	M	Surgery	No
Balogh et al. 1985	1	67	M	Surgery - RT	Ductal carcinoma
Batsakis et al. 1988	2	59	M	Surgery	Ductal carcinoma
		92	M	Surgery	No
Ellis et al. 1991	3	28	F	No information	No
		65	M	No information	No
		70	F	No information	No
Itoh et al. 1992	1	53	M	Surgery	No
Grenko et al. 1993	1	66	F	Surgery	Ductal carcinoma
Donath et al. 1997	1	82	M	No information	Carcinoma ex pleomorphic adenoma
Tse et al. 2004	1	75	M	Surgery	Ductal carcinoma
Torabinezad et al. 2006	1	35	F	Surgery	No
Kadivar et al. 2007	1	75	M	Surgery	Ductal carcinoma
Fang et al. 2009	1	43	M	Surgery	Ductal carcinoma
Yang et al. 2012	1	57	M	Surgery - RT	Carcinoma of unknown type
Wu et al. 2013	1	58	M	Surgery	No
Pasricha et al. 2013	1	62	M	Surgery – RT	Ductal carcinoma
Rammeh et al. 2014	1	51	F	Surgery	No
Singh et al. 2016	1	24	M	Surgery	No
Current case	1	49	M	Surgery	No

δεν παρατηρείται σχηματισμός αντιδραστικού οστού (Kadivar και συν. 2007), όπως συναντάται συχνά στον γιγαντοκυτταρικό όγκο των οστών. Τέλος, παρουσιάζουν περισσότερο επιθετική βιολογική συμπεριφορά και σχετίζονται με αυξημένη συχνότητα συνύπαρξης κακοήθειας (Tse και συν. 2004). Στην περίπτωσή μας, διεγχειρητικά δεν διαπιστώθηκε συνέχεια της βλάβης με τα στοιχεία της διάρθρωσης, ούτε περιγράφεται σχηματισμός αντιδραστικού οστού στην περιφέρεια του όγκου στο πόρισμα της ιστολογικής εξέτασης.

Υπάρχουν συγγραφείς που υποστηρίζουν ότι ο γιγαντοκυτταρικός όγκος της παρωτίδας εμφανίζει στοιχεία επιθηλιακής αρχής και ομοιάζει περισσότερο με καρκίνωμα (Tse και συν. 2004, Kadivar και συν. 2007), στηριζόμενοι στο γεγονός έκφρασης επιθηλιακών και ιστιοκυτταρικών δεικτών από τα μονοπύρηνα κύτταρα, καθώς και στην αυξημένη συνύπαρξή του με κακοήθη συνιστώσα. Η ακριβής προέλευση του όγκου, παρά τις προσπάθειες που έχουν γίνει, παραμένει αμφιλεγόμενη. Ανεξάρτητα από την προέλευση της βλάβης, η πλήρης εξαίρεση του όγκου με περιθώριο υγιών ιστών αποτελεί την προτεινόμενη θεραπευτική επιλογή καθώς εξασφαλίζει μεγάλη ελεύθερη νόσου επιβίωση, ακόμη και για τις περιπτώσεις που συνυπάρχουν κακοήθη στοιχεία (Wu και συν. 2013). Η ακτινοθεραπεία φαίνεται πως έχει ρόλο στην αντιμετώπιση του νεοπλάσματος αυτού, είτε σε ασθενείς με αμφίβολα όρια εκτομής, είτε σε ασθενείς που λόγω υποκείμενων νοσημάτων δεν δύνανται να χειρουργηθούν (Wu και συν. 2013).

Συμπερασματικά, η πλειοψηφία των απεικονιστικών, διεγχειρητικών και ιστολογικών στοιχείων συνηγορούν υπέρ ενός γιγαντοκυτταρικού όγκου της παρωτίδας, χωρίς όμως να μπορεί να αποκλειστεί με απόλυτη βεβαιότητα ο γιγαντοκυτταρικός όγκος των ελύτρων των τενόντων. Ο γιγαντοκυτταρικός όγκος της παρωτίδας είναι ένας σπάνιος όγκος, πιθανώς με λιγότερο ήπια βιολογική συμπεριφορά, ο οποίος μπορεί να συνυπάρχει με κακοήθη νεοπλάσματα. Η διαφορική του διάγνωση από άλλους γιγαντοκυτταρικούς όγκους της παρωτιδικής χώρας αποτελεί πρόκληση και απαιτεί τη συνεργασία χειρουργού – παθολογοανατόμου. Η εμπειρία στην αντιμετώπιση των όγκων αυτών παραμένει μικρή και περαιτέρω έρευνα κρίνεται απαραίτητη για τη δημιουργία ενός πρωτοκόλλου αντιμετώπισης.

riphery of giant cell tumors of the parotid gland (Kadivar et al. 2007), which is common in giant cell tumors of the bone. Finally, they have a more aggressive biological behavior, and have been associated with an increased incidence of concurrent malignancy (Tse et al. 2004). In our case, no continuation of the lesion with the components of the joint was observed intraoperatively, nor did the histological examination reveal any formation of reactive bone in the periphery of the tumor.

Certain authors argue that giant cell tumors of the parotid gland display features of epithelial origin and look more like carcinomas (Tse et al. 2004, Kadivar et al. 2007), on the basis of an expression of epithelial and histiocytic markers from the mononuclear cells, as well as their increased coincidence with malignant findings. The exact origin of this tumor remains unclear, despite the efforts to clarify this issue. Regardless of the origins of this lesion, the recommended treatment option involves a complete removal of the tumor with healthy tissue margins, as it can ensure a high rate of disease-free survival, even in cases where there are concurrent malignant elements (Wu et al. 2013). Radiotherapy appears to play a role in the treatment of this neoplasm, either in patients with uncertain resection margins, or patients who cannot undergo surgery due to underlying conditions (Wu et al. 2013).

In conclusion, the majority of imaging, intraoperative and histological data support the diagnosis of a giant cell tumor of the parotid gland, without however ruling out, with absolute certainty, the possibility of a giant cell tumor of the tendon sheath. A giant cell tumor of the parotid gland is a rare tumor, possibly with a less mild biological behavior, which can concur with malignant neoplasms. Its differential diagnosis from other giant cell tumors of the parotid area is a challenge that requires cooperation between the surgeon and the pathologist. There is still little experience in treatment of these tumors, and further research is required in order to create a treatment protocol for them.

ΒΙΒΛΙΟΓΡΑΦΙΑ/REFERENCES

Balogh K, Wolbarsht RL, Federman M, O'Hara CJ: Carcinoma of the parotid gland with osteoclastlike giant cells. Immunohistochemical and ultrastructural observations. Arch Pathol Lab Med.109:756–61, 1985

Batsakis JG, Ordonez NG, Sevidal PA, Jr, Baker JR: Osteoclast-type giant cell neoplasms of the parotid gland. J Laryngol Otol. 102:901–4, 1988

Cibull ML, Gray GF: Ultrastructure of osteoclastoma-like giant cell tumor of thyroid. Am J Surg Pathol. 2:401–5, 1978

De Benedittis M, Turco M, Petruzzi M, Cortelazzi R: Extra-articular diffuse-type giant cell tumour of the temporomandibular joint. Int J Oral Maxillofac Surg. 42:380–385, 2013

Doğusoy G, Ozbay G, Girişken G, Dervişoğlu S: Giant cell tumor of major salivary glands in association with pleomorphic adenoma. Arch Hell Med. 16:380–2, 1999

Donath K, Seifert G, Röser K: The spectrum of giant cells in tumours of the salivary glands: An analysis of 11 cases. J Oral Pathol Med. 26:431–6, 1997

El-Naggar AK, Chan JKC, Grandis JR, TakataT, Slootweg PJ: WHO Classification of Head and Neck Tumours, 4th edition. Chapter 7. 159–202 edn. IARC, Lyon, 2017

Ellis GL, Auclair PL, Gnepp DR: Surgical Pathology of the Salivary Glands. Vol. 25. Philadelphia: WB, Saunders; pp. 490–509, 1991

Eusebi V, Martin SA, Govoni E, Rosai J: Giant cell tumor of major salivary glands: Report of three cases, one occurring in association with a malignant mixed tumor. Am J Clin Pathol. 81:666–75, 1984

Fang X, Hicks DG, Hicks W, Jr, Zhang S: Osteoclast like giant cell tumor of the salivary gland. Ann Diagn Pathol. 13:114–8, 2009

Grenko RT, Tytor M, Boeryd B: Giant-cell tumour of the salivary gland with associated carcinosarcoma. Histopathology. 23:594–5, 1993

Itoh Y, Taniguti Y, Arai K: A case of giant cell tumor of the parotid gland. Ann Plast Surg. 28:183–6, 1992

Jeffrey I, Crow J, Ellis BW: Osteoclast-type giant cell tumour of the pancreas. J Clin Pathol. 36:1165–70, 1983

Kadivar M, Nilipour Y, Sadeghipour A: Osteoclast-like giant-cell tumor of the parotid with salivary duct carcinoma: Case report and cytologic, histologic, and immunohistochemical findings. Ear Nose Throat J. 86:628–30, 2007

Mendenhall WM, Zlotecki RA, Scarborough MT, Gibbs CP, Mendenhall NP: Giant cell tumour of bone. Am J Clin Oncol 29: 96e99, 2006

Nishimura K, Satoh T, Maesawa C, et al.: Giant cell tumor of the larynx: a case report and review of the literature. Am J Otolaryngol. 28:436–440, 2007

Park CS, Kim JE, Chang MS: Fine needle aspiration cytology of osteoclast-like giant cell tumor of the liver: A case report. Korean J Cytopathol. 10:79–84, 1999

Pasricha S, Gandhi JS, Mehta A, Gupta G, Pradhan T: Low to intermediate grade salivary duct carcinoma associated with osteoclast like-giant cell tumor of parotid gland: A rare case with distinct pathological features. J Cancer Res Ther. 9:314–6, 2013

Rammeh S, Hergli I, M'farrej MK, Znaidi N, Nechi S, Zermani R: Osteoclast-type giant cell tumor of the parotid gland. Rev Stomatol Chir Maxillofac Chir Orale. 115:185–7, 2014

Ren R, Mueller S, Kraft AO, Powers CN: Giant cell tumor of temporomandibular joint presenting as a parotid tumor: Challenges in the accurate subclassification of giant cell tumors in an unusual location. Diagnostic Cytopathology, 46(4): 340–344, 2017

Schmidt RL, Hall BJ, & Layfield LJ: A Systematic Review and Meta-analysis of the Diagnostic Accuracy of Ultrasound-Guided Core Needle Biopsy for Salivary Gland Lesions. American Journal of Clinical Pathology, 136(4): 516–526, 2011

Singh R, Zaheer S, Mandal AK: Primary osteoclast-like giant cell tumor of parotid gland: A rare extraskeletal presentation with diagnostic challenges. J Oral Maxillofac Pathol. 20:331, 2016

Torabinezad S, Kumar PV, Hashemi SB, Rahimi A: Osteoclastoma-like giant cell tumor of the parotid gland: Report of a case with fine needle aspiration diagnosis. Acta Cytol. 50:80–3, 2006

Tse LL, Finkelstein SD, Siegler RW, Barnes L: Osteoclast-type giant cell neoplasm of salivary gland. A microdissection-based comparative genotyping assay and literature review: Extraskeletal giant cell tumor of bone or osteoclast-type giant cell carcinoma? Am J Surg Pathol. 28:953–61, 2004

Wu CJ, Wu PH, Chu ST, Yu WW, Chen PC: Features of a giant cell tumour of the parotid gland: A case report. Oncol Lett. 6:829–832, 2013

Wu PJ, Su CK, Li JR, Yang CR, Chen CL: Osteoclast-like giant cell carcinoma of the urinary bladder. J Chin Med Assoc. 72:495–7, 2009

Yang JW, Kim HC, Lee JH, Lee JS, Kim DC, Song DH, et al.: Osteoclast-like giant cell tumor of parotid gland with a carcinomatous component: A case report. Korean J Pathol. 46:297–301, 2012

Διεύθυνση επικοινωνίας:
Δημήτριος Δεληγιαννίδης
Γ.Ν.Θ. «Γ. Παπανικολάου»
Εξοχή, ΤΚ 57010, Θεσσαλονίκη
Τηλ.: +30 6934361002
e-mail: deligiandim@gmail.com

Address:
Dimitrios Deligiannidis
"G. Papanikolaou" General Hospital of Thessaloniki
Exochi, 57010 Thessaloniki, Greece
Tel.: +30 6934361002
e-mail: deligiandim@gmail.com

Υποπεριοστικό απόστημα: Μία μετεγχειρητική επιπλοκή ύστερα από εξαγωγή εγκλείστων σωφρονιστήρων. Αναφορά περίπτωσης

Πίνδαρος-Γεώργιος ΦΩΣΚΟΛΟΣ[1], Στεφανία ΧΑΤΖΗΠΕΤΡΟΥ[1], Αναστάσιος Ι. ΜΥΛΩΝΑΣ[2], Νικόλαος ΚΟΛΟΜΒΟΣ[3]

Κλινική Στοματικής και Γναθοπροσωπικής Χειρουργικής, Οδοντιατρική Σχολή ΕΚΠΑ (Διευθυντής: Καθηγητής Χ. Περισανίδης)

Subperiosteal abscess: A postoperative complication after surgical extraction of impacted third molars. Report of a case

Pindaros-Georgios FOSKOLOS, Stephania HADJIPETROU, Anastassios I. MYLONAS, Nikolaos KOLOMVOS

Department of Oral and Maxillofacial Surgery, School of Dentistry, National and Kapodistrian University of Athens, Greece (Head: Professor C. Perisanidis)

Ενδιαφέρουσα περίπτωση
Case report

ΠΕΡΙΛΗΨΗ: Το υποπεριοστικό απόστημα είναι μία σπάνια μεθύστερη επιπλοκή της χειρουργικής εξαγωγής εγκλείστων σωφρονιστήρων, η οποία εμφανίζεται από δύο εβδομάδες μέχρι και ένα μήνα μετεγχειρητικά. Η επιπλοκή αυτή αποτελεί λιγότερο από το 10% των μετεγχειρητικών επιπλοκών μετά από εξαγωγή εγκλείστου σωφρονιστήρα και εμφανίζεται ως διόγκωση στην περιοχή του μετεξακτικού φατνίου. Μεταξύ των προδιαθεσικών παραγόντων ενοχοποιούνται η στοματική υγιεινή, ο βαθμός δυσκολίας εξαγωγής, η εγκατεστημένη λοίμωξη στην περιοχή και η γενική υγεία του ασθενούς. Σκοπός της παρούσας εργασίας είναι η παρουσίαση της διαχείρισης περίπτωσης υποπεριοστικού αποστήματος μετά από χειρουργική εξαγωγή εγκλείστου σωφρονιστήρα. Συζητείται η κλινική εικόνα, ο παθογενετικός μηχανισμός και η θεραπευτική αντιμετώπιση της επιπλοκής αυτής.

ΛΕΞΕΙΣ ΚΛΕΙΔΙΑ: Υποπεριοστικό απόστημα, έγκλειστος σωφρονιστήρας, μετεγχειρητικές επιπλοκές.

SUMMARY: Subperiosteal abscess is a rare later complication after surgical extraction of impacted third molars, that occurs two weeks to one month postoperatively. The reported frequency of this complication is less than 10% of all types of postoperative complications arising after impacted third molar removal, and it is manifested as a swelling in the post-extraction socket area. The patient's general health, quality of oral hygiene, third molar's impaction level, and pre-existing local infection, are some of the major risk factors. This paper aims to present the management of a case of subperiosteal abscess after surgical extraction of an impacted third molar. The clinical signs and symptoms, the pathogenic mechanism, and the treatment protocol followed in dealing with this complication are discussed.

KEY WORDS: Subperiosteal abscess, impacted third molar, postoperative complications.

[1] *Οδοντίατρος*
[2] *Δρ Δρ ΣΓΠΧ, Επιστημονικός Συνεργάτης ΣΓΠΧ, Κλινική ΣΓΠΧ, Οδοντιατρική Σχολή ΕΚΠΑ*
[3] *Δρ ΣΓΠΧ, Επίκουρος Καθηγητής ΣΓΠΧ, Κλινική ΣΓΠΧ, Οδοντιατρική Σχολή ΕΚΠΑ*

Παρελήφθη: 12/4/2020 - Έγινε δεκτή: 2/6/2020

Paper received: 12/4/2020 - Accepted: 2/6/2020

ΕΙΣΑΓΩΓΗ

Η χειρουργική εξαγωγή εγκλείστων σωφρονιστήρων είναι μία από τις πιό συχνές επεμβάσεις στην στοματική και γναθοπροσωπική χειρουργική (Poeschl και συν. 2004, Ahmed και συν. 2009, Brunello και συν. 2017). Αποτελεί κατά περίπτωση μία απλή ή σύνθετη διαδικασία, η οποία ελλοχεύει κινδύνους για την ανάπτυξη διαφόρων επιπλοκών τόσο διεγχειρητικά, όσο και μετεγχειρητικά (Miclotte και συν. 2018). Οι επιπλοκές που προκύπτουν από αυτήν την επέμβαση δεν είναι συχνές, ωστόσο η χειρουργική αυτή διαδικασία είναι τόσο συνήθης που καθιστά τις επιπλοκές αισθητές στην κλινική πράξη (Bui και συν. 2003, Momin και συν. 2018). Τα ποσοστά μετεγχειρητικής λοίμωξης ανέρχονται σε λιγότερο από 10% και ξεπερνούν το 25% σε ανοσοκατεσταλμένους ασθενείς (Kamolratanakul και Jansisyanont 2018). Το 50% των μετεγχειρητικών λοιμώξεων εκφράζεται με τη μορφή υποπεριοστικού αποστήματος, το οποίο εκδηλώνεται από μία έως τέσσερις εβδομάδες μετεγχειρητικά (Figueiredo και συν. 2012, Deliverska και Petkova 2016). Τα ποσοστά εμφάνισής του είναι 1,5% - 6,7% των επεμβάσεων χειρουργικής αφαίρεσης εγκλείστου τρίτου γομφίου (Figueiredo 2008). Ως προδιαθεσικοί παράγοντες έχουν αναφερθεί η κακή στοματική υγιεινή, η παραμονή υπολειμμάτων οδοντικών ιστών ή ξένων σωμάτων μέσα στο κλειστό τραύμα και οι κακοί χειρουργικοί χειρισμοί (Bui και συν. 2003, Blondeau και Daniel 2007, Chuang και συν. 2008).

Σκοπός της εργασίας αυτής είναι η ανάλυση αφενός του αιτιολογικού υπόβαθρου και του μηχανισμού ανάπτυξης του υποπεριοστικού αποστήματος και αφετέρου της κλινικής του εικόνας, καθώς και της θεραπευτικής του αντιμετώπισης, μέσω της παρουσίασης ενός περιστατικού.

ΑΝΑΦΟΡΑ ΠΕΡΙΠΤΩΣΗΣ

Γυναίκα ηλικίας 24 ετών προσήλθε για χειρουργική εξαγωγή του εγκλείστου σωφρονιστήρα της κάτω γνάθου δεξιά (#48). Το ιατρικό ιστορικό της ασθενούς ήταν ελεύθερο, δεν ανέφερε αλλεργίες, δε λάμβανε φάρμακα και δεν ήταν καπνίστρια. Υπό τοπική αναισθησία υπεβλήθη σε χειρουργική εξαγωγή του εγκλείστου σωφρονιστήρα και η διαδικασία ολοκληρώθηκε χωρίς επιπλοκές. Μετεγχειρητικά χορηγήθηκε αναλγητική αγωγή κι ένα στοματικό διάλυμα χλωρεξιδίνης 0,2%. Η μετεγχειρητική πορεία ήταν η συνήθης και μετά την παρέλευση επτά ημερών αφαιρέθηκαν τα ράμματα και η ασθενής επέστρεψε στη μόνιμη κατοικία της. Μία εβδομάδα μετά από την αφαίρεση των ραμμάτων, η ασθενής προσήλθε στον οδοντίατρό της με πόνο, αδυναμία διάνοιξης του στόματος και οίδημα παρειακά και άπω του β΄ γομφίου της κάτω γνάθου δεξιά (#47) (Εικόνα 1, 2). Αρχικά αντιμετωπίστηκε συντηρητικά με χορήγηση αντιβίωσης και οδηγίες στοματικής υγιεινής. Το οίδημα υποχώρησε, αλλά πέντε ημέρες μετά τη διακοπή της αντιβιοτικής αγω-

INTRODUCTION

Surgical extraction of impacted third molars is one of the most common surgical procedures in oral and maxillofacial surgery (Poeschi et al. 2004, Ahmed et al. 2009, Brunello et al. 2017). It can be a simple or a complicated procedure, which involves risks of various complications both intraoperatively and postoperatively (Miclotte et al. 2018). The high frequency of the referred treatment makes the complications notable during the clinical practice, even though the possibilities of appearance are very low (Bui et al. 2003, Momin et al. 2018). The rates of appearance of postoperative infection are less than 10% and exceed 25% in immunocompromised patients (Kamolratanakul and Jansisyanont 2018). Half of postoperative infections are expressed in the form of a subperiosteal abscess, which appears one to four weeks postoperatively (Figueiredo et al. 2012, Deliverska and Petkova 2016). Its incidence rate is 1.5% - 6.7% of impacted wisdom tooth surgical removal (Figueiredo et al. 2008). Among the predisposing factors are poor oral hygiene, retention of dental debris or foreign bodies in the closed wound, and poor surgical management (Bui et al. 2003, Blondeau and Daniel 2007, Chuang et al. 2008).

The purpose of this article is to analyze firstly the factors and the mechanism of development of the subperiosteal abscess, and secondly its clinical picture as well as its treatment protocol through a case report.

CASE REPORT

A 24-year-old woman was referred for a surgical extraction of the lower right third molar (#48). The patient's medical history was free, she did not report any allergies, neither took any medication, and she was not a smoker. Under local anesthesia, she underwent the surgical extraction of the impacted third molar and the procedure completed with no complications. Postoperatively, anal-

Εικ. 1: Ενδοστοματική εντόπιση του οιδήματος στην ουλοπαρειακή αύλακα της κάτω γνάθου δεξιά, στην περιοχή του γ΄ γομφίου.
Fig. 1: Intraoral location of the edema in the gingival vestibular sulcus of the right mandible, correspondingly to the area of the right mandibular 3rd molar.

Εικ. 2: Οίδημα στην περιοχή της κάτω γνάθου δεξιά, αντίστοιχα της περιοχής του γ΄ γομφίου, ο οποίος είχε εξαχθεί προ δεκατεσσάρων ημερών.
Fig. 2: Edema in the right side of the mandible, in the area of the third molar respectively, which was extracted 14 days ago.

γής σημειώθηκε υποτροπή. Στη συνέχεια, αξιολογήθηκε η ζωτικότητα του πολφού του β΄ γομφίου κάτω δεξιά, ο οποίος έδωσε ελαττωμένη αντίδραση στην ηλεκτρική δοκιμασία. Το γεγονός αυτό, οδήγησε στη λανθασμένη διάγνωση νέκρωσης του β΄ γομφίου και ο οδοντίατρος προέβη σε ενδοδοντική θεραπεία του υγιούς αυτού δοντιού. Παρόλα αυτά, η συμπτωματολογία παρέμεινε αμετάβλητη και η ασθενής νοσηλεύτηκε στο νοσοκομείο, όπου και της χορηγήθηκε αντιβιοτική αγωγή ενδοφλεβίως. Ενημερώθηκε ο χειρουργός που είχε πραγματοποιήσει τη χειρουργική εξαγωγή και από το ιστορικό έθεσε τη διάγνωση του υποπεριοστικού αποστήματος. Μετά από ενημέρωση της ασθενούς, υπό τοπική αναισθησία έγινε διάνοιξη του τραύματος, καθαρισμός του κοκκιωματώδους ιστού και πλύσεις του μετεξακτικού φατνίου με φυσιολογικό ορό 0,9%. Μετεγχειρητικά χορηγήθηκε αναλγητική και αντιβιοτική αγωγή (Κλινδαμυκίνη-Dalacin-C 300mg ανά 8 ώρες για δέκα ημέρες), καθώς και διάλυμα χλωρεξιδίνης 0,2%. Η μετεγχειρητική πορεία ήταν χωρίς επιπλοκές και επήλθε πλήρης ίαση της ασθενούς.

ΣΥΖΗΤΗΣΗ

Οι μετεγχειρητικές επιπλοκές από την εξαγωγή σωφρονιστήρα –εγκλείστου ή μη– δεν εμφανίζονται με μεγάλη συχνότητα (Bouloux και συν. 2007). Ωστόσο η μετεγχειρητική λοίμωξη εντάσσεται στις πιό συχνές μεταξύ των επιπλοκών. Πρόκειται για φλεγμονή που προκαλείται από την παρουσία παθογόνων μικροοργανισμών, όταν η ισορροπία διαταράσσεται σε βάρος του οργανισμού (Goldberg και συν. 1985, Chiapasco και συν. 1993, Blondeau και Daniel 2007, Sigron και συν. 2014, Kamolratanakul και Jansisyanont 2018). Παρά το γεγονός ότι το μετεξακτικό τραύμα παραμένει εκτεθειμένο στη στοματική κοιλότητα και στην πλούσια χλωρίδα καθ' όλη τη διάρκεια επούλωσης, οι μετεξακτικές λοιμώξεις σε κατά τα άλλα υγιείς ασθενείς είναι σπάνιες επιπλοκές. Αυτό

gesic medication and a 0.2% oral chlorhexidine solution were administrated. The healing was uneventful and seven days later sutures were removed, and she went back to her permanent residence. During the third week of the healing period, she visited her dentist with pain, swelling, incapability of opening her mouth, and edema buccally and distally to the lower second right molar (Fig. 1, 2). At first, she was treated non-invasively by receiving antibiotic medication and oral hygiene guidance. Edema decreased, however, five days after the completion of antibiotic therapy she presented a relapse. The vitality of the pulp of the second mandibular right molar was then assessed, which gave a reduced reaction to the electrical test. This led to the incorrect diagnosis of necrosis of the second molar's pulp, and the dentist treated it with endodontic therapy. However, the signs and symptoms remained the same and, as a result, the patient was hospitalized, where she was given antibiotics intravenously. The surgeon who had performed the surgical extraction was informed, and according to the history he made the diagnosis of a subperiosteal abscess. After informing the patient, the wound was opened under local anesthesia, the granulation tissue was removed, and the post-extraction socket was irrigated with 0.9% saline solution. Analgesic and antibiotic treatment was prescribed postoperatively (Clindamycin-Dalacin-C 300mg every eight hours for ten days), as well as a 0.2% chlorhexidine solution. The postoperative course was uneventful, and the patient was completely healed.

DISCUSSION

Postoperative complications after the removal of impacted or non-impacted third molar are not very common (Bouloux et al. 2007). However, postoperative infection is one of the most common among all the possible complications. It is an inflammation caused by the presence of pathogenic microorganisms, when the balance between them and immune system reaction is disturbed against the latter (Goldberg et al. 1985, Chiapasco et al. 1993, Blondeau and Daniel 2007, Sigron et al. 2014, Kamolratanakul and Jansisyanont 2018). Although the post-extraction wound remains exposed in the oral cavity and its flora throughout the healing period, postoperative infection in healthy patients is rare. This is due to the high vascularization of the maxillofacial area and the immune superiority of the periodontal tissues. The main factor in the establishment of an infection is the presence of pathogenic microorganisms around the wound area. It is important for the surgeon to know this, in order to choose the right antibiotic regimen to deal with the complication (Figueiredo et al. 2012). The related microorganisms are Gram (+) cocci such as Streptococcus, and Gram (-) bacteria, such as Bacteroides, Fusobacterium, Prevotella and Peptostreptococcus (Figueiredo et al. 2012, Brunello et al. 2017, Kamolratanakul and Jansisyanont 2018).

οφείλεται στην καλή αιμάτωση της γναθοπροσωπικής περιοχής και στην ανοσολογική υπεροχή των περιοδοντικών ιστών. Βασικός παράγοντας της εμφάνισης λοιμώξεων αποτελεί η προσβολή από παθογόνους μικροοργανισμούς. Είναι σημαντικό ο θεράπων να γνωρίζει το δεδομένο αυτό για την επιλογή του κατάλληλου αντιβιοτικού σχήματος, για την αντιμετώπιση αυτής της επιπλοκής (Figueiredo και συν. 2012). Τα μικρόβια που ενοχοποιούνται είναι Gram (+) κόκκοι όπως ο Στρεπτόκοκκος και Gram (-) βακτηρίδια, όπως Bacteroides, Fusobacterium, Prevotella και Peptostreptococcus (Figueiredo και συν. 2012, Brunello και συν. 2017, Kamolratanakul και Jansisyanont 2018).

Οι προδιαθεσικοί παράγοντες που έχουν ενοχοποιηθεί και συνηγορούν στην εγκατάσταση και την ανάπτυξη υποπεριοστικού αποστήματος αναφέρονται στον Πίνακα 1. Συγκεκριμένα, η ήδη εγκατεστημένη τοπική λοίμωξη λόγω περιστεφανίτιδας πριν την επέμβαση, αυξάνει τις πιθανότητες εμφάνισης της επιπλοκής αυτής, λόγω επαναλοίμωξης από τα μικρόβια που πιθανόν παρέμειναν (Bui και συν. 2003, Bouloux και συν. 2007, Figueiredo και συν. 2007, Chuang και συν. 2008). Στο κενό που δημιουργείται άπω του β΄ γομφίου είναι πιό πιθανό να εγκλωβιστούν περισσότερες τροφές, επιβαρύνοντας την επούλωση της περιοχής (Monaco και συν. 2017). Η κακή στοματική υγιεινή είναι ένας από τους βασικότερους προδιαθεσικούς παράγοντες, καθώς αυξάνεται το μικροβιακό φορτίο στο περιβάλλον του τραύματος (Bui και συν. 2003, Figueiredo και συν. 2007, Chuang και συν. 2008). Ασθενείς που πάσχουν από κάποιο συστηματικό νόσημα που προκαλεί ανοσοκαταστολή ή που έχουν υποβληθεί σε ακτινοθεραπεία / χημειοθεραπεία, είναι περισσότερο ευπαθείς στην εμφάνιση της επιπλοκής αυτής (Bui και συν. 2003, Bouloux και συν. 2007, Figueiredo και συν. 2007, Chuang και συν. 2008, Kamolratanakul και Jansisyanont 2018). Η ύπαρξη κάποιας παθολογικής οντότητας σε σχέση με τον έγκλειστο σωφρονιστήρα, όπως μία οδοντογενής κύστη, επίσης αποτελεί επιβαρυντικό στοιχείο, όπως επίσης και η εργώδης επέμβαση (Bui και συν. 2003, Figueiredo και συν. 2007, Chuang και συν. 2008). Αν και υποστηρίζεται ότι εμφανίζεται συχνότερα σε γυναίκες και σε μεγαλύτερες ηλικίες, δεν βρέθηκε στατιστικά σημαντική συσχέτιση (Bui και συν. 2003, Blondeau και Daniel 2007, Bouloux και συν. 2007, Figueiredo και συν. 2007, Chuang και συν. 2008). Τέλος, η μετεπεμβατική χορήγηση αντιβίωσης, όχι μόνο δε μειώνει τις πιθανότητες εμφάνισης, αλλά προκαλεί ανάπτυξη ανθεκτικών στελεχών, οπότε θα πρέπει να χορηγείται μόνο όταν υπάρχει απόλυτη ένδειξη (Poeschl και συν. 2004, Sane και συν. 2014, Deliverska και Petkova, 2016).

Η κλινική εικόνα του υποπεριοστικού αποστήματος είναι αρκετά θορυβώδης. Συνοδεύεται συνήθως από οίδημα στην περιοχή που διενεργήθηκε η επέμβαση, τόσο ενδοστοματικά όσο και εξωστοματικά, το οποίο όταν εντοπίζεται επιφανειακά κλυδάζει. Παρατηρείται πάντα

Πίνακας 1: Προδιαθεσικοί παράγοντες για ανάπτυξη υποπεριοστικού αποστήματος.

- Εγκατεστημένη λοίμωξη τοπικά.
- Βαθμός εγκλεισμού.
- Ύπαρξη περιοδοντικής νόσου κοντά στην περιοχή της επέμβασης.
- Οστικά υπολείμματα-θραύσματα κάτω από τον κρημνό.
- Στοματική υγιεινή.
- Γενική υγεία του ασθενούς.
- Χρήση ανοσοκατασταλτικών φαρμάκων.
- Κάπνισμα.
- Εργώδης επέμβαση.
- Εμπειρία του επεμβαίνοντος.

Table 1: Predisposing factors for the development of subperiosteal abscess.

- Already locally established infection.
- Level of impaction.
- Periodontal disease close to the operated area.
- Bone remains and fragments beneath the repositioned flap.
- Poor oral hygiene.
- General health of the patient.
- Immunosuppressing medication.
- Smoking.
- Laborious operation.
- Experience of the surgeon.

Predisposing factors for the presence of subperiosteal abscess are presented in Table 1. In particular, the already installed local infection due to presence of pericoronitis prior to the operation, increases the chances of developing the referred complication because of the re-infection by microorganisms that may remain (Bui et al. 2003, Bouloux et al. 2007, Figueiredo et al. 2007, Chuang et al. 2008). Inside the space that is created after the extraction and distally to the second molar, food can possibly insert during mastication, infecting the healing area (Monaco et al. 2017). Poor oral hygiene is one of the main predisposing factors, as the microbial load in the wound environment increases (Bui et al. 2003, Figueiredo et al. 2007, Chuang et al. 2008). Patients with a systemic disease that provokes immunosuppression or who have undergone radiotherapy/chemotherapy, are more susceptible to this complication (Bui et al. 2003, Bouloux et al. 2007, Figueiredo et al. 2007, Chuang et al. 2008, Kamolratanakul and Jansisyanont 2018). The presence of a pathological entity in relation to the impacted third molar, such as an odontogenic cyst, is a contributing factor, as well as the laborious operation (Bui et al. 2003,

ερυθρότητα, πόνος στην περιοχή του τραύματος, κακοσμία και τρισμός, με αποτέλεσμα την περαιτέρω ταλαιπωρία του ασθενούς, συμπτωματολογία που εκδηλώθηκε και στο αναφερόμενο περιστατικό. Σε ορισμένες περιπτώσεις, η κατάσταση του ασθενούς επιβαρύνεται από γενικά συμπτώματα όπως κακουχία και πυρετός (Chiapasco και συν. 1993, Figueiredo και συν. 2005, Sigron και συν. 2014, Brunello και συν. 2017).

Η παραμέληση του υποπεριοστικού αποστήματος μπορεί να επεκταθεί προς άλλες ανατομικές περιοχές. Συγκεκριμένα, στην άνω γνάθο προς τον παρειακό χώρο, την άνω ουλοπαρειακή αύλακα, τον εν τω βάθει και επιπολής κροταφικό χώρο, ενώ στην κάτω γνάθο προς την ουλοπαρειακή αύλακα της κάτω γνάθου και επίσης προς τον παρειακό, υπομασητήριο, υπογνάθιο, παραφαρυγγικό και πτερυγογναθιαίο χώρο (Bouloux και συν. 2007, De Oliveira Neto και συν. 2012).

Για την πρόληψη συστήνεται η πλέον ατραυματική εξαγωγή του εγκλείστου. Προεγχειρητικά περιλαμβάνει το σχεδιασμό και τη μελέτη της διαδικασίας επέμβασης, ώστε να επιτευχθεί η αφαίρεση του εγκλείστου με τη μικρότερη δυνατή κάκωση των ιστών (Bouloux και συν. 2007). Διεγχειρητικά συστήνεται πριν το κλείσιμο του τραύματος επιμελής καθαρισμός, καλή απόξεση του μετεξακτικού φατνίου για πιθανά οστικά απολύματα ή υπολείμματα του δοντιού, ρίνιση των χειλέων του τραύματος για πιθανές οστικές ακίδες και πριν την τελική συρραφή προσεκτική έκπλυση του τραύματος με φυσιολογικό ορό (ορισμένοι προτείνουν πλύσεις της περιοχής με χλωρεξιδίνη 0,12% για 2 min, γιατί μειώνει κατά πολύ τον κίνδυνο της λοίμωξης μετεγχειρητικά) (Sigron και συν. 2014, Cho και συν. 2017). Η εμφάνιση του υποπεριοστικού αποστήματος δε φαίνεται να επηρεάζεται από την περιεγχειρητική χορήγηση αντιβίωσης σε ασθενείς χωρίς επιβαρυμένο ιστορικό, αν και το τελευταίο συνεχίζει να αποτελεί ζήτημα υπό μελέτη (Arteagoitia και συν. 2005, Isiordia-Espinoza και συν. 2015, Kamolratanakul και Jansisyanont 2018). Μάλιστα μία σύγχρονη μετα-ανάλυση κατέληξε πως η προφυλακτική χορήγηση αντιβίωσης μειώνει τις πιθανότητες εγκατάστασης μόλυνσης κατά 70% (Miclotte και συν. 2018).

Η θεραπευτική αντιμετώπιση περιλαμβάνει την άμεση χορήγηση αντιβιοτικής αγωγής, που αποτελεί τον κύριο και πολλές φορές τον μοναδικό τρόπο αντιμετώπισης της επιπλοκής (Figueiredo και συν. 2012, Sigron και συν. 2014). Η δράση της πενικιλλίνης έχει παρατηρηθεί από πολλές μελέτες πως περιορίζεται από την β-λακταμάση, η οποία παράγεται κυρίως από τα μικρόβια του γένους Prevotella και Fusobacterium και συνεπώς το αντιβιοτικό εκλογής είναι η πενικιλλίνη σε συνδυασμό με κλαβουλανικό οξύ (π.χ. Augmentin 625mg), ενώ αν υπάρχει αλλεργία στην πενικιλλίνη χορηγείται κλινδαμυκίνη (Dalacin-C 300mg) (Arteagoitia και συν. 2005, Figueiredo και συν. 2012, Sane και συν. 2014, Brunello και συν. 2017). Συνήθως με την αντιβιοτική αγωγή η λοίμωξη υποχωρεί εν-

Figueiredo et al. 2007, Chuang et al. 2008). Although it is claimed that it occurs more often in women and older people, no statistically significant correlation was found (Bui et al. 2003, Blondeau and Daniel 2007, Bouloux et al. 2007, Figueiredo et al. 2007, Chuang et al. 2008). Finally, postoperative antibiotic administration not only does not reduce the chances of developing it, but it has been reported to cause the development of resistant strains. Thus, it should only be given when there is an absolute indication (Poeschl et al. 2004, Sane et al. 2014, Deliverska and Petkova 2016).

The clinical picture of the subperiosteal abscess is noisy. It is usually accompanied by edema around the operated area, both intraorally and extraorally, which fluctuates when located superficially. Redness is always noticed, as well as pain around the wound region, halitosis and trismus, thus the patient's discomfort augments, as it was manifested in the reported case. In some cases, patient's condition is aggravated by general symptoms, such as malaise and fever (Chiapasco et al. 1993, Figueiredo et al. 2005, Sigron et al. 2014, Brunello et al. 2017).

Neglect of the subperiosteal abscess may result in its expansion to other anatomical regions. Particular, in the upper jaw towards the buccal space, the upper gingival vestibular sulcus, the deep and superficial temporal space, while in the lower jaw towards the vestibule of the lower jaw, as well as the buccal, submasseteric, submandibular, lateral pharyngeal, and pterygomaxillary spaces (Bouloux et al. 2007, De Oliveira Neto et al. 2012).

To prevent the formation of a subperiosteal abscess, it is recommended the non-traumatic approach for the extraction of the impacted tooth. Preoperatively, it involves the appropriate study and planning of the surgical process, in order to achieve the removal of the tooth with the least possible tissue injury (Bouloux et al. 2007). Intraoperatively before the wound suturing, the post-extraction socket should be properly cleaned by removing all the possible remaining bone or tooth derbis, the sharp edges of the ridge should be smoothened, and before final suturing the surgical wound should be irrigated with saline solution (some authors suggest the use of 0.12% chlorhexidine solution for 2 min, because it decreases the risk of infection postoperatively) (Sigron et al. 2014, Cho et al. 2017). The occurrence of subperiosteal abscess does not appear to be affected by perioperative antibiotic administration in patients without a compromised medical history, although the latter continues to be an issue under investigation (Arteagoitia et al. 2005, Isiordia-Espinoza et al. 2015, Kamolratanakul and Jansisyanont 2018). In fact, a recent meta-analysis concluded that prophylactic antibiotics could reduce the chances of infection by 70% (Miclotte et al. 2018).

The treatment includes mainly the administration of antibiotics, which constitutes the main and sometimes the only way to manage this complication (Figueiredo et al.

τός μιάς εβδομάδας. Εάν τα συμπτώματα συνεχίζουν ή υποτροπιάζουν, επιχειρείται διάνοιξη του τραύματος, καθαρισμός και απόξεση του μετεξακτικού φατνίου, έκπλυση με φυσιολογικό ορό, και επανασυρραφή με τον ελάχιστο δυνατό τραυματισμό, ενώ η αντιβιοτική αγωγή συνεχίζεται για τουλάχιστον πέντε ημέρες ακόμα (Bouloux και συν. 2007, Figueiredo και συν. 2008, Sigron και συν. 2014). Εάν το υποπεριοστικό απόστημα δεν αντιμετωπιστεί έγκαιρα και σωστά, μπορεί να οδηγήσει στην ανάπτυξη οστεομυελίτιδας με εκτεταμένη καταστροφή του οστικού υποστρώματος της γνάθου και πιθανή εξέλιξη περαιτέρω επιπλοκών, όπως η εμπλοκή και απώλεια των παρακειμένων δοντιών (Mowlem, 1945).

ΣΥΜΠΕΡΑΣΜΑΤΑ

Ο θεράπων ιατρός θα πρέπει να φροντίζει για την πρόληψη της εμφάνισης του υποπεριοστικού αποστήματος. Συγκεκριμένα θα πρέπει να δίνεται έμφαση στη διεγχειρητική διαχείριση του τραύματος με ενδελεχή καθαρισμό, σωστό χειρισμό των εργαλείων, πλύση με φυσιολογικό ορό του μετεξακτικού φατνίου, προσεκτική συρραφή και χορήγηση της κατάλληλης μετεγχειρητικής αγωγής κατόπιν της εξαγωγής εγκλείστου σωφρονιστήρα. Επιπλέον, είναι σημαντικό ο ιατρός να είναι ικανός να θέσει τη σωστή διάγνωση και να εφαρμόσει την κατάλληλη θεραπευτική αντιμετώπιση, έτσι ώστε να μην προβαίνει σε άσκοπες θεραπευτικές παρεμβάσεις.

2012, Sigron et al. 2014). It is demonstrated that penicillin's efficacy is altered by β-lactamase, which is mainly produced by bacteria of the group Prevotella and Fusobacterium. Therefore, the antibiotic of choice is penicillin in combination with clavulanic acid (e.g. Augmentin 625mg), while in cases of allergy in the mentioned medication, clindamycin is an alternative solution (Dalacin-C 300mg) (Arteagoitia et al. 2005, Figueiredo et al. 2012, Sane et al. 2014, Brunello et al. 2017).

Usually, postoperative infection is healed within a week of antibiotic treatment. However, if the symptoms persist or relapse, it is suggested the reopening of the wound, cleaning and curretage of the socket, rinsing with saline solution and resuturing as less invasively as possible, while the antibiotic regimen is continued for at least another five days (Bouloux et al. 2007, Figueiredo et al. 2008, Sigron et al. 2014).

If the subperiosteal abscess is not treated properly, it can lead to the development of osteomyelitis with an extensive destruction of the jaw bone and possible appearance of further complications, such as involvement and loss of adjacent teeth (Mowlem,1945).

CONCLUSIONS

The surgeon should take care to prevent the appearance of the subperiosteal abscess. More precisely, it is essential to emphasize on the intraoperative management of the wound which should be cleaned, the correct application of tools, irrigation of the post-extraction socket with saline solution, careful suturing of the wound, and administration of right postoperative medication after surgical extraction of impacted third molar. In addition, it is important that the doctor is able to make the accurate diagnosis and apply the appropriate treatment, avoiding unnecessary therapeutic interventions.

ΒΙΒΛΙΟΓΡΑΦΙΑ/REFERENCES

Ahmed A, Mohamed F, Hattab K: Surgical extraction of impacted mandibular third molars: postoperative complications and their risk factors. JMJ, 9(4): 272 - 75, 2009

Arteagoitia I, Diez A, Barbier L, Santamaría G, Santamaría J: Efficacy of amoxicillin/clavulanic acid in preventing infectious and inflammatory complications following impacted mandibular third molar extraction. Oral Surg Oral Med Oral Pathol Oral Radiol and Endodont, 100 (1): 11 – 8, 2005

Blondeau F, Daniel NG: Extraction of impacted mandibular third molars: postoperative complications and their risk factors. J Canadian Dental Association, 73 (4), 2007

Bouloux GF, Steed MB, Perciaccante VJ: Complications of third molar surgery. J Oral and Maxillofac Surg Clinics, 19 (1): 117 – 28, 2007

Brunello G, De Biagi M, Crepaldi G, Rodrigues FI, Sivolella S: An observational cohort study on delayed-onset infections after mandibular third-molar extractions. Int J Dent, 2017:1-5, 2017

Bui CH, Seldin EB, Dodson TB: Types, frequencies, and risk factors for complications after third molar extraction. J Oral Maxillofac Surg, 61(12): 1379 – 89, 2003

Chiapasco M, De Cicco L, Marrone G: Side effects and complications associated with third molar surgery. Oral Surg Oral Med Oral Pathol, 76 (4): 412 – 20, 1993

Cho H, Lynham AJ, Hsu E: Postoperative interventions to reduce inflammatory complications after third molar surgery: review of the current evidence. Australian Dental Journal, 62 (4): 412 – 9, 2017

Chuang SK, Perrott DH, Susarla SM, Dodson TB: Risk factors for inflammatory complications following third molar surgery in adults. J Oral Maxillofac Surg, 66 (11): 2213 – 8, 2008

Deliverska EG, Petkova M: Complications after extraction of impacted third molars - literature review. J IMAB, 22 (3): 1202 – 11, 2016

De Oliveira Neto PJ, de Souza Maliska MC, Sawazaki R, Asprino L, de Moraes M, Moreira RW: Temporal abscess after third molar extraction in the mandible. J Oral Maxillofac Surg, 16 (1): 107 – 10, 2012

Figueiredo R, Valmaseda-Castellón E, Berini-Aytés L, Gay-Escoda C: Incidence and clinical features of delayed-onset infections after extraction of lower third molars. Oral Surg Oral Med Oral Pathol Oral Radiol and Endodont, 99 (3): 265 – 9, 2005

Figueiredo R, Valmaseda-Castellón E, Berini-Aytés L, Gay-Escoda C: Delayed-onset infections after lower third molar extraction: a case-control study. J Oral Maxillofac Surg, 65 (1): 97 - 102, 2007

Figueiredo R, Valmaseda-Castellón E, Laskin DM, Berini–Aytés L, Gay–Escoda C: Treatment of Delayed-Onset Infections After Impacted Lower Third Molar Extraction. J Oral Maxillofac Surg, 66: 943 - 947, 2008

Figueiredo R, Valmaseda-Castellón E, Formoso-Senande MF, Berini-Aytés L, Gay-Escoda C: Delayed-onset infections after impacted lower third molar extraction: involved bacteria and sensitivity profiles to commonly used antibiotics. Oral Surg Oral Med Oral Pathol Oral Radiol, 114 (1): 43 - 8, 2012

Freudlsperger C, Deiss T, Bodem J, Engel M, Hoffmann J: Influence of lower third molar anatomic position on postoperative inflammatory complications. J Oral Maxillofac Surg, 70 (6): 1280 - 5. 2012

Goldberg MH, Nemarich AN, Marco WP: Complications after mandibular third molar surgery: a statistical analysis of 500 consecutive procedures in private practice. Journal of the American Dental Association, 111 (2): 277 – 9, 1985

Isiordia-Espinoza MA, Aragon-Martinez OH, Martínez-Morales JF, Zapata-Morales JR : Risk of wound infection and safety profile of amoxicillin in healthy patients which required third molar surgery: a systematic review and meta-analysis. Br J Oral Maxillofac Surg, 53 (9): 796 - 804, 2015

Kamolratanakul P, Jansisyanont P: A review of antibiotic prophylaxis protocols in oral and maxillofacial surgery. J Oral Maxillofac Surg, Medicine and Pathology, 11: 395 - 404, 2018

Miclotte I, Agbaje JO, Spaey Y, Legrand P, Politis C: Incidence and treatment of complications in patients who had third molars or other teeth extracted. Br J Oral Maxillofac Surg, 56 (5): 388 - 93, 2018

Momin M, Albright T, Leiken J, Miloro M, Markiewicz MR: Patient morbidity among residents extracting third molars: does experience matter ?. Oral Surg Oral Med Oral Pathol Oral Radiol, 125, 415 – 422, 2018

Monaco G, Cecchini S, Gatto MR, Pelliccioni GA: Delayed onset infections after lower third molar germectomy could be related to the space distal to the second molar. Int J Oral Maxillofac Surg, 46 (3): 373 - 8, 2017

Mowlem R: Osteomyelitis of the jaw. Journal of Royal Society Medicine, 38(8): 452-455, 1945

Poeschl PW, Eckel D, Poeschl E: Postoperative prophylactic antibiotic treatment in third molar surgery-A necessity ?. J Oral Maxillofac Surg, 62 (1): 3 - 8, 2004

Sane VD, Gadre KS, Chandan S, Halli R, Saddiwal R, Kadam P: Is postoperative antibiotic therapy justified for surgical removal of mandibular third molar? A comparative study. J Oral Maxillofac Surg, 13 (2): 189 - 94, 2014

Sigron GR, Pourmand PP, Mache B, Stadlinger B, Locher MC: The most common complications after wisdom-tooth removal: part 1: a retrospective study of 1,199 cases in the mandible. Swiss Dent J, 124 (10): 1042 - 1056, 2014

Διεύθυνση επικοινωνίας:
Νικόλαος Κολόμβος
Κλινική ΣΓΠΧ, Οδοντιατρική Σχολή ΕΚΠΑ
Θηβών 2, Γουδή, 11527 Αθήνα
Τηλ.: +30 210 7461288
e-mail: ngcolon1@gmail.com

Address:
Nikolaos Kolomvos
OMFS Department, School of Dentistry, National and Kapodistrian University of Athens,
2 Thivon Street, Goudi, 11527 Athens, Greece
Tel.: +30 210 7461288
e-mail: ngcolon1@gmail.com

Διαγνωστική και θεραπευτική προσέγγιση αγγειακής δυσπλασίας κάτω χείλους

Δέσποινα ΜΙΧΑΗΛΙΔΟΥ[1], Δημήτριος ΤΑΤΣΗΣ[1], Βαΐα-Αικατερίνη ΑΛΕΞΟΥΔΗ[1], Δημήτριος ΔΕΛΗΓΙΑΝΝΙΔΗΣ[1], Θεόδωρος ΓΡΙΒΑΣ[1], Νικολέτα ΠΑΣΤΕΛΛΗ[2], Κωνσταντίνος ΑΝΤΩΝΙΑΔΗΣ[3]

Κλινική Στοματικής και Γναθοπροσωπικής Χειρουργικής, Οδοντιατρική Σχολή ΑΠΘ, ΓΝΘ «Γ. Παπανικολάου» (Διευθυντής: Καθηγητής Κ. Αντωνιάδης)

Diagnostic and therapeutic approach of vascular malformation of the lower lip

Despoina MICHAILIDOU, Dimitrios TATSIS, Vaia-Aikaterini ALEXOUDI, Dimitrios DELIGIANNIDIS, Theodoros GRIVAS, Nikoleta PASTELLI, Konstantinos ANTONIADES

Department of Oral and Maxillofacial Surgery, School of Dentistry, Aristotle University of Thessaloniki, "G. Papanikolaou" General Hospital of Thessaloniki, Greece (Head: Professor K. Antoniades)

Ενδιαφέρουσα περίπτωση
Case report

ΠΕΡΙΛΗΨΗ: Οι αγγειακές δυσπλασίες ορίζονται ως το αποτέλεσμα παθολογικής ανάπτυξης αγγείων ή λεμφαγγείων, ανήκουν στις αγγειακές ανωμαλίες και είναι ασυνήθιστες συγγενείς διαταραχές που αφορούν την αγγειακή ανάπτυξη. Σε ένα μεγάλο βαθμό αφορούν τις κρανιοπροσωπικές δομές και οδηγούν σε μορφογενετική ανωμαλία. Η διερεύνηση και η αντιμετώπιση της κάθε περίπτωσης πρέπει να είναι εξατομικευμένη και να συμπεριλαμβάνει τις κατάλληλες απεικονιστικές μεθόδους, ενώ το ιστορικό του ασθενούς παίζει πολύ σημαντικό ρόλο στην ακριβή διάγνωση. Η χειρουργική αντιμετώπιση είναι πολύπλοκη, ενώ εμφανίζουν μεγάλα ποσοστά υποτροπής και επανεμφάνισης. Σκοπός της παρούσας εργασίας είναι η παρουσίαση μίας αρτηριοφλεβώδους δυσπλασίας του κάτω χείλους σε άνδρα 68 ετών, που αντιμετωπίστηκε με προεγχειρητικό αγγειακό εμβολισμό και χειρουργικά με εκτομή της βλάβης, με ικανοποιητικά λειτουργικά και αισθητικά αποτελέσματα.

ΛΕΞΕΙΣ ΚΛΕΙΔΙΑ: Αρτηριοφλεβώδης δυσπλασία, αγγειακός εμβολισμός, χειρουργική αντιμετώπιση.

SUMMARY: Vascular malformations are lesions attributed to developmental vessel anomalies, an area type of vascular anomalies, and they are not common entities. Craniomaxillofacial region is the most common site of their appearance, and they can cause morphogenetic anomalies. Proper diagnosis and management of each case is patient-specific, and includes a detailed medical history, as well as examination with certain imaging testing. Surgical management may become complicated, and a high percentage of failure or relapse may occur. The aim of the present paper is to present a case of arteriovenous malformation of the lower lip in a 68-year-old male patient, who was treated with a combination of preoperative embolization and surgical excision of the lesion, with adequate functional and aesthetic outcome.

KEY WORDS: Arteriovenous malformation, arterial embolization, surgical excision.

[1] *Ειδικευόμενος/-η Ιατρός ΣΓΠΧ, Κλινική ΣΓΠΧ, ΓΝΘ «Γ. Παπανικολάου»*
[2] *Παθολογοανατόμος, Επιμελήτρια Α', Εργαστήριο Παθολογικής Ανατομικής, ΓΝΘ «Γ. Παπανικολάου»*
[3] *Δρ ΣΓΠΧ, Καθηγητής, Διευθυντής, Κλινική ΣΓΠΧ, ΓΝΘ «Γ. Παπανικολάου», Οδοντιατρική Σχολή ΑΠΘ*

Παρελήφθη: 14/4/2020 - Έγινε δεκτή: 3/6/2020

Paper received: 14/4/2020 - Accepted: 3/6/2020

ΕΙΣΑΓΩΓΗ

Οι αγγειακές ανωμαλίες είναι οι πιό συχνές συγγενείς διαταραχές των μαλακών ιστών και αφορούν το 10% των νεογνών. Το 1982 δημοσιεύτηκε μία ταξινόμηση των ανωμαλιών αυτών που βασιζόταν στην παθολογοανατομική, κλινική και βιολογική συμπεριφορά τους (Mulliken και Glowacki, 1982). Η τρέχουσα ταξινόμηση τις κατατάσσει σε δύο κατηγορίες, τα αιμαγγειώματα και τις αγγειακές δυσπλασίες (''Classification | International Society for the Study of Vascular Anomalies'', 2018). Τα αιμαγγειώματα αναπτύσσονται με υπερπλασία ενδοθηλιακών κυττάρων και θα πρέπει να διαφοροποιούνται από τις αγγειακές δυσπλασίες, οι οποίες δεν είναι αληθή νεοπλάσματα, αλλά δημιουργούνται από διαταραχές της εμβρυογένεσης και αγγειογένεσης (George και συν. 2014). Οι αγγειακές δυσπλασίες διαχωρίζονται σε τριχοειδικές, φλεβικές, αρτηριακές, αρτηριοφλεβώδεις, λεμφογενείς ή συνδυασμούς των ανωτέρω και περαιτέρω σε χαμηλής και υψηλής ροής ανάλογα με την ύπαρξη η μη αρτηριακού στοιχείου (Sohail και συν. 2016, McCuaig, 2017). Συχνά διαγιγνώσκονται εσφαλμένα ως αιμαγγειώματα και δίνεται η πληροφορία στους ασθενείς ότι θα υποστραφούν, κάτι το οποίο οδηγεί σε λάθος αντιμετώπιση και μακροπρόθεσμες επιπλοκές (Richter και Suen, 2010). Οι δύο κλινικές οντότητες έχουν συγκριτικά διαφορετική κλινική και ιστολογική εικόνα, ηλικία έναρξης, δυναμικό ανάπτυξης αλλά και διαφορετικά ποσοστά υποστροφής και υποτροπής.

Σκοπός της παρούσας εργασίας είναι η παρουσίαση μίας περίπτωσης αρτηριοφλεβώδους δυσπλασίας κάτω χείλους, που αντιμετωπίστηκε συνδυασμένα με εμβολισμό και χειρουργική εξαίρεση.

ΑΝΑΦΟΡΑ ΠΕΡΙΠΤΩΣΗΣ

Άρρην ασθενής 67 ετών προσήλθε τον Ιούλιο του 2019 στα εξωτερικά ιατρεία της Κλινικής μας, λόγω ευμεγέθους διόγκωσης του κάτω χείλους. Ο ασθενής κατά την κλινική εξέταση παρουσίαζε μία βλάβη σε όλο το μήκος του κάτω χείλους, κλυδάζουσα, με τοπικά ελαφρώς εξελκωμένη επιφάνεια, ενώ κατά την ψηλάφηση παρουσίαζε ροίζο (Εικ. 1). Ανέφερε ότι η βλάβη αρχόταν από διετίας, προοδευτικά αυξανόμενη σε μέγεθος, με πολλαπλές αναφερόμενες αιμορραγίες (Στάδιο III κατά Schobinger). Το ατομικό αναμνηστικό του ασθενούς ήταν ελεύθερο, ενώ από το χειρουργικό ιστορικό ανέφερε χειρουργηθείσα διάτρηση στομάχου προ εικοσαετίας και αφαίρεση θηλωμάτων ουροδόχου κύστης προ πενταετίας, υπό παρακολούθηση από θεράποντα ουρολόγο. Η απόφαση ήταν η διερεύνηση της βλάβης, με πιθανή διάγνωση την αγγειακή δυσπλασία και εκτίμηση για χειρουργική αντιμετώπιση.

Ο ασθενής υποβλήθηκε σε έναν πλήρη απεικονιστικό έλεγχο με μαγνητική τομογραφία εγκεφάλου και σπλαχνικού κρανίου, υπερηχογράφημα άνω κοιλίας, triplex καρωτίδων και μαγνητική αγγειογραφία κεφαλής.

INTRODUCTION

Vascular anomalies are the most common congenital deformities of the soft tissues and affect 10% of new-born children. A classification of these anomalies was published in 1982 and was based on their pathological, clinical and biological behaviour (Mulliken and Glowacki, 1982). According to their current classification, they can be divided into two categories - haemangiomas and vascular malformations (''Classification | International Society for the Study of Vascular Anomalies'', 2018). Haemangiomas are developed through endothelial cell hyperplasia and should be distinguished from vascular malformations, which are not true neoplasms but result from disorders caused during embryogenesis and vasculogenesis (George et al. 2014). Vascular malformations can be divided into capillary, venous, arterial, arteriovenous, lymphatic and combined vascular malformations; they can be further subdivided into low and high-flow malformations, depending on the presence or absence of an arterial component (Sohail et al. 2016, McCuaig, 2017). They are often misdiagnosed as haemangiomas and patients are told that they will remit, which can lead to incorrect treatment and long-term complications (Richter and Suen, 2010). In comparative terms, these two clinical entities have different clinical and histological pictures, ages of onset, growth potentials, as well as different remission and relapse rates.

This article seeks to present a case of arteriovenous malformation of the lower lip, which was managed with a combined treatment involving embolization and surgical resection.

CASE REPORT

A 67-year-old male patient presented at the Outpatient Clinic of our Department in July 2019, due to a large swelling of the lower lip. In the clinical examination, the patient appeared to have a fluctuant lesion along the entire lower lip, with a slight ulcerated surface locally,

Εικ. 1: Κλινική εικόνα του ασθενούς, χαρακτηριστικά εμφανίζονται οι εξελκωμένες εστίες του διαβρωμένου βλεννογονικού ιστού.
Fig. 1: Clinical picture of the patient, with characteristic ulcerated foci of the eroded mucous tissue.

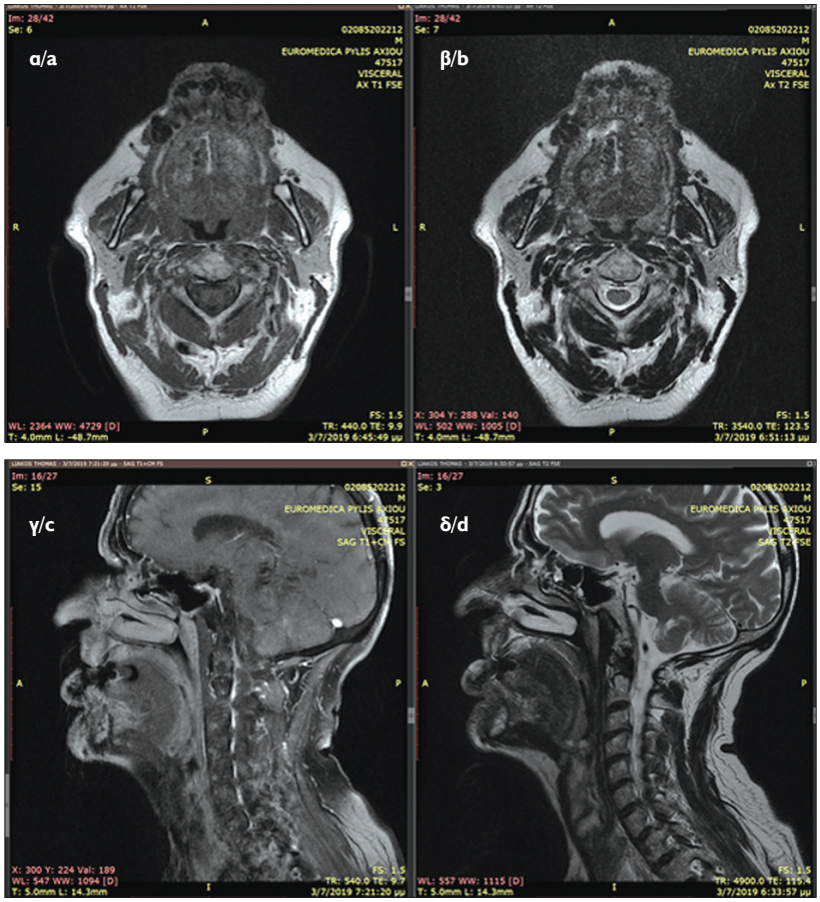

Εικ. 2: Μαγνητική τομογραφία που απεικονίζει τη βλάβη. Παρατηρείται διόγκωση του κάτω χείλους με ασαφή όρια και ετερογενή ένταση σήματος στις T1 και T2 ακολουθίες. α: T1 ακολουθία, αξονική τομή, β: T2 ακολουθία, αξονική τομή, γ: T1 ακολουθία, οβελιαία τομή δ: T2 ακολουθία, οβελιαία τομή.
Fig. 2: MRI scan depicting the lesion. A swelling can be observed in the lower lip, which has unclear margins and heterogeneous signal intensity in the T1 and T2 sequences. a: T1 sequence, axial plane, b: T2 sequence, axial plane, c: T1 sequence, sagittal plane, d: T2 sequence, sagittal plane.

Η μαγνητική τομογραφία σπλαχνικού κρανίου ανέδειξε διόγκωση του κάτω χείλους από αλλοίωση με ασαφή όρια, η οποία εμφανίζει ετερογενή ένταση σήματος στις T1 και T2 ακολουθίες, ενώ μετά την ενδοφλέβια χορήγηση παραμαγνητικής ουσίας δεν παρατηρείται εικόνα παθολογικού εμπλουτισμού. Η αλλοίωση εκτεινόταν προς τον κυτταρολιπώδη ιστό του γενείου, ελαφρώς αριστερά της μέσης γραμμής. Η κάτω γνάθος εμφανιζόταν με φυσιολογική μορφολογία και ένταση σήματος. Οι υπόλοιπες ανατομικές δομές ήταν εντός των φυσιολογικών ορίων (Εικ. 2). Το υπερηχογράφημα της άνω κοιλίας ανέδειξε ευρήματα εντός φυσιολογικών ορίων και ως επί των προηγούμενων χειρουργικών επεμβάσεων από το ιστορικό του ασθενούς, αποκλείοντας έτσι κάποια συστηματική αιτία αγγειακών δυσπλασιών. Στο triplex των καρωτίδων απεικονίζονταν συμμετρικές φυσιολογικές κυματομορφές με ταχύτητες εντός φυσιολογικών ορίων, χωρίς αιμοδυναμική διαταραχή ροής των σπονδυλικών αρτηριών και των κοινών, έξω και έσω καρωτίδων. Από την μαγνητική αγγειογραφία εξωκράνιων αγγείων του σπλαχνικού κρανίου απεικονίστηκε η αγγειοβριθής ευμεγέθης εξεργασία στο κάτω χείλος και τα μαλακά μόρια της κάτω γνάθου που αρδεύεται από διογ-

whereas a thrill was found upon palpation (Fig. 1). He mentioned that the lesion had begun to develop two years earlier and had been gradually growing in size since then, with multiple reported haemorrhages (Stage III according to Schobinger). His medical history was unremarkable. His surgical history included a stomach perforation that had been operated on 20 years earlier, and papillomas of the urinary bladder that had been removed 5 years earlier, for which he had been followed up by his treating urologist. It was decided to investigate this lesion further, with a potential diagnosis of vascular malformation and an indication for surgical treatment.

The patient underwent a complete imaging examination, which included brain and viscerocranium MRI, upper abdominal ultrasound, carotid triplex scan, and head MR angiography.

Viscerocranium MRI revealed a swelling of the lower lip due to a lesion with unclear margins, which displayed heterogeneous signal intensity in the T1 and T2 sequences, and there was no pathological enhancement following intravenous contrast administration. The lesion extended towards the adipose tissue of the chin, slightly to the left of the midline. The mandible appeared to have normal

κωμένους οφιοειδείς κλάδους της προσωπικής και γλωσσικής αρτηρίας αμφοτερόπλευρα (Εικ. 3).

Αποφασίστηκε να γίνει απεικονιστικά υποβοηθούμενος εμβολισμός της βλάβης με ψηφιακή αφαιρετική αγγειογραφία στα πλαίσια της προεγχειρητικής προετοιμασίας του ασθενούς. Ο ασθενής εισήχθη στην Κλινική ώστε να προγραμματιστεί ο εμβολισμός της βλάβης και στη συνέχεια η χειρουργική εξαίρεσή της. Ο ασθενής υποβλήθηκε σε εμβολισμό της βλάβης υπό γενική αναισθησία. Από τα αποτελέσματα της αγγειογραφίας και του εμβολισμού, η βλάβη προσλάμβανε δεξιά από τρία αγγειακά στελέχη και εμβολίστηκαν τα δύο μεγαλύτερα, ενώ αριστερά προσλάμβανε από τρία αγγειακά στελέχη. Από αυτά, αφού εμβολίστηκαν τα δύο μεγαλύτερα, δημιουργήθηκαν δύο νέα μικρότερα αγγειακά στελέχη που αιμάτωναν τη βλάβη και τα οποία παρέμειναν ανοιχτά. Από αριστερά λοιπόν μετά το πέρας του εμβολισμού η βλάβη είχε μεγαλύτερη αιμάτωση. Για τον εμβολισμό χρησιμοποιήθηκε συμπολυμερές υγρό (Onyx, Medtronic). Όσον αφορά την κλινική εικόνα του ασθενούς, μία μέρα μετά τον εμβολισμό, η βλάβη ήταν ελαφρώς μικρότερη σε μέγεθος, ενώ κατά την ψηλάφηση δεν υπήρχε ψηλαφητός ροίζος. Το αποτέλεσμα του εμβολισμού ήταν αρκετά ικανοποιητικό ώστε να αποφασιστεί η χειρουργική αντιμετώπιση του ασθενούς τρεις μέρες μετά τον εμβολισμό (Εικ. 4).

Υπό γενική αναισθησία και ρινοτραχειακή διασωλήνωση, έγινε τομή επί του κάτω χείλους (ερυθρό κράσπεδο) προς αποκάλυψη της αγγειακής βλάβης. Έγινε ανεύρεση και παρασκευή της βλάβης με απολίνωση των αγγειακών στελεχών στα όριά της (Εικ. 5). Έγινε εκτομή της περίσσειας του βλεννογόνου του κάτω χείλους και συρραφή τραύματος με απορροφήσιμα ράμματα. Κατά την μετεγχειρητική του πορεία ο ασθενής ήταν αιμοδυναμικά σταθερός χωρίς μετεγχειρητικό οίδημα και χωρίς επεισόδια αιμορραγίας. Κλινικά υπήρχε μία μικρή κεντρική διόγκωση η οποία καταγράφηκε και τέθηκε σε παρακολούθηση, με κλινικά και ψηλαφητικά στοιχεία χωρίς εικόνα σφύζουσας βλάβης, ενώ υπήρχε μία μικρή διόγκωση παρά τη μέση γραμμή (Εικ. 6). Για αισθητικούς λόγους αποφασίστηκε η χειρουργική εξαίρεσή της η οποία και έγινε χωρίς διεγχειρητική αιμορραγία.

Από τα αποτελέσματα της ιστοπαθολογικής έκθεσης υπήρχαν τρία παρασκευάσματα από το πρώτο χειρουργείο και αφορούσαν δύο κύριες βλάβες, μία αριστερά και μία δεξιά και τμήματα του βλεννογόνου του κάτω χείλους, συμβατά με δυσπλασία αρτηριοφλεβώδους τύπου (Εικ. 7 και 8).

Ο ασθενής παρακολουθείται στην Κλινική μας το τελευταίο εξάμηνο χωρίς μετεγχειρητικές επιπλοκές και με πλήρως αποδεκτό κλινικό και αισθητικό αποτέλεσμα.

ΣΥΖΗΤΗΣΗ

Οι αρτηριοφλεβώδεις δυσπλασίες είναι οι συνηθέστερες αγγειακές δυσπλασίες υψηλής ροής και αποτελούνται

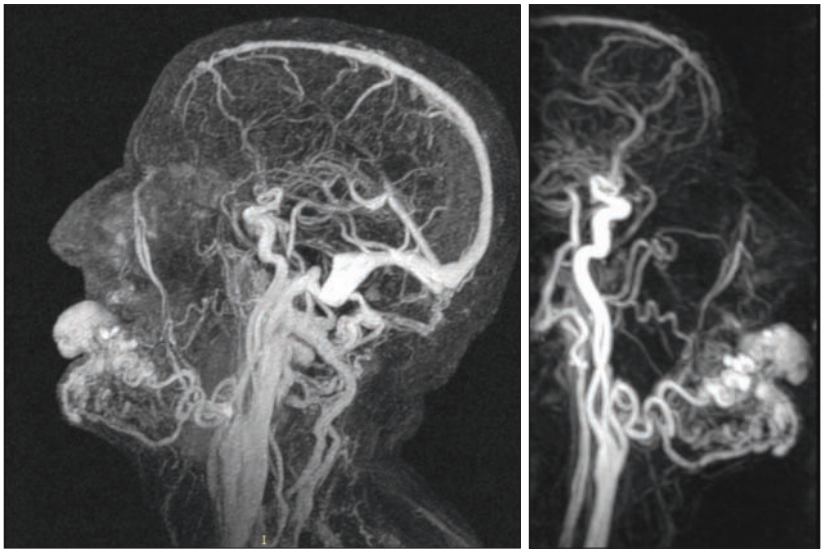

Εικ. 3: Μαγνητική αγγειογραφία. Αγγειοβριθής ευμεγέθης εξεργασία στο κάτω χείλος και τα μαλακά μόρια της κάτω γνάθου, που αρδεύεται από διογκωμένους οφιοειδείς κλάδους της προσωπικής και γλωσσικής αρτηρίας αμφοτερόπλευρα.

Fig. 3: MR angiogram. Large well-vascularised lesion in the lower lip and soft tissues of the mandible, which is irrigated via enlarged snake-like branches of the facial and lingual artery bilaterally.

morphology and signal intensity. The rest of the anatomical structures were within normal range (Fig. 2). The findings of the upper abdominal ultrasound were within normal limits and consistent with the previous surgical interventions that were part of the patient's medical history, thus ruling out the possibility of a systemic aetiology of vascular malformations. The carotid triplex scan showed symmetric, normal, waveforms, with velocities that were within normal limits, without any hemodynamic flow disorder of the vertebral arteries and the common, internal and external carotid arteries. The MR angiography of the extracranial vessels of the viscerocranium showed a large well-vascularised lesion in the lower lip and soft tissues of the mandible, which was irrigated via enlarged snake-like branches of the facial and lingual artery bilaterally (Fig. 3).

It was decided to perform an imaging-assisted embolization of the lesion using digital subtraction angiography as part of the patient's preoperative preparation. The patient was admitted to the Department for scheduling the lesion's embolization and then its surgical removal. He underwent lesion embolization under general anaesthesia. Based on the results of the angiography and embolization, it was found that the lesion was supplied on the right by three vascular branches, and the two larger ones were embolized, whereas on the left it was supplied by three vascular branches. Of those, the two larger ones were embolized and then two new smaller vascular branches were created, which supplied the lesion with blood and remained open. So after the embolization, the lesion received more blood supply from the left. A liquid

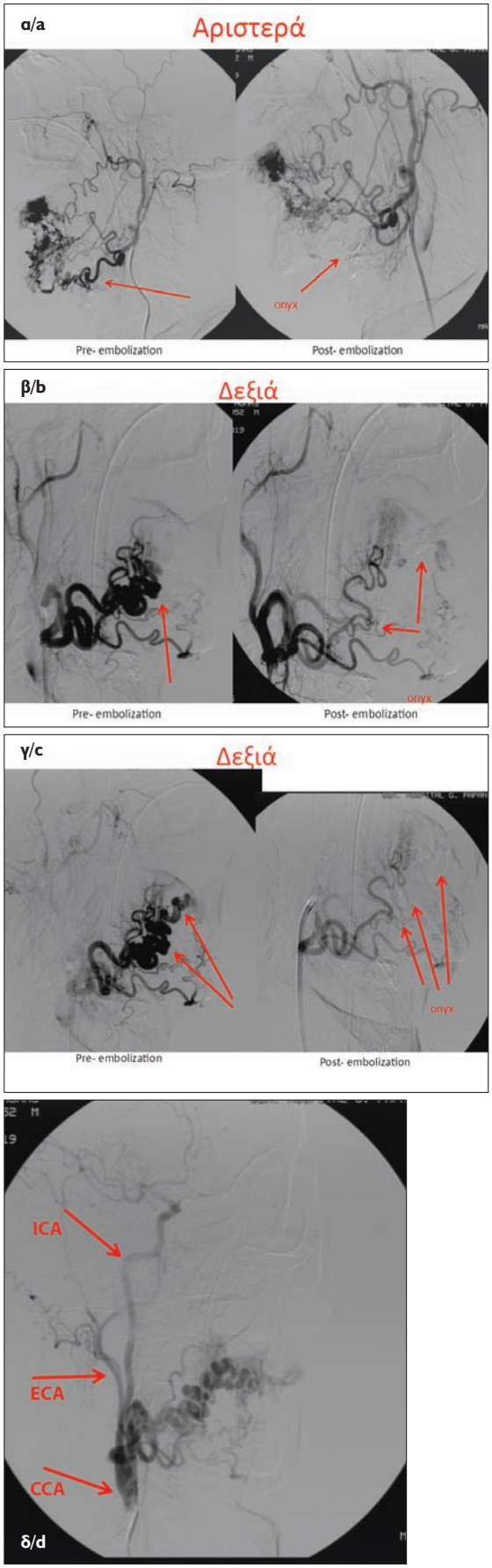

Εικ. 4: Εκλεκτική αγγειογραφία και εμβολισμός. α: απεικονίζεται ο κύριος αριστερός κλάδος προ και μετά του εμβολισμού, η κυρίως βλάβη συνεχίζει να λαμβάνει επαρκή αιμάτωση από τους λοιπούς κλάδους και σκιαγραφείται επαρκώς. β: Ομοίως από δεξιά, με μικρή ελάττωση της σκιαγράφησης της βλάβης μετά τον εμβολισμό. γ: Εμβολισμός του δευτέρου αγγειακού στελέχους της βλάβης από δεξιά, με σημαντική ελάττωση της σκιαγράφησης της βλάβης. Τα βέλη προσδιορίζουν τις θέσεις εμβολισμού με Onyx. δ: η σχέση των κύριων αρτηριακών στελεχών με τη βλάβη (CCA κοινή καρωτίδα, ICA έσω καρωτίδα, ECA έξω καρωτίδα αρτηρία).

Fig. 4: Selective angiography and embolization. a: The primary left branch before and after embolization, the primary lesion continues to receive enough blood supply through the other branches and shows enough contrast. b: Similarly on the right, with a slight reduction in the contrast of the lesion after embolization. c: Embolization of the second vascular branch of the lesion from the right side, with a significant reduction of the lesion contrast. The arrows point to the sites of embolization with Onyx. d: the relationship of the primary arterial branches with the lesion (CCA common carotid artery, ICA inner carotid artery, ECA external carotid artery).

copolymer was used for the embolization (Onyx, Medtronic). With regard to the patient's clinical picture one day after the embolization, the lesion was slightly smaller in terms of size and there was no palpable thrill upon palpation. The result of the embolization was satisfactory enough for us to decide to proceed to the surgical management of the patient three days after the embolization (Fig. 4).

Under general anaesthesia and via nasotracheal intubation, an incision was made on the lower lip (vermilion border) to uncover the vascular lesion. The lesion was identified and dissected by ligating the vascular branches on its borders (Fig. 5). The excessive lower labial mucosa was excised, and the wound was sutured using absorbable sutures. In the postoperative period, the patient was haemodynamically stable with no postoperative swelling or haemorrhagic episodes. Clinically, there was a small central swelling, which was recorded and monitored and had clinical and palpable elements without having the picture of a pulsatile lesion, and there was also a slight swelling by the midline (Fig. 6). For aesthetic reasons, its surgical removal was decided and performed without any intraoperative haemorrhage.

Regarding the results of the histopathological report, there were three surgical resection specimens from the first operation, involving the two main lesions (one on the right and one on the left), and parts of the lower labial mucosa, which were consistent with a diagnosis of arteriovenous malformation (Fig. 7 and 8).

The patient has been monitored at our Department in the past six months without any postoperative complications and with a completely satisfactory clinical and aesthetic result.

DISCUSSION

Arteriovenous malformations are the most common high-flow vascular anomalies and are made up of connecting arteries and veins that are bypassing the capillary system (Soura et al. 2012). Seventy percent (70%) of them occur in the head, have an unusual course and are considered to be high-risk due to the multiple complications that they can trigger (Soura et al. 2012). Of the various structures of the head, the lips are the most commonly affected area (Sohail et al. 2016). Their complications are related to the position, size, involved anatomical structures, type of pathological vessels, functional disorders, as well as the malformation that they give rise to. They can even cause fatal haemorrhage. In 40-60% of cases, they are present at birth (Soura et al. 2012), but become visible at some point up until puberty due to hormonal changes or disorders in both genders, infections, pregnancy or iatrogenic or non-iatrogenic injuries (Pompa et al. 2011, Sohail et al. 2016, Shobeirian et al. 2020). Histologically, they consist of a primary vessel with abnormal endings in venous and arterial structures, and

από αρτηρίες και φλέβες που επικοινωνούν χωρίς την ύπαρξη διάμεσου τριχοειδικού δικτύου (Soura και συν. 2012). Σε ποσοστό 70% αφορούν την κεφαλή, έχουν μία ασυνήθιστη πορεία ενώ θεωρούνται επικίνδυνες λόγω των πολλαπλών επιπλοκών που μπορεί να εμφανιστούν (Soura και συν. 2012). Από τις δομές της κεφαλής τα χείλη προσβάλλονται συχνότερα (Sohail και συν. 2016). Οι επιπτώσεις τους σχετίζονται με την θέση, το μέγεθος, τις εμπλεκόμενες ανατομικές δομές, το είδος των παθολογικών αγγείων, τις λειτουργικές διαταραχές, αλλά και την δυσμορφία που προκαλούν. Μπορούν να προκαλέσουν μέχρι και θανατηφόρο αιμορραγία. Είναι παρούσες κατά τη γέννηση στο 40-60% των περιστατικών (Soura και συν. 2012), αλλά γίνονται ορατές σε κάποιο στάδιο μέχρι την εφηβεία λόγω ορμονικών αλλαγών ή διαταραχών των δύο φύλων, λοιμώξεων, εγκυμοσύνης ή κάποιου τραυματισμού ιατρογενούς ή μη (Pompa και συν. 2011, Sohail και συν. 2016, Shobeirian και συν. 2020). Ιστολογικά αποτελούνται από ένα κύριο αγγείο με μη φυσιολογικές απολήξεις σε φλεβικές και αρτηριακές δομές και οδηγούν σε διαστολή αυτών (Sohail και συν. 2016). Τα ενδοθηλιακά κύτταρα των αγγείων που συμμετέχουν έχουν φυσιολογικό κυτταρικό κύκλο, φαίνεται να πολλαπλασιάζονται με υψηλούς ρυθμούς και έχουν χαμηλή ευαισθησία σε αναστολτικές κυτοκίνες. Στην παρούσα περίπτωση, από την λήψη του ιστορικού προκύπτει ότι ο ασθενής δεν εμφάνισε την βλάβη σε μικρή ηλικία, το οποίο μας απομακρύνει από τη διάγνωση του αιμαγγειώματος. Επιπλέον, αναφέρει ταχεία αύξηση το τελευταίο διάστημα, χαρακτηριστικό σημείο αγγειακής δυσπλασίας.

Αν και οι αρτηριοφλεβώδεις δυσπλασίες έχουν σποραδική εμφάνιση στον πληθυσμό, διάφορα γονίδια που έχουν συσχετιστεί με την αγγειογένεση, τον πολλαπλασιασμό και την απόπτωση των κυττάρων φαίνεται να είναι υπεύθυνα για την εμφάνισή τους (Soura και συν. 2012). Ένα εξ αυτών, το CMC1 που εντοπίζεται στο 5q, έχει συσχετιστεί με αρτηριοφλεβώδεις δυσπλασίες σε ασθενείς με κληρονομικές τριχοειδικές δυσπλασίες (Brouillard και Vikkula, 2003). Η κλινική τους σημειολογία ποικίλλει και έχει κατηγοριοποιηθεί από τη δεκαετία του '90 με το σύστημα Schobinger (Kohout και συν. 1998). Σύμφωνα με αυτό, οι βλάβες ταξινομούνται σε τέσσερις κατηγορίες (I έως IV) ως εξής: I: επιπολής ερυθρότητα/θερμότητα, II: αυξανόμενη βλάβη με ψηλαφητές σφύξεις, III: εξέλκωση, άλγος, αιμορραγία, λοίμωξη και IV: συστηματικές επιδράσεις που οδηγούν σε καρδιακή ανεπάρκεια. Οι βλάβες μπορεί να είναι ασυμπτωματικές και με την επισκόπηση να μην είναι δυνατή η διάγνωση. Κάποιες φορές μπορεί να εμφανίζονται σαν μία κλυδάζουσα βλάβη με θερμότητα, ερυθρότητα, έλκη, νέκρωση ιστών, ενώ κατά την ψηλάφηση υπάρχει ροίζος ή φύσημα (Sohail και συν. 2016). Δημιουργούν αισθητικά και λειτουργικά προβλήματα ανάλογα με την περιοχή που εμφανίζονται και είναι επιτακτική η χειρουργική αντιμετώπισή τους. Στην αναφερόμενη περίπτωση, η βλάβη ήταν σταδίου III,

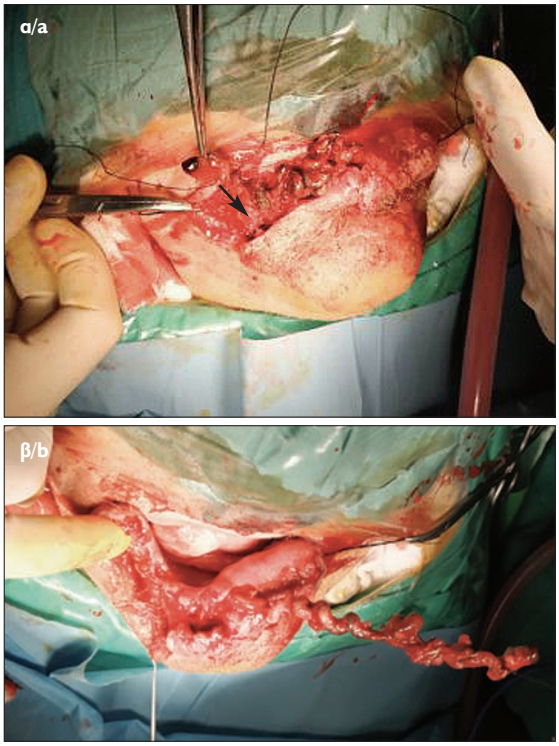

Εικ. 5: Χειρουργική εξαίρεση της βλάβης. α: Κατά την παρασκευή, διαφαίνεται η βλάβη με τα στοιχεία του εμβολισμού (βέλος) β: Η βλάβη, απολινωμένη στο ένα άκρο, και παρασκευασμένη στο μεγαλύτερο μήκος της. Η διεγχειρητική αιμορραγία είναι ελάχιστη.
Fig. 5: Surgical excision of the lesion. a: During dissection, the lesion with the embolization elements can be seen through (arrow), b: The lesion has been ligated on one end and dissected along most of its length. Intraoperative bleeding is minimal.

Εικ. 6: Η μετεγχειρητική εικόνα του ασθενούς. Παρατηρείται μικρή διόγκωση παρά τη μέση γραμμή.
Fig. 6: Postoperative picture of the patient. A slight swelling can be observed by the midline.

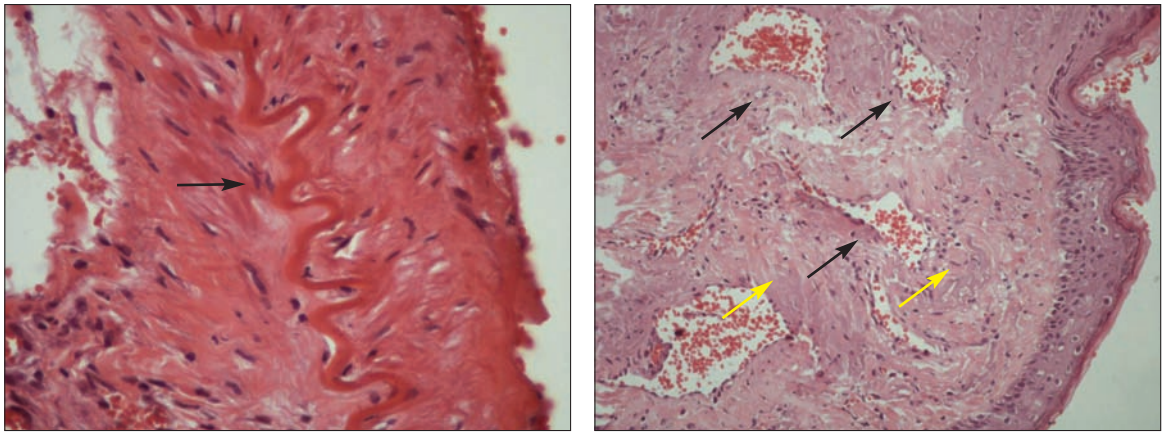

Εικ. 7: Ιστοπαθολογικό παρασκεύασμα. Το πρώτο παρασκεύασμα δεξιά αφορούσε τμήμα αγγείου (αρτηρία) 9 εκ. με πήγματα αίματος και υλικό εμβολισμού. Το δεύτερο και το τρίτο παρασκεύασμα αριστερά αφορούσαν τμήμα βλεννογόνου χείλους με πολλαπλά αγγεία υπεραιμικά και αγγειακούς χώρους, ενδοθηλιακά κύτταρα χωρίς ατυπία. Εστιακά διακρίνεται ινική και εξωαγγειακά υαλοειδοποίηση. Στοιχεία κακοήθειας δεν παρατηρούνται. Στην παρούσα εικόνα παρουσιάζεται τμήμα βλεννογόνου χείλους με πολλαπλά αγγεία υπεραιμικά και αγγειακούς χώρους (μαύρα βέλη), ενδοθηλιακά κύτταρα χωρίς ατυπία. Εστιακά διακρίνεται ινική και εξωαγγειακά υαλοειδοποίηση (κίτρινα βέλη). Η χρώση είναι H&E (αιματοξυλίνης- ηωσίνης). Στην πρώτη εικόνα η μεγέθυνση είναι x40. Στην δεύτερη εικόνα η μεγέθυνση είναι x20.

Fig. 7: Histopathological specimen. The first specimen on the right involved part of a vessel (artery), 9 cm, containing blood clots and embolization material. The second and third specimens on the left involved a part of the labial mucosa with multiple hyperaemic vessels and vascular spaces, endothelial cells without atypia. Fibrin can be seen focally and hyalinisation can be observed on the perivascular level. No elements of malignancy can be seen. This picture shows part of the labial mucosa with multiple hyperaemic vessels and vascular spaces (black arrows), endothelial cells without atypia. Fibrin can be seen focally and hyalinisation can be observed on the perivascular level (yellow arrows). Staining was done with H&E (haematoxylin-eosin). The first image is magnified at x40. The second image is magnified at x20.

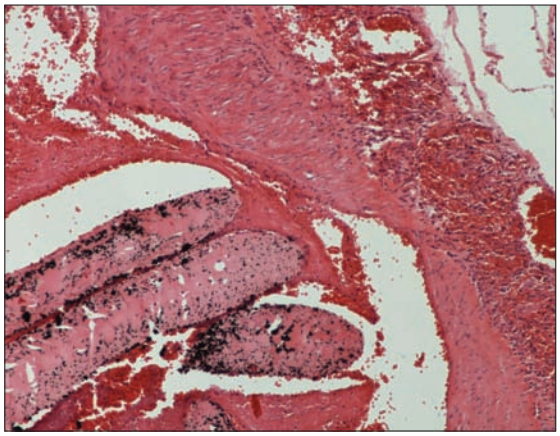

Εικ. 8: Ιστοπαθολογικό παρασκεύασμα. Τα μαύρα στίγματα αποτελούν τις εναποθέσεις του υλικού εμβολισμού στα τοιχώματα του παθολογικά διευρυμένου αγγείου. Η χρώση είναι H&E (αιματοξυλίνης-ηωσίνης) και η μεγέθυνση x20.

Fig. 8: Histopathological specimen. The black spots are deposits of embolization material on the walls of the pathologically widened vessel. Staining was done with H&E (haematoxylin-eosin) and the image is magnified at x20.

με έντονα λειτουργικά προβλήματα. Η οριστική της αντιμετώπιση ήταν σημαντική προς αποφυγή συστηματικών εκδηλώσεων και μετάπτωσης στο IV στάδιο.

Απεικονιστικά υπάρχουν διάφορες μέθοδοι που μπορούν να χρησιμοποιηθούν για τη προεγχειρητική διερεύνηση των βλαβών. Ο υπέρηχος B-mode και το Doppler είναι οι πιο συχνά χρησιμοποιούμενες χωρίς όμως να μπορούν να δώσουν ικανοποιητικές πληροφορίες. Η αξονική τομογραφία δείχνει το μέγεθος της βλά-

result in their diastole (Sohail et al. 2016). The endothelial cells of the participating vessels have a normal cell cycle, appear to multiply at high rates and have low sensitivity to inhibitory cytokines. In the case presented here, the patient did not develop the lesion at a young age according to his medical history, which points away from a diagnosis of haemangioma. He also reported that the lesion had been growing fast in the recent period, which is an indicative sign of a vascular malformation.

Despite the fact that arteriovenous malformations have a sporadic incidence in the population, various genes that have been associated with angiogenesis, cell multiplication and apoptosis, appear to be responsible for their development (Soura et al. 2012). Of those genes, CMC1 which can be detected in 5q, has been associated with arteriovenous malformations in patients with hereditary trichodysplasia (Brouillard and Vikkula, 2003). Their clinical signs can vary and have been classified since the 1990s using the Schobinger staging system (Kohout et al. 1998). According to that, lesions can be grouped into four categories (I to IV) as follows: I: superficial redness/warmness, II: increasing lesion with palpable thrills, III: ulceration, pain, haemorrhage, infection, and IV: systemic effects that lead to cardiac failure. Lesions can be asymptomatic, and diagnosis may not be possible through inspection. Sometimes they have a picture of a fluctuant lesion with warmth, blush, ulcers, tissue necrosis, and thrill or bruit upon palpation (Sohail et al. 2016). They can cause aesthetic and functional problems depending on the area they affect, and their surgical management is deemed to be necessary. The case reported here involved a stage

βης και των αγγείων που την τροφοδοτούν, ενώ η αξονική αγγειογραφία όχι μόνο μας δίνει ακριβείς πληροφορίες για το είδος, το μέγεθος των αγγείων και βοηθάει στην ακριβή διάγνωση, αλλά προσδιορίζει και την αποτελεσματικότητα πιθανού εμβολισμού προεγχειρητικά (Martin και συν. 2006, Shobeirian και συν. 2020). Ο συνδυασμός μαγνητικής τομογραφίας και μαγνητικής αγγειογραφίας, στην περίπτωσή μας απέδωσε με μεγάλη ακρίβεια το μέγεθος της βλάβης, το αγγειακό δίκτυο που σχημάτιζε και συμμετείχε στην βλάβη, καθώς επίσης έθεσε και την ένδειξη του προεγχειρητικού εμβολισμού. Επιπλέον, η διερεύνηση άλλων οργάνων με τον υπέρηχο κοιλίας αποκλείει συστηματικά σύνδρομα όπως το σύνδρομο Maffuci και άλλα.

Η σωστή αντιμετώπιση των αγγειακών δυσπλασιών στηρίζεται στην ακριβή διάγνωση. Στην περίπτωση των αιμαγγειωμάτων, στην παιδική ηλικία προτείνεται η παρακολούθηση της βλάβης, διότι σε μεγάλο ποσοστό αυτές υποστρέφουν. Αντίθετα οι αγγειακές δυσπλασίες χαρακτηρίζονται ως «ώριμες» βλάβες, διότι παρόλο που μπορεί να υπάρχουν κατά τη γέννηση, έχουν ένα αυξητικό πρότυπο ανάπτυξης και δεν υποστρέφουν αυτόματα (Pompa και συν. 2011). Η θεραπεία μπορεί να είναι συντηρητική, χειρουργική ή συνδυασμός των δύο. Η επιλογή εξαρτάται από τα χαρακτηριστικά, το μέγεθος, το βάθος και τον τύπο ροής. Επί του παρόντος η συνδυασμένη αντιμετώπιση με μεθόδους επεμβατικής ακτινολογίας και χειρουργικής εκτομής συνήθως προτείνεται σαν θεραπεία. Ειδικά, όσον αφορά τις αρτηριοφλεβικές δυσπλασίες, προτείνεται η χειρουργική εκτομή με προεγχειρητικό εκλεκτικό εμβολισμό (Sohail και συν. 2016). Ο στόχος του εμβολισμού είναι να μειώσει την αιματική ροή της βλάβης και να διευκολύνει τη χειρουργική εκτομή και όχι να μειώσει το μέγεθός της. Η χειρουργική αντιμετώπιση δεν πρέπει να καθυστερεί πάνω από 48 ώρες από τον εμβολισμό. Υπάρχουν επίσης κάποιες τεχνικές που μπορεί να βοηθήσουν το χειρουργείο, όπως η διατήρηση χαμηλής πίεσης διεγχειρητικά και η τοποθέτηση ενός προσωρινού ράμματος στο περιφερικό άκρο της βλάβης αν είναι δυνατόν. Για τον εμβολισμό έχουν χρησιμοποιηθεί διάφορα υλικά όπως πολυβινυλική αλκοόλη, συμπολυμερή και άλλα (Pompa και συν. 2011). Νεοαγγείωση και διαφυγή μπορεί να παρατηρηθεί μετά τον εμβολισμό του κύριου κλάδου που τροφοδοτεί τη βλάβη. Επίσης αν ο εμβολισμός είναι ελλιπής η εκτομή μπορεί να μην είναι πλήρης, με αποτέλεσμα να έχουμε μεγάλη πιθανότητα υποτροπής. Στη δική μας περίπτωση, ο εμβολισμός των 2 κλάδων που τροφοδοτούσαν την βλάβη προκάλεσε μία αυξημένη παροχή από τους άλλους κλάδους κατά την διάρκεια του εμβολισμού, που αποτέλεσε και το αίτιο για περαιτέρω εμβολισμό των κλάδων αυτών. Η διεγχειρητική ανεύρεση του υλικού εμβολισμού αποτελεί και ένα «οδηγό» για την ανεύρεση των εμβολισθέντων κλάδων και απολίνωση των λοιπών που σχετίζονται με την βλάβη. Ως εκ τούτου, είναι σημαντικό οι διαδικα-

III lesion with severe functional problems. Its definitive treatment was key in the prevention of systemic manifestations and progression to stage IV.

In terms of imaging, there are various methods that can be used to investigate these lesions preoperatively. B-mode and Doppler ultrasound are the most commonly used ones, however they cannot provide sufficient information. CT can show the size of the lesion and supplying vessels, and CT angiography can not just provide information on the type and size of the vessels and help with the exact diagnosis, but also help determine the effectiveness of a potential preoperative embolization (Martin et al. 2006, Shobeirian et al. 2020). In our case, the combination of CT and CT angiography offered a highly accurate picture of the size of the lesion, the vascular network surrounding and contributing to it, and also established an indication for preoperative embolization. Moreover, an investigation of other organs using an abdominal ultrasound, can help rule out systemic syndromes such as the Maffuci syndrome or other.

Accurate diagnosis is key to the effective treatment of vascular malformations. In the case of haemangiomas, it is recommended that the lesion is monitored in childhood, as a large number of these lesions regress. On the other hand, vascular malformations are described as "mature" lesions, because even though they can be present at birth they have an increasing growth pattern and do not regress spontaneously (Pompa et al. 2011). Treatment can be conservative, surgical or a combination of both. The choice depends on the features, size, depth and flow type. A combined approach using invasive radiology and surgical excision is currently the recommended course of treatment. With regard to arteriovenous malformations specifically, surgical excision with selective preoperative embolization is recommended (Sohail et al. 2016). Embolization seeks to reduce the lesion's blood flow and make the surgical excision easier, and not reduce its size. The surgical treatment should be performed within 48 hours after embolization. There are also some techniques that can help during the surgical operation, such as maintaining a low blood pressure intraoperatively, and placing a temporary suture onto the peripheral end of the lesion if possible. Various substances have been used for the embolization, such as polyvinyl alcohol, copolymers, and other materials (Pompa et al. 2011). Neovascularisation and leakage can be observed after embolization of the main branch that supplies the lesion. Moreover, if embolization is insufficient, excision may be incomplete which could result in a higher risk of relapse. In our case, the embolization of the 2 branches that supplied the lesion led to increased supply from the other branches during the embolization process, which resulted in the further embolization of those branches. The intraoperative detection of the embolization material can also be used as a "guide" to help

σίες αυτές να γίνονται σε εξειδικευμένα κέντρα και όπου υπάρχει ο εξοπλισμός για την αντιμετώπιση επιπλοκών.
Οι αρτηριοφλεβικές δυσπλασίες αφορούν μία μεγάλη ομάδα βλαβών, οι οποίες έχουν ταξινομηθεί από το 1982. Ποικίλλουν στα κλινικά και ιστοπαθολογικά χαρακτηριστικά, ενώ έχουν διαφορετική ηλικία έναρξης και πορεία κατά τη διάρκεια της ζωής, με διαφορετικό δυναμικό ανάπτυξης. Οι περισσότερες δημιουργούν λειτουργικά ακόμα και κοινωνικά προβλήματα και χρήζουν αντιμετώπισης χειρουργικής ή μη. Είναι πιθανό να διαγνωσθούν εσφαλμένα, να υποεκτιμηθεί η κλινική τους πορεία, με αποτέλεσμα να έχουμε επιπλοκές δύσκολα διαχειρίσιμες σε επόμενο χρονικά στάδιο. Η προεγχειρητική προετοιμασία είναι ένα σημαντικό στάδιο της διερεύνησης ώστε να αποφευχθούν επιπλοκές, που θα μπορούσαν να αποβούν ακόμα και θανατηφόρες. Κάθε περιστατικό πρέπει να εξατομικεύεται και το ιστορικό να είναι πλήρες, διότι και αυτό παίζει πολύ σημαντικό ρόλο στη διάγνωση. Ο συνδυασμός προεγχειρητικού εμβολισμού και χειρουργικής εκτομής της βλάβης αναφέρεται ως η θεραπεία εκλογής σε υψηλής ροής αρτηριοφλεβώδεις δυσπλασίες. Λόγω της πιθανότητας υποτροπής των δυσπλασιών αυτών, είναι σημαντικό να υπάρχει παρακολούθηση του ασθενούς για ένα ικανοποιητικό χρονικό διάστημα και να διενεργείται ο απαραίτητος απεικονιστικός έλεγχος. Οι ασθενείς πρέπει να ενημερώνονται για την πιθανότητα δεύτερης χειρουργικής επέμβασης σε μη ικανοποιητικά αποτελέσματα, αλλά και να λαμβάνεται υπ' όψιν η άποψή τους όσον αφορά το αισθητικό και λειτουργικό μέρος της μετεγχειρητικής τους πορείας.
Συμπερασματικά, οι αρτηριοφλεβώδεις δυσπλασίες είναι αγγειακές ανωμαλίες που χρήζουν αντιμετώπισης, καθώς δεν υποστρέφουν αυτόματα και είναι δυνητικά επικίνδυνες για τη ζωή. Η ενδεδειγμένη αντιμετώπιση, που μπορεί να είναι συντηρητική ή/και επεμβατική, καθορίζεται από τα κλινικά χαρακτηριστικά της εκάστοτε δυσπλασίας. Περαιτέρω διερεύνηση του ακριβούς μηχανισμού αύξησής τους θα συμβάλλει στη καλύτερη κατανόησή τους και θα οδηγήσει στην αποτελεσματικότερη αντιμετώπισή τους.

identify the embolized branches and ligate the rest of the vessels that are associated with the lesion. Therefore, it is important that these procedures take place at specialist centres and sites that have the necessary equipment to manage any complications.
Arteriovenous malformations involve a large group of lesions which were first classified in 1982. They vary in terms of their clinical and histopathological features and have different ages of onset and courses over a patient's life, with varying growth potentials. Most of them result in functional or even social problems, and require surgical or non-surgical management. They are likely to be misdiagnosed and have their clinical course mis-assessed, which can result in complications that are difficult to manage at a later stage. Preoperative preparation is a key stage of the investigation process, which helps prevent complications that could even have a fatal outcome. Each patient should be looked at as an individual case and their medical history should be reviewed thoroughly, as it plays a very important role in diagnosis. The combination of preoperative embolization and surgical excision of the lesion is reported as being the treatment of choice for high-flow arteriovenous malformations. Due to the risk of relapse of these malformations, it is necessary to follow-up on patients for a sufficient amount of time, and perform the necessary imagining examinations. Patients should also be informed about the potential need for a second surgical intervention if the results are not satisfactory, and be consulted with regards to the aesthetic and functional aspect of their postoperative course.
In conclusion, arteriovenous malformations are vascular anomalies that require management as they do not regress spontaneously and can be life-threatening. The recommended treatment, which can be conservative and/or invasive, is determined based on the clinical characteristics of each malformation. Further investigation of the exact growth mechanisms of these lesions, can contribute to their better understanding and more effective treatment.

ΒΙΒΛΙΟΓΡΑΦΙΑ/REFERENCES

Antony G, Mani V, and Noufal A: Update on the Classification of Hemangioma. J Oral Maxillofac Pathol. 18(Suppl 1): S117-20, 2014

Brouillard P, and Vikkula M: Vascular Malformations: Localized Defects in Vascular Morphogenesis. Clin Genet. 63(5): 340-51 2003

Classification | International Society for the Study of Vascular Anomalies. n.d. Accessed May 6, 2020. https://www.issva.org/classification

Kohout MP, Hansen M, Pribaz JJ, and Mulliken JB: Arteriovenous Malformations of the Head and Neck: Natural History and Management. Plast Reconstr Surg. 102 (3): 643–54, 1998

Martin TJ, Lotfi HB, and Rhee JS: Arteriovenous Fistula of the Lower Lip: Case Report of Combined Intra-Vascular and Surgical Cure. Wisconsin Medical Journal 105 (4): 47–50, 2006

McCuaig CC: Update on Classification and Diagnosis of Vascular Malformations. Curr Opin Pediatr. 29 (4): 448–54, 2017

Mulliken JB, and Glowacki J: Hemangiomas and Vascular Malformations in Infants and Children: A Classification Based on Endothelial Characteristics. Plast Reconstr Surg. 69 (3): 412–20, 1982

Pompa V, Valentini V, Pompa G, Di Carlo S, and Bresadola L: Treatment of High-Flow Arteriovenous Malformations (AVMs) of the Head and Neck with Embolization and Surgical Resection. Ann Ital Chir. 82 (4): 253–60, 2011

Richter A, Gresham T, and Suen JY: Clinical Course of Arteriovenous Malformations of the Head and Neck: A Case Series. Otolaryngol Head Neck Surg. 142 (2): 184–90, 2010

Shobeirian F, Morteza ST, Ruhollah Y, and Hamidreza H: Huge Arteriovenous Malformation of Upper Lip - A Case Report. Iran J Otorhinolaryngol. 32 (1): 49–52, 2020

Sohail M, Bashir MM, Ansari HH, Khan FA, Assumame N, Awan NU, and Chatha AA: Outcome of Management of Vascular Malformations of Lip. J Craniofac Surg. 27 (6): e520–24, 2016

Soura E, Stefanaki Ch, and Katsarou-Katsari A: Vascular Malformations. Hellenic Dermato-Venereological Review 23 (3): 143–58, 2012

Διεύθυνση επικοινωνίας:
Δέσποινα Μιχαηλίδου
Γ.Ν.Θ. «Γ. Παπανικολάου»
Εξοχή, ΤΚ 57010, Θεσσαλονίκη
Τηλ.: +30 6955509064
e-mail: demihail@hotmail.com

Address:
Despoina Michailidou
"G. Papanikolaou" General Hospital of Thessaloniki
Exochi, 57010 Thessaloniki, Greece
Tel.: +30 6955509064
e-mail: demihail@hotmail.com

Οδούς εντός οδόντος (dens in dente): Αναφορά περίπτωσης και συστηματική ανασκόπηση των πληθυσμιακών μελετών

Βαΐα-Αικατερίνη ΑΛΕΞΟΥΔΗ[1], Δημήτριος ΤΑΤΣΗΣ[1], Δημήτριος ΔΕΛΗΓΙΑΝΝΙΔΗΣ[1], Κωνσταντίνος ΑΝΤΩΝΙΑΔΗΣ[2]

Κλινική Στοματικής και Γναθοπροσωπικής Χειρουργικής, Οδοντιατρική Σχολή ΑΠΘ, ΓΝΘ «Γ. Παπανικολάου» (Διευθυντής: Καθηγητής Κ. Αντωνιάδης)

Tooth within a tooth (dens in dente): A case report and a systematic review of population studies

Vaia-Aikaterini ALEXOUDI, Dimitrios TATSIS, Dimitrios DELIGIANNIDIS, Konstantinos ANTONIADES

Department of Oral and Maxillofacial Surgery, School of Dentistry, Aristotle University of Thessaloniki, "G. Papanikolaou" General Hospital of Thessaloniki, Greece (Head: Professor K. Antoniades)

Ενδιαφέρουσα περίπτωση
Case report

ΠΕΡΙΛΗΨΗ: Ο όρος οδούς εντός οδόντος (dens in dente ή αλλιώς dens invaginatus) αφορά την ανωμαλία κατά τη διάπλαση του δοντιού, κατά την οποία το όργανο της αδαμαντίνης εμβυθίζεται στην οδοντική θηλή, έχοντας ως αποτέλεσμα τη δημιουργία δομής όμοιας με δόντι στο εσωτερικό ενός δοντιού. Παρουσιάζουμε ένα περιστατικό και τη διαχείρισή του, λόγω συνοδής επιπλοκής με δημιουργία αποστήματος. Στη συνέχεια παρουσιάζεται συστηματική ανασκόπηση των πληθυσμιακών μελετών με βάση τις διεθνείς μηχανές αναζήτησης MEDLINE και Google Scholar. Συνολικά, προέκυψαν 28 μελέτες που φαίνεται να εμφανίζουν διακυμάνσεις στην επίπτωση από 0,3-26%. Το εύρος αυτό μπορεί να οφείλεται σε παράγοντες όπως οι διαγνωστικές δυσκολίες, οι διαφορές στις ομάδες παρατήρησης και τα χρησιμοποιούμενα κριτήρια για τη διάγνωση.
Το φαινόμενο αυτό παρουσιάζεται συχνότερα σε πλαγίους της άνω γνάθου με πολλές περιπτώσεις να διαλανθάνουν της προσοχής, γεγονός το οποίο σχετίζεται με αυξημένη πιθανότητα λοίμωξης και επέκτασης τοπικά ή και σε παρακείμενα τραχηλοπροσωπικά διαστήματα. Καθώς αυξάνεται η πιθανότητα επιπλοκών, θα πρέπει να συμπεριλαμβάνεται στη διαγνωστική σκέψη του κλινικού και να γίνεται προσεκτική διαχείριση ανάλογων περιπτώσεων.

ΛΕΞΕΙΣ ΚΛΕΙΔΙΑ: Dens in dente, dens invaginatus.

SUMMARY: The term dens in dente (also dens invaginatus) refers to an anomaly in tooth formation, in which the enamel organ is submerged into the dental papilla, causing a tooth-like formation inside the tooth. We present a case with a concomitant dental abscess formation and its management. A systematic review of population studies was conducted in search engines MEDLINE and Google Scholar. In total, 28 studies are included in our study, presenting a wide diversity of incidence from 0.3 to 26%. The diversity can be attributed to factors such as diagnostic difficulties, differences in the study populations, and differences in diagnostic criteria.
This anomaly is more frequent in maxillary lateral incisors, may be underdiagnosed, and has a higher prevalence of infections and abscess formation. Thus, the complication rate is higher and the need of proper documentation is important for the clinician.

KEY WORDS: Dens in dente, dens invaginatus.

[1] *Ειδικευόμενος/-η Ιατρός ΣΓΠΧ, Κλινική ΣΓΠΧ, ΓΝΘ «Γ. Παπανικολάου»*
[2] *Δρ ΣΓΠΧ, Καθηγητής, Διευθυντής, Κλινική ΣΓΠΧ, ΓΝΘ «Γ. Παπανικολάου», Οδοντιατρική Σχολή ΑΠΘ*

Παρελήφθη: 6/4/2020 - Έγινε δεκτή: 4/6/2020

Paper received: 6/4/2020 - Accepted: 4/6/2020

ΕΙΣΑΓΩΓΗ

Ο όρος οδούς εντός οδόντος (dens in dente ή αλλιώς dens invaginatus) περιγράφει το αποτέλεσμα μίας ανωμαλίας κατά τη διάπλαση του δοντιού, κατά την οποία το όργανο της αδαμαντίνης εμβυθίζεται στην οδοντική θηλή πριν το στάδιο της επιμετάλλωσης και δημιουργίας των σκληρών οδοντικών ιστών. Ως αποτέλεσμα παρατηρείται μία δομή ως ένα μικρότερο δόντι μέσα στον πολφικό θάλαμο του κυρίως δοντιού (Jindal και συν. 2009, Thakur και συν. 2014). Η επίπτωση αυτής της ανωμαλίας περιγράφεται από 0,04 έως 10% σε διάφορες βιβλιογραφίες, αλλά χωρίς συγκεντρωμένα επιδημιολογικά δεδομένα (Demartis και συν. 2009).

Στην προσπάθεια επεξήγησης του φαινομένου έχουν προταθεί διάφορες θεωρίες (Thakur και συν. 2014). Αρχικά, εκτιμήθηκε ότι μία περιοχή του οργάνου της αδαμαντίνης παραμένει στάσιμη ενώ το υπόλοιπο αδαμαντινικό επιθήλιο συνεχίζει να αναπτύσσεται, με αποτέλεσμα να εγκολπώνεται τμήμα του στατικού ιστού (Kronfeld, 1934).

Έχει υποστηριχτεί ότι τμήμα του οργάνου της αδαμαντίνης μπορεί να υπερλειτουργεί και να καταλαμβάνει μέρος όπου υπό φυσιολογικές συνθήκες δεν ευρίσκεται (Rushton, 1937).

Έχουν επίσης προταθεί ως αιτιολογικοί παράγοντες η υπέρμετρη άσκηση εξωτερικών δυνάμεων επί του οδοντικού σπέρματος καθώς και γενετικοί παράγοντες (Atkinson 1943, Pokala και Acs, 1994, Hosey και Bedi ,1996).

Η επικρατέστερη ταξινόμηση είναι αυτή του Oehlers και συν. και χωρίζει τις περιπτώσεις dens in dente σε 3 τύπους (Oehlers, 1957):

- Τύπος I: περιπτώσεις στις οποίες οι καταδύσεις του αδαμαντινικού επιθηλίου καταλήγουν σε τυφλό άκρο μέσα στη μύλη του κυρίως δοντιού, χωρίς επέκταση ριζικότερα.
- Τύπος II: περιπτώσεις επέκτασης της κατάδυσης πέραν της αδαμαντινοοστεϊνικής ένωσης.
- Τύπος III: περιπτώσεις επέκτασης της κατάδυσης ακρορριζικά με δημιουργία δεύτερου ριζικού άκρου.

Στον τύπο III μπορεί να υπάρχουν δύο υποπεριπτώσεις, οι οποίες αφορούν την επικοινωνία με τον περιοδοντικό σύνδεσμο και την επακόλουθη πιθανή περιοδοντική φλεγμονή. Έτσι ως IIIa ορίζεται η επικοινωνία με τον περιοδοντικό σύνδεσμο μέσω ψευδο-ακρορριζίου, ενώ ως IIIb η περίπτωση συνένωσης του ακρορριζικού άκρου.

Ακτινογραφικά η εικόνα αφορά μία ακτινοσκιερή περιοχή παρόμοια με αυτήν της αδαμαντίνης, η οποία εκτείνεται αναλόγως την περίπτωση. Θεραπευτικά, η ενδοδοντική θεραπεία αυτού του δοντιού ή η εξαγωγή του επί αδυναμίας της πρώτης είναι οι διαθέσιμες επιλογές.

Σκοπός του άρθρου αυτού είναι η παρουσίαση ενός περιστατικού dens in dente τύπου IIIa, το οποίο αντιμετωπίστηκε με χειρουργική εξαίρεση, καθώς και η συστηματική ανασκόπηση των επιδημιολογικών μελετών της βιβλιογραφίας.

INTRODUCTION

The term tooth within a tooth (dens in dente, also known as dens invaginatus) is used to describe a dental developmental malformation, in which there is an infolding of the enamel organ into the dental papilla that occurs before the stages of mineralization and formation of hard tooth tissue. The resulting structure looks like a smaller tooth within the pulp chamber of the main tooth (Jindal et al. 2009, Thakur et al. 2014). The reported prevalence of this anomaly ranges from 0.04% to 10% according to different studies, without gathered epidemiological data (Demartis et al. 2009).

Various theories have been proposed in an effort to explain this phenomenon (Thakur et al. 2014). Initially, it was suggested that it results from a focal failure of growth of the enamel organ while the surrounding enamel epithelium continues to proliferate and engulf part of the static tissue as a result (Kronfeld, 1934).

It has also been argued that this invagination can result from the over-functioning of a part of the enamel organ and invasion of an area that it would normally not occupy (Rushton, 1937).

Other aetiological factors that have been suggested include external forces exerting an excessive effect on the tooth germ, as well as genetic factors (Atkinson 1943, Pokala and Acs, 1994, Hosey and Bedi, 1996).

The most widely-used classification is that of Oehlers et al., who distinguished 3 types of dens in dente (Oehlers, 1957):

- Type I: the invagination of the enamel epithelium ends as a blind sac within the crown of the main tooth, without a more apical extension.
- Type II: the invagination extends beyond the cemento-enamel junction.
- Type III: the invagination extends into the apical area with the creation of a second apical foramen.

Type III can have two sub-classes, which involve communication with the periodontal ligament and potential periodontal inflammation as a result of that. More specifi-

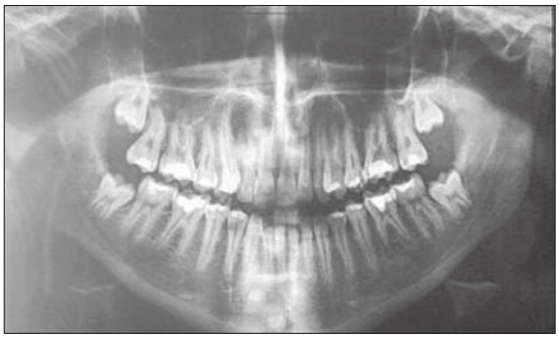

Εικ. 1: Ορθοπαντομογράφημα με εικόνα διαύγασης αντίστοιχα στον πλάγιο 12.
Fig. 1: Orthopantomogram revealing a picture of radiolucency correspondingly to lateral incisor 12.

Εικ. 2: #12 μετά την εξαγωγή, ακρορριζική άποψη. Κατηγορία IIIa κατά Oehlers.
Fig. 2: #12 post extraction, apical view. IIIa type according to Oehlers.

Εικ. 3: #12 μετά την εξαγωγή, υπερώια άποψη.
Fig. 3: #12 post extraction, palatal view.

Εικ. 4: Ακτινογραφία οδόντος όπου διαφαίνεται το ψευδοακρορρίζιο του οδόντος και η κατάδυση της αδαμαντίνης.
Fig. 4: Dental x-ray, pseudo-foramen of the tooth and enamel invagination can be seen through.

ΥΛΙΚΑ ΚΑΙ ΜΕΘΟΔΟΣ

Α. ΑΝΑΦΟΡΑ ΠΕΡΙΠΤΩΣΗΣ

Άρρην ασθενής, 25 ετών προσήλθε λόγω αποστήματος άνω γνάθου προστομιακά αντίστοιχα στους κεντρικό και πλάγιο άνω τομείς δεξιά. Είχε λάβει πρότερα per os αντιμικροβιακή αγωγή σε συνδυασμό με αναλγητικά από διημέρου χωρίς βελτίωση της κλινικής εικόνας. Επισκοπικά παρατηρήθηκε οίδημα στην περιοχή αντίστοιχα προστομιακά των δοντιών, ενώ ο πλάγιος υπερώια παρουσίαζε εμφανή διαπλάτυνση με εικόνα κατάδυσης της αδαμαντίνης.

Το ατομικό αναμνηστικό του ασθενούς ήταν ελεύθερο χωρίς λήψη φαρμακευτικής αγωγής. Από την κλινική εξέταση δεν αναδείχθηκαν άλλα παθολογικά ευρήματα. Ο λοιπός οδοντικός φραγμός κλινικά και απεικονιστικά χωρίς παθολογικά ευρήματα. Στην πανοραμική ακτινογραφία που ακολούθησε εντοπίστηκε ακτινοσκιερό μόρφωμα στον πολφικό θάλαμο του 12, με μικρή περιοχή ακτινοδιαύγασης περιακρορριζικά (Εικ. 1).

Στον ασθενή προτάθηκε η χειρουργική εξαίρεση του πλαγίου. Πιο αναλυτικά, διενεργήθηκε εξαγωγή του πλαγίου δεξιά με συνοδό σχάση-παροχέτευση προστομιακά. Μετεγχειρητικά ο ασθενής παρουσίασε ήπιο οίδημα της περιοχής, το οποίο αποκαταστάθηκε σταδιακά με per os αντιβιοτική κάλυψη και αντιφλεγμονώδη. Η εικόνα του εξαχθέντος δοντιού συνάδει με την εικόνα dens in dente τύπου IIIa, καθώς παρατηρείται η δημιουργία δεύτερου ακρορριζικού άκρου με ψευδοακρορρίζιο κλινικά και απεικονιστικά (Εικ. 2 και 3). Η ακτινογραφία του δον-

cally, IIIa involves communication with the periodontal ligament through a pseudo-foramen, and IIIb involves perforation of the apical area.

Radiographically, dens in dente has the picture of a radiopaque area which resembles that of the enamel and has an extension that varies from case to case. The treatment options include endodontic treatment of the affected tooth or extraction if that is not possible.

The aim of this article is to present a case of type IIIa dens in dente, which was treated by surgical extraction, as well as to provide a systematic review of the epidemiological studies that are available in the literature.

MATERIALS AND METHOD

A. CASE REPORT

A 25-year-old male patient presented due to a maxillary abscess vestibularly, correspondingly to the area of the central and lateral maxillary incisors on the right. He had previously received per os antimicrobial treatment in combination with analgesics starting two days earlier, without any improvement of his clinical picture. Inspection revealed a swelling in the area that corresponds to the vestibular part of the teeth, while the lateral incisor had a visible widening palatally, with an image of enamel invagination.

The patient's medical history was unremarkable without any medications. Clinical examination did not reveal any other pathological findings. In clinical and imaging terms, the rest of the dentition was free of pathological findings.

τιού μετεξακτικά επιβεβαιώνει την κατάδυση της αδαμαντίνης (Εικ. 4).

Β. ΑΝΑΣΚΟΠΗΣΗ ΤΗΣ ΒΙΒΛΙΟΓΡΑΦΙΑΣ

Πραγματοποιήθηκε αναζήτηση της διεθνούς βιβλιογραφίας στις μηχανές αναζήτησης MEDLINE και Google Scholar με τους ακόλουθους όρους αναζήτησης: (dens

The panoramic x-ray that was taken showed a radiopaque mass in the pulp chamber of 12, with a small area of radiolucency periapically (Fig. 1).
The patient was advised to undergo surgical extraction of the lateral incisor. More specifically, the right lateral incisor was eventually extracted with concomitant incision-drainage vestibularly. Postoperatively, the patient devel-

Πίνακας 1
Μελέτες που συμπεριλήφθηκαν στην ανασκόπηση.

Α/Α	Μελέτη	Δείγμα	Συχνότητα
1.	(Mühlreiter 1873)	500 άνω πλάγιοι τομείς	2,8%
2.	(Atkinson 1943)	500 άνω πλάγιοι τομείς	10%
3.	(Boyne 1952)	1000 άνω τομείς	0,3% των δοντιών
4.	(Stephens 1953)	150 περιπτώσεις ολοστοματικού ελέγχου	8%
5.	(Shafer 1953)	2542 περιπτώσεις ολοστοματικού ελέγχου	1,3% των ασθενών
6.	(Hallett 1953)	586 περιπτώσεις ολοστοματικού ελέγχου	6,6% στους πλαγίους και 0,5% στους κεντρικούς τομείς
7.	(Amos 1955)	1000 περιπτώσεις ολοστοματικού ελέγχου	5,1% των ασθενών
8.	(Amos 1955)	203 περιπτώσεις ολοστοματικού ελέγχου	6,9% των ασθενών
9.	(Grahnén 1959)	3020 δεξιοί άνω τομείς	2,7% των ασθενών
10.	(Ulmansky και Hermel 1964)	500 περιπτώσεις ολοστοματικού ελέγχου	2% των ασθενών
11.	(Poyton και Morgan 1966)	5000 περιπτώσεις ολοστοματικού ελέγχου	0,25% των ασθενών
12.	(Miyoshi και συν. 1971)	Εξαχθέντες πλάγιοι τομείς	38,5% των πλαγίων
13.	(Fujiki και συν. 1974)	2126 Εξαχθέντες πλάγιοι τομείς	4,2% των πλαγίων
14.	(Thomas 1974)	1886 περιπτώσεις ολοστοματικού ελέγχου	7,74% των ασθενών
15.	(Gotoh και συν. 1979)	766 πλάγιοι τομείς της άνω γνάθου	9,66% των οδόντων
16.	(Ruprecht και συν. 1986)	1581 περιπτώσεις ολοστοματικού ελέγχου	1,7% των ασθενών
17.	(Ruprecht και συν. 1987)	300 περιπτώσεις ολοστοματικού ελέγχου	10% των ασθενών
18.	(Thongudomporn και Freer 1998)	111 περιπτώσεις ολοστοματικού ελέγχου	26,1% των ασθενών
19.	(Bäckman και Wahlin 2001)	739 περιπτώσεις ολοστοματικού ελέγχου	6,8% των ασθενών
20.	(Hamasha και Alomari 2004)	1660 περιπτώσεις ολοστοματικού ελέγχου	2,95% των ασθενών και 0,65% των οδόντων
21.	(Ezoddini και συν. 2007)	480 περιπτώσεις μελέτης ορθοπαντομογραφημάτων	0,8%
22.	(Cakici και συν. 2010)	1012 περιπτώσεις ολοστοματικού ελέγχου	1,3%
23.	(Gupta και συν. 2011)	1123 περιπτώσεις ολοστοματικού ελέγχου-κλινικά, απεικονιστικά, μελέτη εκμαγείων	2,4%
24.	(Gündüz και συν. 2013)	5355 περιπτώσεις ολοστοματικού ελέγχου με περιακρορριζικές α/ες και ορθοπαντομογραφήματα	2,5%
25.	(Patil και συν. 2013)	4133 μελέτες ορθοπαντομογραφημάτων	0,4%
26.	(Shashirekha και Jena 2013)	1062 περιπτώσεις ολοστοματικού ελέγχου-κλινικά και απεικονιστικά	0,18%
27.	(Sajnani και King 2014)	533 περιπτώσεις ολοστοματικού ελέγχου απεικονιστικά	2,8%
28.	(Capar και συν. 2015)	300 περιπτώσεις ολοστοματικού ελέγχου με CBCT-σύγκριση με ορθοπαντομογραφήματα	10,7% ανιχνεύτηκαν με τη CBCT και 3% με το ορθοπαντομογράφημα
29.	(Różyło και συν. 2018)	Αναδρομική μελέτη περιπτώσεων ολοστοματικού ελέγχου με CBCT	44 δόντια

in dente) AND population, (dens invaginatus) AND population, (dens in dente) AND epidemiological study, (dens invaginatus) AND epidemiological study. Από τα άρθρα που προέκυψαν, έγινε δια χειρός επιλογή αυτών που πληρούσαν το κριτήριο των επιδημιολογικών μελετών από τους ερευνητές (ΒΑΑ, ΔΤ, ΔΔ). Επιπλέον, χρησιμοποιήθηκαν τα δεδομένα παλαιότερων ανασκοπήσε-

oped mild swelling in the area, which was gradually resolved with the use of per os antibiotics and anti-inflammatory treatment. The picture of the extracted tooth is consistent with that of a type IIIa dens in dente, as the formation of a second apical foramen with a pseudo-foramen can be observed from a clinical and imaging point of view (Fig. 2 and 3). The post-extraction x-ray of

Table 1
Studies that were included in this literature review.

S/N	Study	Sample	Frequency
1.	(Mühlreiter 1873)	500 maxillary lateral incisors	2.8%
2.	(Atkinson 1943)	500 maxillary lateral incisors	10%
3.	(Boyne 1952)	1000 maxillary incisors	0.3% of teeth
4.	(Stephens 1953)	150 cases of full-mouth surveys	8%
5.	(Shafer 1953)	2542 cases of full-mouth surveys	1.3% of patients
6.	(Hallett 1953)	586 cases of full-mouth surveys	6.6% in lateral incisors and 0.5% in central incisors
7.	(Amos 1955)	1000 cases of full-mouth surveys	5.1% of patients
8.	(Amos 1955)	203 cases of full-mouth surveys	6.9% of patients
9.	(Grahnén 1959)	3020 right maxillary incisors	2.7% of patients
10.	(Ulmansky and Hermel 1964)	500 cases of full-mouth surveys	2% of patients
11.	(Poyton and Morgan 1966)	5000 cases of full-mouth surveys	0.25% of patients
12.	(Miyoshi et al. 1971)	Extracted lateral incisors	38.5% of lateral incisors
13.	(Fujiki et al. 1974)	2126 extracted lateral incisors	4.2% of lateral incisors
14.	(Thomas 1974)	1886 cases of full-mouth surveys	7.74% of patients
15.	(Gotoh et al. 1979)	766 maxillary lateral incisors	9.66% of teeth
16.	(Ruprecht et al. 1986)	1581 cases of full-mouth surveys	1.7% of patients
17.	(Ruprecht et al. 1987)	300 cases of full-mouth surveys	10% of patients
18.	(Thongudomporn and Freer 1998)	111 cases of full-mouth surveys	26.1% of patients
19.	(Bäckman and Wahlin 2001)	739 cases of full-mouth surveys	6.8% of patients
20.	(Hamasha and Alomari 2004)	1660 cases of full-mouth surveys	2.95% of patients and 0.65% of teeth
21.	(Ezoddini et al. 2007)	480 cases of orthopantomogram surveys	0.8%
22.	(Cakici et al. 2010)	1012 cases of full-mouth surveys	1.3%
23.	(Gupta et al. 2011)	1123 cases of full-mouth surveys-clinical, imaging, dental casts	2.4%
24.	(Gündüz et al. 2013)	5355 cases of full-mouth surveys with periapical x-rays and orthopantomograms	2.5%
25.	(Patil et al. 2013)	4133 orthopantomogram surveys	0.4%
26.	(Shashirekha and Jena 2013)	1062 cases of full-mouth surveys-clinical and imaging	0.18%
27.	(Sajnani and King 2014)	533 cases of full-mouth surveys -imaging	2.8%
28.	(Capar et al. 2015)	300 cases of full-mouth surveys with CBCT-comparison to orthopantomograms	10.7% identified using CBCT and 3% using orthopantomogram
29.	(Różyło et al. 2018)	Retrospective study of cases of full-mouth surveys using CBCT	44 teeth

ων (Alani και Bishop, 2008, Thakur και συν. 2014), που συγκέντρωναν μελέτες πληθυσμών. Δεν αναζητήθηκε μη δημοσιευμένη βιβλιογραφία και οποιαδήποτε διαφωνία μεταξύ των ερευνητών λύθηκε ομόφωνα.

ΑΠΟΤΕΛΕΣΜΑΤΑ

Από την αναζήτηση της βιβλιογραφίας με τα επιλεγμένα κριτήρια, προέκυψε ο συνολικός αριθμός των 27 δημοσιευμένων άρθρων, εκ των οποίων τα 14 πληρούσαν το κριτήριο της επιδημιολογικής μελέτης με εμφάνιση dens in dente στον υπό μελέτη πληθυσμό. Επιπλέον, από τις εργασίες των Alani και Bishop, 2008 και Thakur και συν. 2014, προέκυψαν 14 μελέτες πληθυσμών παλαιότερης χρονολογίας (πριν το 1990), που ενσωματώθηκαν στα αποτελέσματα της παρούσης ανασκόπησης. Συνολικά, προέκυψαν 28 μελέτες που συνοψίζονται στον Πίνακα 1. Η μελέτη του Amos μελετά 2 διαφορετικούς πληθυσμούς για την επίπτωση, και ως εκ τούτου καταλαμβάνει 2 ξεχωριστές σειρές στον Πίνακα 1.

ΣΥΖΗΤΗΣΗ

Έχουν χρησιμοποιηθεί διάφοροι όροι για την περιγραφή του φαινομένου της κατάδυσης του αδαμαντινικού οργάνου, αντανακλώντας τις διάφορες θεωρίες αιτιολογίας και ταξινόμησης του φαινομένου (dens in dente, dens invaginatus, tooth within a tooth).

Η αδαμαντινική κατάδυση δεν αποτελεί σπάνιο φαινόμενο και ανευρίσκεται περισσότερο συχνά από άλλες ανωμαλίες διάπλασης, όπως ταυροδοντία ή πλάγιοι τομείς pegshaped. Σε έρευνα 739 ατόμων έχει περιγραφεί ποσοστό 6,8% dens in dente σε μόνιμη οδοντοφυία σε σχέση με 0,3% ταυροδοντίας και 0,8% πλαγίων με pegshape (Bäckman και Wahlin, 2001).

Η αναφερόμενη επίπτωση του φαινομένου στο γενικό πληθυσμό κυμαίνεται από 0,3-26,1%, με το μεγαλύτερο όγκο των περιπτώσεων να κυμαίνεται κοντά στο 2%. Το μεγάλο εύρος μπορεί να εξηγηθεί από τις διαγνωστικές δυσκολίες, τις διαφορές στις ομάδες παρατήρησης και τα χρησιμοποιούμενα κριτήρια για τη διάγνωση (Alani και Bishop, 2008). Η αδυναμία της στατιστικής ανάλυσης του συνόλου των αποτελεσμάτων που προέκυψαν από την παρούσα μελέτη, οφείλεται σε αυτήν την ετερογένεια στην καταγραφή των παρατηρήσεων από τους συγγραφείς.

Μία ενδιαφέρουσα επιδημιολογική παρατήρηση που μπορεί να προκύψει από την τρέχουσα μελέτη, είναι ότι η επίπτωση του dens in dente είναι μεγαλύτερη στους πληθυσμούς της Τουρκίας, όπως συμφωνεί και η μελέτη του Gündüz και συνεργατών (Gündüz και συν. 2013).

Οι πλάγιοι τομείς της άνω προσβάλλονται συχνότερα κάτι το οποίο παρατηρείται και στην περίπτωσή μας. Τα οπίσθια δόντια άνω και κάτω γνάθου θεωρούνται σπάνιες εντοπίσεις. Οι κάτω γομφίοι μάλιστα αρχικά θεωρή-

the tooth confirmed the presence of enamel invagination (Fig. 4).

B. LITERATURE REVIEW

We performed a search in the international literature using the MEDLINE and Google Scholar engines and the following search terms: (dens in dente) AND population, (dens invaginatus) AND population, (dens in dente) AND epidemiological study, (dens invaginatus) AND epidemiological study. From the resulting articles, the researchers (VAA, DT, DD) performed a manual selection of those that met the criterion of being epidemiological studies. Moreover, the data of previous reviews that covered population studies were used (Alani and Bishop, 2008, Thakur et al. 2014). No search was performed in unpublished literature and any disagreements among the researchers were resolved unanimously.

RESULTS

On the basis of the selected criteria, our literature search revealed a total number of 27 published articles, of which 14 met the criterion of being epidemiological studies with a focus on dens in dente in the investigated population. Moreover, in the studies of Alani and Bishop, 2008, and Thakur et al. 2014, another 14 population studies were discovered from previous decades (prior to 1990), which were also incorporated into the results of our literature review. In total, 28 studies were included in Table 1. Amos' study looks at prevalence in 2 different populations and therefore takes up 2 separate lines in the Table 1.

DISCUSSION

Various terms have been used to describe the phenomenon of the invagination of the enamel organ, which reflect the different theories that seek to explain and classify it (dens in dente, dens invaginatus, tooth within a tooth).

Enamel invagination is not a rare condition and occurs more frequently than other developmental malformations, such as taurodontism or peg-shaped lateral incisors. A study of 739 individuals found a prevalence rate of 6.8% of dens in dente in permanent dentitions versus 0.3% of taurodontism and 0.8% of peg-shaped lateral incisors (Bäckman and Wahlin, 2001).

The reported prevalence of dens in dente in the general population ranges between 0.3-26.1%, with the vast majority of cases being at around 2%. This wide variation in the reported prevalence rates can be explained by the diagnostic difficulties involved, different cohorts studied, and different identification criteria used (Alani and Bishop, 2008). The inability to statistically analyse all of the results of the present study is due to this heterogeneity with which different authors recorded their observations.

An interesting epidemiological observation that can be

θηκε πως δεν προσβάλλονται, ενώ αργότερα αρκετές περιπτώσεις έχουν περιγραφεί με dens in dente σε οπίσθια δόντια της κάτω γνάθου(Altinbulak και Ergül, 1993, Bramante και συν. 1993, Tavano και συν. 1994, Mupparapu και συν. 2004).

Η θεραπευτική προσέγγιση αρχικά έγκειται στη δυνατότητα ενδοδοντικής θεραπείας (Chaniotis και συν. 2008). Η δυνατότητα εκτέλεσης μίας άρτιας ενδοδοντικής θεραπείας είναι μεγάλη πρόκληση, ειδικά λόγω των πολλαπλών μορφολογιών που μπορεί να έχει ένα δόντι με αυτή την ανωμαλία. Επιπλέον, ακόμα και με τη χρήση σύγχρονων μέσων διάγνωσης όπως η αξονική τομογραφία κωνικής δέσμης, η μορφολογία των ριζικών σωλήνων μπορεί να υποεκτιμηθεί και να μην είναι προσβάσιμα σημεία τους που καλύπτονται από αδαμαντίνη. Στη δική μας περίπτωση, αποφασίστηκε η εξαγωγή του δοντιού λόγω της έντονης φλεγμονής και διαπύησης, μετά από ενημέρωση του ασθενή για τις θεραπευτικές επιλογές και την μεγάλη πιθανότητα αποτυχίας μίας ενδοδοντικής θεραπείας.

Συμπερασματικά, πρόκειται για μία σχετικά συχνή αναπτυξιακή ανωμαλία, άγνωστης επί του παρόντος αιτιολογίας που διαταράσσει την αρχιτεκτονική δομή των οδόντων. Εμφανίζει κλινικές εκδηλώσεις ποικίλης βαρύτητας και δύναται να διαλάθει της προσοχής εξαιτίας απουσίας σημαντικών κλινικών χαρακτηριστικών. Η διαταραχή της οδοντικής μορφολογίας, ιδίως σε IIIb περιπτώσεις, καθιστά ευάλωτους τους οδόντες σε τερηδονισμό και δυσχεραίνει την άρτια αντιμετώπιση της παθολογίας τους, με αποτέλεσμα τη συχνότερη εμφάνιση οδοντοφατνιακών αποστημάτων και τραχηλοπροσωπικών λοιμώξεων.

drawn as part of the present study is that the prevalence rate of dens in dente is higher in the populations of Turkey, which is also consistent with the findings of a study conducted by Gündüz et al. (Gündüz et al. 2013). Lateral incisors are affected more frequently, which was also observed in our case. The posterior maxillary and mandibular teeth are considered to be rare locations. It was originally believed that the mandibular molar teeth are not affected, but several cases of dens in dente affecting posterior mandibular teeth have been reported since then (Altinbulak and Ergül, 1993, Bramante et al. 1993, Tavano et al. 1994, Mupparapu et al. 2004).

The treatment approach relies, first of all, on the possibility of endodontic treatment (Chaniotis et al. 2008). The feasibility of completing an adequate endodontic treatment is a major challenge, especially due to the multiple morphologies that may be involved in a tooth that is affected by this anomaly. Moreover, even with the use of state-of-the art diagnostic tools, such as cone beam computed tomography, the morphology of the root canals may be underassessed and areas that are covered by enamel may not be accessible. In our case, it was decided to extract the tooth due to the severe inflammation and suppuration, after the patient had been informed of the different treatment options and high risk of endodontic treament failure.

In conclusion, dens in dente is a relatively common developmental malformation with an aetiology that remains unclear, which disturbs the architecture of teeth. It has clinical manifestations of varying severity and can escape our attention due to the absence of distinctive clinical features. This morphological dental abnormality, especially in type IIIb cases, makes the teeth susceptible to caries and makes it difficult to manage their pathological conditions effectively, which results in the frequent development of dentoalveolar abscesses and cervicofacial infections.

ΒΙΒΛΙΟΓΡΑΦΙΑ/REFERENCES

Alani A, and Bishop K: Dens Invaginatus. Part 1: Classification, Prevalence and Aetiology. International Endodontic Journal 41 (12): 1123–36, 2008

Altinbulak H, and Ergül N: Multiple Dens Invaginatus. A Case Report. Oral Surgery, Oral Medicine, Oral Pathology 76 (5): 620–22, 1993

Amos ER: Incidence of the Small Dens in Dente. The Journal of the American Dental Association 51 (1): 31–33, 1955

Atkinson SR: The Permanent Maxillary Lateral Incisor. American Journal of Orthodontics and Oral Surgery 29 (12): 685–98, 1943

Bäckman B, and Wahli YB: Variations in Number and Morphology of Permanent Teeth in 7-Year-Old Swedish Children. International Journal of Paediatric Dentistry 11 (1): 11–17, 2001

Boyne PJ: Dens in Dente: Report of Three Cases. Journal of the American Dental Association (1939) 45 (2): 208–9, 1952

Bramante Clovis Monteiro, Simone Maria Galvao de Sousa, and Sonia Maria Ratto Tavano: Dens Invaginatus in Mandibular First Premolar. Oral Surgery, Oral Medicine, Oral Pathology 76 (3): 389, 1993

Cakici F, Celikoglu M, Arslan H, Topcuoglu S, and Erdogan AS: Assessment of the Prevalence and Characteristics of Dens Invaginatus in a Sample of Turkish Anatolian Population. Medicina Oral Patología Oral y Cirugia Bucal, e855–58, 2010

Capar Ismail Davut, Huseyin Ertas, Hakan Arslan, and Elif Tarim Ertas: A Retrospective Comparative Study of Cone-Beam Computed Tomography versus Rendered Panoramic Images in Identifying the Presence, Types, and Characteristics of Dens Invaginatus in a Turkish Population. Journal of Endodontics 41 (4): 473–78, 2015

Chaniotis AM, Tzanetakis GN, Kontakiotis EG, and Tosios KI: Combined Endodontic and Surgical Management of a Mandibular Lateral Incisor with a Rare Type of Dens Invaginatus. Journal of Endodontics 34 (10): 1255–60, 2008
Demartis P, Dessì C, Cotti M, and Cotti E: Endodontic Treatment and Hypotheses on an Unusual Case of Dens Invaginatus. Journal of Endodontics 35 (3): 417–21, 2009
Ezoddini AF, Sheikhha MH, and Ahmadi H: Prevalence of Dental Developmental Anomalies: A Radiographic Study. Community Dental Health 24 (3): 140–44, 2007
Fujiki Y, Tamaki N, Kawahara K, and Nabae M: Clinical and Radiographic Observations of Dens Invaginatus. Dentomaxillofac Radiol 3: 343–48, 1974
Gotoh Toshifumi, Kenji Kawahara, Kazuhiko Imai, Kanji Kishi, and Yoshishige Fujiki: Clinical and Radiographic Study of Dens Invaginatus. Oral Surgery, Oral Medicine, Oral Pathology 48 (1): 88–91, 1979
Grahnén H: Dens Invaginatus. I. A Clinical, Roentgenological and Genetical Study of Permanent Upper Lateral Incisors. Odontologisk Revy 10: 115–37, 1959
Gündüz Kaan, Peruze Çelenk, Emin Murat Canger, Zeynep Zengin, and Pinar Sümer: A Retrospective Study of the Prevalence and Characteristics of Dens Invaginatus in a Sample of the Turkish Population. Medicina Oral, Patologia Oral y Cirugia Bucal 18 (1): e27-32, 2013
Gupta Saurabh K, Payal Saxena, Sandhya Jain, and Deshraj Jain: Prevalence and Distribution of Selected Developmental Dental Anomalies in an Indian Population. Journal of Oral Science 53 (2): 231–38, 2011
Hallett GEM: The Incidence, Nature, and Clinical Significance of Palatal Invaginations in the Maxillary Incisor Teeth. Proceedings of the Royal Society of Medicine 46 (7): 491–99, 1953
Hamasha AA, and Alomari QD: Prevalence of Dens Invaginatus in Jordanian Adults. International Endodontic Journal 37 (5): 307–10, 2004
Hosey M-T, and Bedi R: Multiple Dens Invaginatus in Two Brothers. Dental Traumatology 12 (1): 44–47, 1996
Jindal MK, Asadullah MD, and Misra SK: Surgical Management of Periapical Lesion with Dens in Dente. International Journal of Clinical Pediatric Dentistry 2 (1): 39–41, 2009
Kronfeld R: Dens in Dente. Journal of Dental Research 14 (1): 49–66, 1934
Miyoshi S, Fujiwara J, Nakata T, Yamasmoto K, and Deguchi K: Dens Invaginatus in Japanese Incisors. Japanese Journal of Oral Biology 13 (4): 539–43, 1971
Mühlreiter E: Die Natur Der Anomalen Höhlenbildung Im Oberen Seitenschneidezahne. Deutsche Vierteljahresschrift Für Zahnheilkunde 13: 367–72, 1873
Mupparapu M, Singer SR, and Goodchild JH: Dens Evaginatus and Dens Invaginatus in a Maxillary Lateral Incisor: Report of a Rare Occurrence and Review of Literature. Australian Dental Journal 49(4): 201-3, 2004
Oehlers FAC: Dens Invaginatus (Dilated Composite Odontome). I. Variations of the Invagination Process and Associated Anterior Crown Forms. Oral Surgery, Oral Medicine, Oral Pathology 10 (11): 1204–18, 1957
Patil Santosh, Bharati Doni, Sumita Kaswan, and Farzan Rahman: Prevalence of Dental Anomalies in Indian Population. Journal of Clinical and Experimental Dentistry 5 (4): 183–86, 2013
Pokala P, and Acs G: A Constellation of Dental Anomalies in a Chromosomal Deletion Syndrome (7q32): Case Report. Pediatric Dentistry 16 (4): 306–9, 1994
Poyton HG, and Morgan GA: Dens in Dente. Dental Radiography and Photography 39 (2): 27-33, 1966
Różyło T. Katarzyna, Ingrid Różyło-Kalinowska, and Magdalena Piskórz: Cone-Beam Computed Tomography for Assessment of Dens Invaginatus in the Polish Population. Oral Radiology 34 (2): 136–42, 2018
Ruprecht A, Batniji S, Sastry KA, and el-Neweihi E: The Incidence of Dental Invagination. The Journal of Pedodontics 10 (3): 265–72, 1986
Ruprecht A, Sastry KA, Batniji S, and Lambourne A: The Clinical Significance of Dental Invagination. The Journal of Pedodontics 11 (2): 176–81, 1987
Rushton MA: A Collection of Dilated Composite Odontomas. British Dental Journal 63: 65–85, 1937
Sajnani AK, and King NM: Dental Anomalies Associated with Buccally- and Palatally-Impacted Maxillary Canines. Journal of Investigative and Clinical Dentistry 5 (3): 208–13, 2014
Shafer WG: Dens in Dente. NY State Dent J 19: 220–25, 1953
Shashirekha G, and Jena A: Prevalence and Incidence of Gemination and Fusion in Maxillary Lateral Incisors in Odisha Population and Related Case Report. Journal of Clinical and Diagnostic Research 7 (10): 2326–29, 2013
Stephens RR: The Diagnosis, Clinical Significance and Treatment of Minor Palatal Invaginations in Maxillary Incisors. Proceedings of the Royal Society of Medicine 46 (7): 499–503, 1953
Tavano SMR, Sousa SMG, and Bramante CM: Dens Invaginatus in First Mandibular Premolar. Dental Traumatology 10 (1): 27–29, 1994
Thakur S, Thakur N, Bramta M, and Gupta M: Dens Invagination: A Review of Literature and Report of Two Cases. Journal of Natural Science, Biology and Medicine 5 (1): 218–21, 2014
Thomas JG: A Study of Dens in Dente. Oral Surgery, Oral Medicine, Oral Pathology 38 (4): 653–55, 1974
Thongudomporn U, and Freer TJ: Prevalence of Dental Anomalies in Orthodontic Patients. Australian Dental Journal 43 (6): 395–98, 1998
Ulmansky M, and Hermel J: Double Dens in Dente in a Single Tooth. Report of a Case and Radiologic Study of the Incidence of Small Dens in Dente. Oral Surgery, Oral Medicine, Oral Pathology 17 (1): 92–97, 1964

Διεύθυνση επικοινωνίας:
Δημήτριος Τάτσης
Γ.Ν.Θ. «Γ. Παπανικολάου»
Εξοχή, ΤΚ 57010, Θεσσαλονίκη
Τηλ.: +30 6932611752
e-mail: dtatsis@outlook.com

Address:
Dimitrios Tatsis
"G. Papanikolaou" General Hospital of Thessaloniki
Exochi, 57010 Thessaloniki, Greece
Tel.: +30 6932611752
e-mail: dtatsis@outlook.com

Επιλογές από την βιβλιογραφία/Literature selection

Παρουσίαση εκτεταμένης περίληψης άρθρων, από επιστημονικά περιοδικά συγγενών ειδικοτήτων που αφορούν την Στοματική και Γναθοπροσωπική Χειρουργική

Presentation in Greek of extended summaries from papers on Oral and Maxillofacial Surgery, published in Journals of relative Specialties

Head & Neck. 2020;1–10.
https://doi.org/10.1002/hed.26179

The effect of tongue-strengthening exercises on tongue strength and swallowing-related parameters in chronic radiation-associated dysphagia.

Van den Steen L, Baudelet M, Tomassen P, Bonte K, De Bodt M, Van Nuffelen G.

Department of Otolaryngology–Head and Neck Surgery, Rehabilitation Center for Communication Disorders, Antwerp University Hospital, Antwerp, Belgium.
Department of ENT, Head and Neck Surgery and Communication Disorders, Faculty of Medicine and Health Sciences, University of Antwerp, Antwerp, Belgium.
Department of Radiation Oncology, Ghent University Hospital, Ghent, Belgium.
Faculty of Medicine and Health Sciences, Department of Human Structure and Repair, Ghent University, Ghent, Belgium.
Department of Head and Neck Surgery, Ghent University Hospital, Ghent, Belgium.

Η επίδραση ασκήσεων ενδυνάμωσης στη γλώσσα για τη βελτίωση της κατάποσης, σε ασθενείς με χρόνια μετακτινική δυσφαγία.

Η δυσφαγία που πολλές φορές καταλείπεται μετά από ακτινοθεραπεία και χημειοθεραπεία για την αντιμετώπιση κακοήθων όγκων στην περιοχή της κεφαλής και του τραχήλου, είναι μία από τις συχνότερες και σοβαρότερες επιπλοκές που μπορεί να συμβεί μετά το πέρας της θεραπείας. Είναι μία σοβαρή επιπλοκή που προκαλεί διατροφικά ελλείμματα, πνευμονία από εισρόφηση, ενώ επηρεάζει σημαντικά αρνητικά το επίπεδο ποιότητας ζωής του ασθενούς. Η έναρξη των συμπτωμάτων μπορεί να είναι κατά τη διάρκεια των θεραπειών (95%), ενώ μπορεί να εμφανιστεί και αργότερα σε διάστημα μέχρι και δέκα έτη (75%) μετά το πέρας της ακτινοθεραπείας. Η παθοφυσιολογία της επιπλοκής αυτής σχετίζεται με την ίνωση και ατροφία των μυών της γλώσσας και της κατάποσης γενικότερα.
Στην βιβλιογραφία υπάρχουν αρκετές μελέτες που υποστηρίζουν την ευεργετική επίδραση των μυϊκών ασκήσεων σε περιπτώσεις ασθενών με δυσφαγία, μόνο μία όμως σε ασθενείς με καρκίνο κεφαλής και τραχήλου και αυτή χωρίς σωστή μεθοδολογία. Επίσης οι περισσότερες εργασίες έγιναν σε υγιείς ανθρώπους και μόνο στις μισές έγινε μελέτη αναφορικά με τη βελτίωση της κατάποσης. Ως εκ τούτου, σκοπός της παρούσας εργασίας είναι η εκτίμηση της θετικής επίδρασης των ασκήσεων ενδυνάμωσης στην προκαλούμενη από ακτινοβολία δυσφαγία και η αντικειμενική μέτρηση αυτής.
Στην παρούσα μελέτη εντάχθηκαν δεκαπέντε (15) ασθενείς με ιστορικό ακτινοθεραπείας στην περιοχή της κεφαλής και του τραχήλου, οι οποίοι εμφάνισαν δυσφαγία μεταξύ του 1ου έως 6ου μήνα μετά την θεραπεία. Σε όλους τους ασθενείς εφαρμόστηκαν ασκήσεις ενδυνάμωσης και αξιολογήθηκαν όλοι προ της εφαρμογής των ασκήσεων, την τέταρτη, την όγδοη και τη δωδέκατη εβδομάδα. Η εφαρμογή των ασκήσεων έγινε με τη βοήθεια ειδικών λογοθεραπευτών και οι ασκήσεις λάμβαναν χώρα τρεις φορές την εβδομάδα σύμφωνα με συγκεκριμένο πρωτόκολλο. Οι δυναμικές μυϊκές μετρήσεις έγιναν με ειδική συσκευή για το σκοπό αυτό (Iowa Oral Performance Instrument version 2.3, OPI Medical LCC, Redmond, Washington).
Στη μελέτη αυτή έγιναν μετρήσεις και αξιολογήθηκαν: 1) Δυναμικές μετρήσεις μέγιστης ισομετρικής δύναμης μυών (MIP), 2) Η καταποτική λειτουργία (MASA-C, FOIS test), 3) Η ποιότητα ζωής των ασθενών με τη συμπλήρωση ερωτηματολογίων (SwalQol & DHI).
Στα αποτελέσματα της έρευνας αυτής παρατηρήθηκε σημαντική βελτίωση σε όλες τις μυϊκές δυναμικές μετρήσεις, χωρίς όμως αυτό να μεταφράζεται σε αύξηση της πρόσληψης τροφής, στη βελτίωση της καταποτικής ικανότητας και στη γενικότερη βελτίωση του επιπέδου ποιότητας ζωής των ασθενών. Οι συγγραφείς υποθέτουν ότι αυτό οφείλεται στην εφαρμογή μη λειτουργικών

ασκήσεων ενδυνάμωσης και υποβοήθησης της κατάποσης, οι οποίες ενδυναμώνουν το μυϊκό σύστημα της περιοχής μόνο. Η συνολική λειτουργία της κατάποσης είναι πιο σύνθετη και οι συγγραφείς εικάζουν ότι θα μπορούσε να βελτιωθεί με την εφαρμογή λειτουργικών ασκήσεων και «επαναπρογραμματισμού» της κατάποσης.

Επιμέλεια – Απόδοση: Ευάγγελος Καλφαρέντζος

Plast Reconstr Surg. 2020 Sep;146(3):637-648. doi: 10.1097/PRS.0000000000007077.

Dental Implant Survival in Vascularized Bone Flaps: A Systematic Review and Meta-Analysis.

Hina Panchal, Meghana G. Shamsunder, Ivana Petrovic, Evan B. Rosen, Robert J. Allen Jr., Marisol Hernandez, Ian Ganly, Jay O. Boyle, Evan Matros, Jonas A. Nelson

From the Plastic and Reconstructive Surgery Service, the Dental Service, and the Head and Neck Surgery Service, Department of Surgery, and Medical Library, Memorial Sloan Kettering Cancer Center, New York, N.Y.

Επιβίωση των οδοντικών εμφυτευμάτων σε αγγειούμενους οστικούς κρημνούς/μοσχεύματα: μία συστηματική ανασκόπηση και μετα-ανάλυση.

Η οδοντική αποκατάσταση με τη χρήση οστεοενσωματούμενων οδοντικών εμφυτευμάτων βελτιώνει σημαντικά την ποιότητα ζωής, επαναφέροντας λειτουργίες όπως η μάσηση και η ομιλία. Τις τελευταίες δεκαετίες αποτελούν την πρώτη επιλογή, χάρη στη δυνατότητά τους να αποκαταστήσουν τον οδοντικό φραγμό σε μία συνεδρία. Στη βιβλιογραφία αναφέρονται πολλές διαφορετικές τεχνικές και πολλοί παράγοντες, που ενδεχομένως να επηρεάζουν θετικά ή αρνητικά το αποτέλεσμα.
Στους ογκολογικούς ασθενείς που αποκαθίστανται με αγγειούμενους οστικούς κρημνούς/μοσχεύματα, η ακτινοθεραπεία δημιουργεί έναν επιπλέον προβληματισμό σχετικά με τη χρήση οδοντικών εμφυτευμάτων. Και εδώ τα αποτελέσματα των κλινικών ερευνών διαφέρουν σημαντικά.
Σκοπός της παρούσας μελέτης είναι να συγκεντρώσει όλες τις διαθέσιμες πληροφορίες από τη βιβλιογραφία, σχετικά με την άμεση ή όψιμη τοποθέτηση οδοντικών εμφυτευμάτων σε αγγειούμενους οστικούς κρημνούς/μοσχεύματα. Επιπλέον διερευνάται ο ρόλος που ενδεχομένως παίζει η ακτινοθεραπεία, πριν ή μετά την τοποθέτηση των οδοντικών εμφυτευμάτων. Τέλος, ανασκοπείται το αποτέλεσμα της θεραπείας, όπως αυτό εκτιμάται από τους ασθενείς.
Πραγματοποιήθηκε μία ευρεία συγκέντρωση της σχετικής βιβλιογραφίας από το 1992 μέχρι το 2017 και επιλέχθηκαν μελέτες που αφορούσαν τμηματική εκτομή της άνω ή κάτω γνάθου, με αποκατάσταση με τη χρήση αγγειούμενων οστικών μοσχευμάτων και οδοντικών εμφυτευμάτων. Εξαιρέθηκαν οι μελέτες που αφορούσαν μία περίπτωση, ή δεν αφορούσαν ανθρώπους, ή δεν παρείχαν επαρκείς πληροφορίες για την επιβίωση των εμφυτευμάτων. Επιπλέον εξαιρέθηκαν οι περιπτώσεις αποτυχίας του αγγειούμενου οστικού μοσχεύματος ή ογκολογικής υποτροπής. Από το σύνολο 3965 άρθρων που αρχικά συλλέχθηκαν, 42 πληρούσαν τα κριτήρια της παρούσας μελέτης. Από αυτά το ένα αφορούσε τυχαιοποιημένη ελεγχόμενη δοκιμή, έξι προοπτικές (prospective) και 35 αναδρομικές (retrospective) μελέτες κοόρτης.
Οι επιλεγμένες μελέτες αφορούσαν 2042 ασθενείς, με μέση ηλικία τα 54 έτη (61% άνδρες). Σε 1084 από αυτούς τοποθετήθηκαν συνολικά 3636 εμφυτεύματα, ενώ το 85,7% αυτών υποβλήθηκαν συμπληρωματικά σε ακτινοθεραπεία πριν ή μετά την τοποθέτηση. Η διάμεση επιβίωση των εμφυτευμάτων ήταν 94,7%, η σταθμισμένη επιβίωση 92,2% και ο μέσος χρόνος παρακολούθησης 36 μήνες.
Άμεση τοποθέτηση πραγματοποιήθηκε σε 151 ασθενείς (582 εμφυτεύματα), αλλά μόνο για 60 από αυτούς (269 εμφυτεύματα), υπήρχαν επαρκείς πληροφορίες για το αποτέλεσμα. Η σταθμισμένη επιβίωση ήταν 97% και ο μέσος χρόνος παρακολούθησης 14 μήνες. Όψιμη τοποθέτηση πραγματοποιήθηκε σε 597 ασθενείς (1897 εμφυτεύματα), με σταθμισμένη επιβίωση 89,9% και μέσο χρόνο παρακολούθησης 40 μήνες.
Σε ασθενείς που δεν έλαβαν ακτινοθεραπεία, η σταθμισμένη επιβίωση ήταν 94,9%, με μέσο χρόνο παρακολούθησης 36 μήνες. Σε ασθενείς που έλαβαν ακτινοθεραπεία, η σταθμισμένη επιβίωση ήταν 84,6%. Όταν η ακτινοθεραπεία πραγματοποιήθηκε μετά την τοποθέτηση, τα αποτελέσματα ήταν καλύτερα (88,8% έναντι 83,4%, p=0,07).
Συμπερασματικά, η τοποθέτηση των οδοντικών εμφυτευμάτων βελτιώνει σημαντικά τη λειτουργία και την ποιότητα ζωής των ασθενών, που πρόκειται να υποβληθούν σε τμηματική εκτομή της άνω ή κάτω γνάθου. Τα αποτελέσματα είναι καλύτερα όταν τοποθετηθούν άμεσα, ενώ στους ογκολογικούς ασθενείς που θα λάβουν συμπληρωματική ακτινοθεραπεία, προτείνεται να τοποθετηθούν προγενέστερα.

Επιμέλεια – Απόδοση: Ηλίας Χρονάς

Ματιές στην Ιστορία της Ιατρικής/Glances in the History of Medicine

«Ιητρική δε πάντα πάλαι υπάρχει...» Ιπποκράτης

Theodor Billroth: Ο «χειρουργός των χειρουργών».

Ο Christian Albert Theodor Billroth (1829-1894) (Εικ. 1), ο πρωτοπόρος και μέγας Γερμανός νεωτεριστής χειρουργός του δεύτερου μισού του 19ου αιώνα, γεννήθηκε στις 26 Απριλίου 1829 στο Bergen, ένα μικρό ψαροχώρι στο νησί Rügen της Πρωσίας, στην ακτή της Βαλτικής. Ο πατέρας του ήταν Λουθηρανός πάστορας και η μητέρα του καταγόταν από Γαλλική μουσική οικογένεια. Μετά τον θάνατο του πατέρα του, όταν ο Theodor Billroth ήταν μόλις πέντε ετών, η μητέρα του μετακόμισε στο Greifswald, όπου αν και ο Billroth υπήρξε μέτριος μαθητής με ιδιαίτερη όμως κλίση στη μουσική, πείσθηκε από τη μητέρα του αλλά και από τους καθηγητές της Ιατρικής Σχολής του Πανεπιστημίου του Greifswald Wilhelm Baum (1799-1883) και Philip Magnus Seifert (1800-1845), να σπουδάσει Ιατρική για οικονομικούς λόγους. Συνεχίζοντας τις ιατρικές του σπουδές στα Πανεπιστήμια του Greifswald, Göttingen και Βερολίνου, έλαβε το πτυχίο της Ιατρικής στις 30 Σεπτεμβρίου 1852, ενώ τον χειμώνα του ιδίου έτους πέρασε επιτυχώς τις κρατικές εξετάσεις Ιατρικής. Κατά την διάρκεια της ιατρικής του σταδιοδρομίας εργάσθηκε στην Οφθαλμολογική Κλινική του Albrecht von Graefe (1828-1870), ενώ την άνοιξη του 1853 μετακινήθηκε στη Βιέννη, για να παρακολουθήσει σεμινάρια δερματολογίας με τον Ferdinand von Hebra (1816-1880), παθολογικής ανατομικής με τον August Wilhelm Eduard Theodor Henschel (1790-1856), καθώς επίσης και εσωτερικής παθολογίας με τον Johann von Oppolzer (1808-1871). Μετά από μία αποτυχημένη προσπάθεια να εργασθεί ως γενικός ιατρός στο Βερολίνο στο ιδιωτικό του ιατρείο (δεν προσήλθε ούτε ένας ασθενής σε διάστημα 2 μηνών), κατάφερε να διορισθεί ως Βοηθός του περίφημου Bernhard von Langenbeck (1810-1887), ενός από τους θεμελιωτές της σύγχρονης Γερμανικής χει-

Εικ. 1: Ο πρωτοπόρος και μέγας Γερμανός νεωτεριστής χειρουργός Christian Albert Theodor Billroth (1829-1894).
Fig. 1: The pioneer and great German innovator surgeon Christian Albert Theodor Billroth (1829-1894).

"But all these requisites belong of old to Medicine..." Hippocrates

Theodor Billroth: The "surgeon of surgeons".

Christian Albert Theodor Billroth (1829-1894) (Fig. 1), the pioneer and great German innovative surgeon of the second half of the 19th century, was born on April 26, 1829, in Bergen, a small fishing village on the island of Rügen in Prussia, on the Baltic coast. His father was a Lutheran pastor and his mother came from a French musical family. After the death of his father, when Theodor Billroth was only five years old, his mother moved to Greifswald, where although Billroth was a mediocre student with a special inclination towards music, he was convinced by his mother and also by the professors of the University of Greifswald Medical School, Wilhelm Baum (1799-1883) and Philip Magnus Seifert (1800-1845), to study Medicine for financial reasons. Continuing his medical studies at the Universities of Greifswald, Göttingen and Berlin, he received his medical degree on September 30, 1852, and in the winter of the same year he successfully passed the state medical examinations. During his medical career he worked at the Ophthalmological Clinic of Albrecht von Graefe (1828-1870), while in the spring of 1853 he moved to Vienna to attend seminars in dermatology with Ferdinand von Hebra (1816-1880), in pathologic anatomy with August Wilhelm Eduard Theodor Henschel (1790-1856), as well as in internal medicine with Johann von Oppolzer (1808-1871). After a failed attempt to work as a general practitioner in Berlin in his private practice (not a single patient came in for 2 months), he was appointed Assistant to the famous Bernhard von Langenbeck (1810-1887), one of the founders of modern German Surgery, at the Department of Surgery of the renowned Charité Hospital of the University of Berlin (1853-1860). Continuing his studies in

ρουργικής, στην Χειρουργική Κλινική του φημισμένου Νοσοκομείου Charité του Πανεπιστημίου του Βερολίνου (1853-1860). Συνεχίζοντας τις σπουδές του στην παθολογική ανατομική και την ιστολογία, μετά από μεγάλη περίσκεψη αλλά και ύστερα από μία αποτυχημένη προσπάθεια να καταλάβει την έδρα της Παθολογικής Ανατομικής της Ιατρικής Σχολής του Πανεπιστημίου του Βερολίνου στο Νοσοκομείο Charité, χάνοντας από τον Rudolf Virchow, αποφάσισε να αναζητήσει και να επιδιώξει μία καριέρα στη Χειρουργική. Έτσι το 1856 ο Billroth έγινε Υφηγητής (Privatdozent) Χειρουργικής και Παθολογικής Ανατομικής, έχοντας δημοσιεύσει το 1855 την πρώτη του μονογραφία σχετικά με τους πολύποδες, όπου διαπίστωνε ότι οι καλοήθεις και κακοήθεις πολυποειδείς όγκοι του εντέρου σχετιζόντουσαν μεταξύ τους και συνιστούσε την πρώιμη θεραπευτική τους αντιμετώπιση. Δημοσίευσε επίσης πολυάριθμες μελέτες σχετικά με την παθολογική ανατομία των κυστοειδών όγκων του όρχεως, των αιμοφόρων αγγείων, καθώς επίσης και την ανάπτυξη και την συγκριτική ανατομία του σπληνός. Η συγγραφική του δραστηριότητα, αλλά και οι επιστημονικές και κλινικές του ικανότητες σύντομα αναγνωρίστηκαν στις γερμανόφωνες χώρες, με αποτέλεσμα το 1860, σε ηλικία μόλις 31 ετών, ο Billroth να αναγορευτεί Καθηγητής της Κλινικής Χειρουργικής του Πανεπιστημίου της Ζυρίχης, αναλαμβάνοντας την διεύθυνση του φημισμένου Χειρουργικού Νοσοκομείου και της αντίστοιχης Κλινικής της Ιατρικής Σχολής του Πανεπιστημίου της Ζυρίχης (Εικ. 2). Κατά την παραμονή του στο Πανεπιστήμιο της Ζυρίχης (1860-1867), ο Billroth δημοσίευσε το 1863 το κλασικό του σύγγραμμα "Die Allgemeine Chirurgische Pathologie und Therapie" (Γενική Χειρουργική Παθολογία και Θεραπευτική), το οποίο γνώρισε οκτώ εκδόσεις και μεταφράστηκε τουλάχιστον σε δέκα γλώσσες (Εικ. 3). Στην Ζυρίχη εισήγαγε την έννοια της αξιολόγησης και των διαδικασιών ελέγχου όλων των θεραπευτικών αποτελεσμάτων, καλών και κακών, με αποτέλεσμα την έναρξη πλέον ειλικρινούς συζήτησης στην ιατρική κοινότητα σχετικά με την νοσηρότητα, την θνητότητα, αλλά και τις χειρουργικές τεχνικές, που οδήγησαν στην βελτίωση της επιλογής και της αντιμετώπισης των ασθενών (Εικ.4). Στην Ζυρίχη επίσης ο Billorth συνάντησε τον νεαρό συνθέτη κλασικής μουσικής Johannes Brahms, με τον οποίο συνδέθηκε με στενή φιλία που διήρκεσε καθόλη τη διάρκεια της ζωής του, ενώ αξιοσημείωτο είναι ότι παράλληλα με την μοναδική ιατρική του καριέρα, η σχέση του Billroth με την μουσική παρέμεινε βαθειά και ουσιώδης, υπηρετώντας την ως συνθέτης, πιανίστας και κριτικός (Εικ. 5). Το 1867 σε ηλικία 38 ετών, ο Billroth διορίσθηκε Διευθυντής της Β΄ Χειρουργικής Κλινικής του Γενικού Νοσοκομείου (Allgemeine Krankenhaus) της Ιατρικής Σχολής του Πανεπιστημίου της Βιέννης από τον Αυτοκράτορα Φραγκίσκο Ιωσήφ Α΄, θέση την οποία διατήρησε μέχρι τον θάνατό του το 1894. Στη Βιέννη της εποχής εκείνης, την έδρα της Αυτοκρατορίας των Αψβούργων, η οποία θεωρούνταν η πρωτεύουσα της Ευρωπαϊκής

Εικ. 2: Το Νοσοκομείο του Καντονιού της Ζυρίχης γύρω στο 1869.
Fig. 2: The Cantonal Hospital of Zurich circa 1869.



Die
allgemeine chirurgische
Pathologie und Therapie
in
funfzig Vorlesungen.
Ein Handbuch für Studirende und Aerzte
von
Dr. Theodor Billroth,
Mit Holzschnitten.
Berlin.
Verlag von Georg Reimer.
1863.

Εικ. 3: Το εξώφυλλο της πρώτης έκδοσης του κλασικού συγγράμματος του Theodor Billroth "Die Allgemeine Chirurgische Pathologie und Therapie" (Γενική Χειρουργική Παθολογία και Θεραπευτική), που εκδόθηκε το 1863.
Fig. 3: The cover page of the first edition of Theodor Billroth's classic textbook "Die Allgemeine Chirurgische Pathologie und Therapie" (General Surgical Pathology and Therapeutics), which was published in 1863.

pathological anatomy and histology, after much deliberation but also after a failed attempt to occupy the seat of the Pathological Anatomy of the Medical School of the University of Berlin at the Charité Hospital, losing to Rudolf Virchow, he decided to seek and pursue a career in Surgery. Thus in 1856 Billroth became a Privatdozent (unsalaried university lecturer) of Surgery and Pathological Anatomy, having published in 1855 his first monograph on polyps, where he found that benign and malignant polypoid bowel tumors were related to each other, and recommended their primary therapeutic treatment. He also published numerous studies on the pathological anatomy of testicular cyst tumors, blood vessels, as well as on the development and comparative anatomy of the spleen. His writing activity, as well as his scientific and

Εικ. 4: Ο Theodor Billroth κατά τα χρόνια της Καθηγεσίας του στη Ζυρίχη.
Fig. 4: Theodor Billroth during the years of his Professorship in Zurich.

Εικ. 5: Ο Theodor Billroth (με το ανοιχτόχρωμο παντελόνι), έχοντας στα δεξιά του τον Johannes Brahms.
Fig. 5: Theodor Billroth (in light trousers), having to his right Johannes Brahms.

Ιατρικής και αποτελούσε το σημαντικότερο κέντρο των επιστημών και των τεχνών, ο Billroth αρίστευσε ως χειρουργός, διδάσκαλος και επιστήμων εν γένει (Εικ. 6).
Ο Theodor Billroth υπήρξε ένας πραγματικός γίγαντας μεταξύ των χειρουργών, θεωρούμενος ως ο θεμελιωτής τόσο της κοιλιακής χειρουργικής, όσο και της χειρουργικής κεφαλής και τραχήλου, ενώ υπήρξε και αναμορφωτής της ιατρικής και χειρουργικής εκπαίδευσης. Το 1871/1872 πραγματοποίησε την πρώτη οισοφαγεκτομή με τελικοτελική αναστόμωση των εναπομεινάντων τμημάτων του οισοφάγου, ενώ επίσης υπήρξε ο πρώτος χειρουργός που αφαίρεσε καρκίνο του ορθού, έχοντας πραγματοποιήσει 33 χειρουργικές επεμβάσεις αυτού του είδους το 1876. Το 1881 προέβη στην πρώτη επιτυχή μερική γαστρεκτομή για αφαίρεση καρκίνου στο-

clinical skills, were soon recognized in German-speaking countries, with the result that in 1860, at the age of just 31 years old, Billroth was named Professor of Clinical Surgery at the University of Zurich, taking over the management of the prestigious Surgical Hospital and the corresponding Department of the Medical School of the University of Zurich (Fig. 2). During his stay at the University of Zurich (1860-1867), Billroth published in 1863 his classic textbook "Die Allgemeine Chirurgische Pathologie und Therapie" (General Surgical Pathology and Therapeutics), which was published in eight editions and translated into at least ten languages (Fig. 3). In Zurich he introduced the concept of evaluation and control procedures of all therapeutic results, good and bad, resulting in the beginning of a more honest discussion in the medical community about morbidity, mortality, and surgical techniques, which led to the improvement of patients' selection and treatment (Fig. 4). In Zurich, Billorth also met the young classical composer Johannes Brahms, with whom he had a lifelong close friendship, whereas it is noteworthy that alongside his unique medical career, Billroth's relationship with music remained deep and essential, serving her as a composer, pianist and critic (Fig. 5). In 1867, at the age of 38 years old, Billroth was appointed Director of the Second Surgical Department of the General Hospital (Allgemeine Krankenhaus) of the University of Vienna Medical School by Emperor Francis Joseph I, a position he held until his death in 1894. In Vienna at that time, the seat of the Habsburg Empire, which was considered the capital of European Medicine and was the most important center of sciences and the arts, Billroth excelled as a surgeon, teacher and scientist in general (Fig. 6).
Theodor Billroth was a real giant among surgeons, considered the founder of both abdominal surgery and head and neck surgery, while he was also a reformer of medical and surgical education. In 1871/1872 he performed the first esophagectomy with an end-to-end anastomosis of the remaining parts of the esophagus, while he was also the first surgeon to remove rectal cancer, having performed 33 surgical operations of this kind in 1876. In 1881 he performed the first successful partial gastrectomy to remove gastric cancer in the pylorus and concomitant pyloroplasty, with an end-to-end anastomosis of the gastric remnant with the duodenum (Billroth I operation-gastroduodenostomy), while in 1885 he performed partial gastrectomy to remove gastric cancer in the antrum, with an end-to-side anastomosis of the greater curvature of the remaining stomach with the first part of the jejunum, after suturing of the proximal part of the duodenum (Billroth II operation-gastrojejunostomy). Billroth is also credited with recognizing for the first time that carcinomas preferentially metastasized through the lymphatics, while sarcomas hematogenously. He further observed that the lymph node closest to the carcinoma

μάχου στον πυλωρό και συνοδό πυλωροπλαστική, με τελικοτελική αναστόμωση του εναπομείναντος γαστρικού κολοβώματος με το δωδεκαδάκτυλο (επέμβαση Billroth I-γαστροδωδεκαδακτυλοστομία) (Εικ. 7), ενώ το 1885 πραγματοποίησε μερική γαστρεκτομή για αφαίρεση καρκίνου στομάχου στο άντρο, με τελικοπλάγια αναστόμωση του μείζονος τόξου του εναπομείναντος στομάχου με το πρώτο τμήμα της νήστιδας, αφού προηγήθηκε συρραφή του εγγύς τμήματος του δωδεκαδακτύλου (επέμβαση Billroth II-γαστρονηστιδοστομία). Στον Billroth επίσης αποδίδεται η αναγνώριση για πρώτη φορά ότι τα καρκινώματα μεθίστανται κατά προτίμηση δια μέσου των λεμφαγγείων, ενώ τα σαρκώματα αιματογενώς. Περαιτέρω παρατήρησε ότι ο λεμφαδένας που ευρίσκεται εγγύτερα στο καρκίνωμα (λεμφαδένας φρουρός), είναι εκείνος που φιλοξενεί το πρώτον μεταστατικά καρκινικά κύτταρα. Ο Billroth επίσης εισήγαγε πολλούς νέους όρους, όπως «κακόηθες λέμφωμα», «μη διηθητικό κσι διηθητικό κυψελιδικό καρκίνωμα» (in situ και διηθητικό λοβιακό καρκίνωμα), καθώς επίσης και «σωληνώδες καρκίνωμα του μαστού».

Όσον αφορά την χειρουργική της κεφαλής και του τραχήλου, καθώς επίσης και την στοματική και γναθοπροσωπική χειρουργική, ο Theodor Billroth διαδραμάτισε ένα σπουδαίο και καθοριστικό ρόλο στην χειρουργική του λάρυγγα, καθώς επίσης και στην φροντίδα του ασθενή με καρκίνο γλώσσας, ενώ ηγετικός ήταν και ο ρόλος του στο να αποδείξει ότι είναι κατορθωτή η εκτομή του καρκινώματος του τραχηλικού οισοφάγου. Αναφορικά με την χειρουργική του θυρεοειδούς αδένα, παρά το γεγονός ότι ο Theodor Kocher θεωρείται ως ο πρωτοπόρος και κυρίως υπεύθυνος για την αρχική πρόοδο σε αυτόν τον τομέα, εν τούτοις ο Billroth έπαιξε επίσης έναν σημαντικό ρόλο. Έτσι από θνητότητα 36% στις αρχικές επεμβάσεις βρογχοκήλης του Billroth, οι βελτιώσεις της χειρουργικής τεχνικής του και των εργαλείων, καθώς επίσης και η έλευση και υιοθέτηση της χειρουργικής ασηψίας-αντισηψίας, οδήγησαν στην πτώση της θνητότητας γύρω στο 8%.

Το 1873 ο Theodor Billroth πραγματοποίησε την πρώτη ολική λαρυγγεκτομή για την αντιμετώπιση υποτροπιάζοντος καρκίνου του λάρυγγα, που είχε αρχικά αντιμετωπισθεί από τον ίδιο με μερική λαρυγγεκτομή. Δεν πραγματοποιήθηκε σύγκλειση του φαρυγγικού ελλείμματος, έτσι ώστε να παραμείνει ένα άνοιγμα προκειμένου να χρησιμοποιηθεί στην φωνητική αποκατάσταση. Ο Billroth σε συνεργασία με τον χειρουργό Gussenbauer, έναν επιδέξιο κατασκευαστή εργαλείων, διαμόρφωσε μία καλαμοειδή συσκευή που προσαρμόσθηκε στο άνοιγμα, η οποία επέτρεψε στον ασθενή την παραγωγή καταληπτής ομιλίας (Εικ. 8). Αναφορικά με τον καρκίνο της γλώσσας, ο Billroth συγκαταλέγεται μεταξύ εκείνων των χειρουργών που επιδίωξαν περισσότερο επαρκή έκθεση της βλάβης, μέσω υπογνάθιας προσπέλασης ή διαχωριστικής οστεοτομίας της κάτω γνάθου, με αποτέλεσμα να επιτυγχάνεται καλύτερη ορατότητα, αλλά και να καθίσταται επιτρεπτή η εκτομή

Εικ. 6: Ο περίφημος πίνακας με τίτλο «Ο Theodor Billroth χειρουργώντας» (λάδι σε καμβά), ζωγραφισμένος το 1889 από τον Adalbert Franz Seligmann, που απεικονίζει τον Theodor Billroth στην αποκορύφωση της επαγγελματικής του σταδιοδρομίας σε ηλικία 60 ετών, στην χειρουργική αίθουσα του Γενικού Νοσοκομείου (Allgemeine Krankenhaus) της Ιατρικής Σχολής του Πανεπιστημίου της Βιέννης (Österreichische Galerie Belvedere, Wien) [Αυστριακή Πινακοθήκη Belvedere, Βιέννη].

Fig. 6: The famous painting entitled "Theodor Billroth operating" (oil on canvas), painted in 1889 by Adalbert Franz Seligmann, representing Theodor Billroth at the top of his professional career when he was 60 years old, in the operating theatre of the General Hospital (Allgemeine Krankenhaus) of the Medical University of Vienna (Österreichische Galerie Belvedere, Vienna).

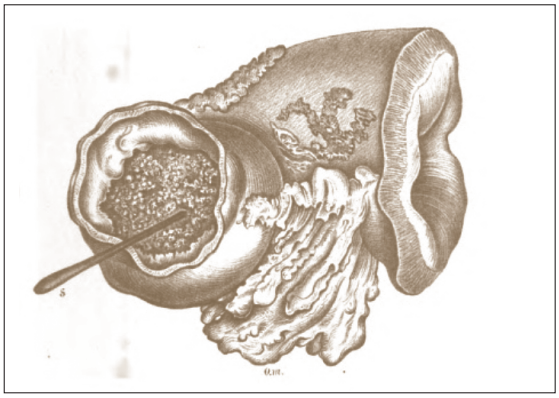

Εικ. 7: Το χειρουργικό παρασκεύασμα μερικής γαστρεκτομής για αφαίρεση καρκίνου στομάχου στον πυλωρό, όπου παρατηρείται ότι μόλις μιά πολύ λεπτή χειρουργική μήλη μπορεί να διέλθει από τον αυλό λόγω του αποφράσσοντος όγκου. Η επέμβαση διενεργήθηκε στις 29 Ιανουαρίου 1881 από τον Theodor Billroth στην 43χρονη ασθενή Therese Heller.

Fig. 7: The surgical specimen of partial gastrectomy for the removal of a gastric cancer in the pylorus, where it is noticed that only a fine surgical probe can be passed through the lumen due to the obstructing tumor. The operation was performed on January 29, 1881, by Theodor Billroth on the 43-year-old patient Therese Heller.

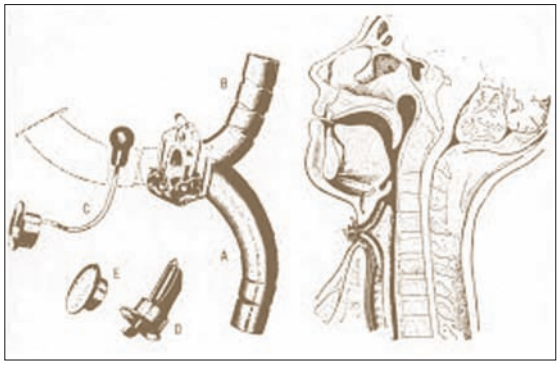

Εικ. 8: Η καλαμοειδής συσκευή, η οποία χρησιμοποιήθηκε για την φωνητική αποκατάσταση του ασθενούς, που υποβλήθηκε στην πρώτη ολική λαρυγγεκτομή.
Fig. 8: Reed device utilized in the vocal rehabilitation of the first total laryngectomy patient.

Εικ. 9: Λιθογραφικός πίνακας ιστολογικής απεικόνισης, από την κλασική μονογραφία του Theodor Billroth με τίτλο "Beobachtungen über Geschwülste der Speicheldrüsen" (Παρατηρήσεις όγκων των σιελογόνων αδένων), η οποία δημοσιεύθηκε το 1859 στο φημισμένο περιοδικό ιστολογίας και παθολογικής ανατομικής "Archiv für pathologische Anatomie und Physiologie und für klinische Medizin" (Αρχεία Παθολογικής Ανατομικής και Φυσιολογίας και Κλινικής Ιατρικής), το οποίο εξέδιδε ο Rudolf Virchow.
Fig. 9: Lithographic table of a histologic illustration from Theodor Billroth's classic monograph entitled "Beobachtungen über Geschwülste der Speicheldrüsen" (Observations of tumors of the salivary glands), which was published in 1859 in the famous journal of histology and pathologic anatomy "Archiv für pathologische Anatomie und Physiologie und für klinische Medizin" (Archives of Pathological Anatomy and Physiology and of Clinical Medicine), edited by Rudolf Virchow.

της καρκινικής βλάβης με περισσότερο επαρκή και ασφαλή/καθαρά όρια. Επιπρόσθετα η προσπέλαση μέσω του τραχήλου κι όχι μόνο ενδοστοματικά, με τα συνακόλουθα προβλήματα επαρκούς ορατότητας λόγω και της επακόλουθης διεγχειρητικής αιμορραγίας, επέτρεπε στους χειρουργούς την αφαίρεση των εμπλεκόμενων τραχηλικών λεμφαδένων, με αποτέλεσμα την βελτίωση των ποσοστών θεραπείας.

(sentinel lymph node) is the one that first hosts metastatic cancer cells. Billroth also introduced many new terms, such as "malignant lymphoma", "non-invasive and invasive alveolar carcinoma" (in situ and invasive lobular carcinoma), as well as "tubular breast cancer".

Regarding head and neck surgery, as well as oral and maxillofacial surgery, Theodor Billroth played an important and decisive role in laryngeal surgery, as well as in the care of the patient with tongue cancer, while he had also a leading role in order to prove that resection of cervical esophageal carcinoma is possible. Regarding thyroid surgery, although Theodor Kocher is considered to be the pioneer and primarily responsible for the initial progress in this field, nevertheless Billroth also played an important role. Thus, from 36% mortality in the early goiter operations of Billroth, the improvements of his surgical technique and tools, as well as the advent and adoption of surgical asepsis-antisepsis, led to a decrease in mortality of around 8%.

In 1873 Theodor Billroth performed the first total laryngectomy to treat recurrent laryngeal cancer, which he had initially treated with partial laryngectomy. The pharyngeal defect was not closed so that an opening remained for use in vocal rehabilitation. Billroth, in collaboration with surgeon Gussenbauer, a skilled instrument maker, designed a reed device to fit into the opening, that allowed the patient to produce intelligible speech (Fig. 8).

With regard to tongue cancer, Billroth is one of those surgeons who sought more adequate exposure of the lesion through submandibular approach or mandibular dividing osteotomy, which achieved better visibility but also allowed resection of the cancerous lesion with more adequate and safe/clear margins. In addition, approach through the neck and not only intraorally, with the consequent problems of adequate visibility due to subsequent intraoperative bleeding, allowed surgeons to remove the involved cervical lymph nodes, thus improving treatment rates.

Theodor Billroth's contribution to another subject of head and neck surgery, such as cervical esophageal cancer, was also important, where he highlighted the operability of its resection. This came after several autopsies he performed, as a result of which he concluded that it is possible to excise specific cancerous lesions of the cervical esophagus. He performed multiple experiments on dogs, removing parts of the esophagus about 1.5 inches long, where he found the possibility of successful healing of surgical wounds. Any postoperative stenosis could be treated with dilation, while the dogs undergoing the related procedures were eventually able to eat solid food. Based on these experimental studies, Jan Mikulicz-Radecki, a student of Billroth and later Professor of Surgery in Krakow, Königsberg and Wroclaw (Breslau), transferred and applied the above surgical technique to humans.

Σημαντική υπήρξε εξάλλου η συμβολή του Theodor Billroth και σε ένα άλλο γνωστικό αντικείμενο της χειρουργικής κεφαλής και τραχήλου, όπως ο καρκίνος του τραχηλικού οισοφάγου, όπου ανέδειξε το εγχειρήσιμο της εκτομής του. Αυτό προέκυψε κατόπιν πολλών αυτοψιών που διενήργησε, ως αποτέλεσμα των οποίων οδηγήθηκε στο συμπέρασμα ότι είναι δυνατή η εκτομή συγκεκριμένων καρκινικών βλαβών του τραχηλικού οισοφάγου. Διεξήγαγε πολλαπλά πειράματα σε σκύλους, αφαιρώντας τμήματα οισοφάγου μήκους περίπου 1,5 ιντσών, όπου διαπίστωσε την δυνατότητα επιτυχούς επούλωσης των χειρουργικών τραυμάτων. Οποιαδήποτε μετεγχειρητική στένωση θα μπορούσε να αντιμετωπιστεί με διαστολή, ενώ οι σκύλοι οι οποίοι υποβάλλονταν στις σχετικές επεμβάσεις ήταν τελικά σε θέση να φάγουν στερεά τροφή. Βασιζόμενος σε αυτές τις πειραματικές μελέτες ο μαθητής του Billroth και μετέπειτα Καθηγητής Χειρουργικής στην Κρακοβία, το Königsberg και το Wroclaw (Breslau), Jan Mikulicz-Radecki, μετέφερε και εφάρμοσε την παραπάνω χειρουργική τεχνική στους ανθρώπους.

Οι σιαλογόνοι αδένες και η χειρουργική αντιμετώπιση των όγκων τους, προσέλκυσαν το ενδιαφέρον του Theodor Billroth από τα πρώτα χρόνια της ιατρικής του σταδιοδρομίας, καθόσον στα αρχικά του βήματα εντρυφώντας στην ιστολογία και παθολογική ανατομική δημοσίευσε το 1859 την κλασική μονογραφία του «Beobachtungen über Geschwülste der Speicheldrüsen» (Παρατηρήσεις όγκων των σιελογόνων αδένων) (Εικ. 9), ενώ θεωρείται και από τους πρώτους χειρουργούς που ασχολήθηκαν με την χειρουργική των όγκων της παρωτίδας. Επίσης η πλαστική χειρουργική, ειδικότερα του προσώπου, αποτέλεσε ένα ακόμη γνωστικό αντικείμενο που συμπλήρωσε τα ενδιαφέροντα του Theodor Billroth.

Ως άνθρωπος γενικότερα ο Billroth υπήρξε από τη φύση του καλλιτεχνική φυσιογνωμία, με όλα τα προσήκοντα χαρακτηριστικά όπως κατεξοχήν ενστικτώδης, βαθιά ανθρώπινος και άκρως εφευρετικός. Ο μεγάλος του έρωτας για τη μουσική είχε ως αποτέλεσμα η οικία του στη Βιέννη να μετατραπεί σε ένα πραγματικό μουσικό κέντρο, όπου ο ίδιος έπαιζε δεύτερο βιολί και βιόλα όντας στενός φίλος με τον συνθέτη Johannes Brahms και τον θεωρητικό της μουσικής, κριτικό και συγγραφέα Eduard Hanslick (1825-1904) (Εικ. 10). Χαρακτηριστικό της μουσικής του ιδιοφυίας ήταν ότι ο Brahms τον θεωρούσε έναν ξεχωριστό μουσικό, με αποτέλεσμα συχνά να του στέλνει ατελή ή αδημοσίευτα έργα επιζητώντας την κριτική του, ενώ συχνά τον προσκαλούσαν στην Ζυρίχη για να διευθύνει την Συμφωνική Ορχήστρα της Ζυρίχης.

Την άνοιξη του 1887 ο Theodor Billroth αρρώστησε παρουσιάζοντας σοβαρή λοίμωξη του αναπνευστικού, ενώ αργότερα παρουσίασε και καρδιακή ανεπάρκεια που επιδεινώθηκε κατά τα τελευταία του χρόνια. Απεβίωσε στις 6 Φεβρουαρίου 1894 και ετάφη στην Βιέννη με «πριγκηπικές» τιμές.

Ο φιλίστωρ



Εικ. 10: Από δεξιά προς τα αριστερά: ο Theodor Billroth, ο Johannes Brahms και ο μουσικός κριτικός Eduard Hanslick. Σκίτσο του Adalbert Franz Seligmann (Institut für Geschichte der Medizin, Medizinische Universität Wien) [Ινστιτούτο Ιστορίας της Ιατρικής, Ιατρικό Πανεπιστήμιο Βιέννης].

Fig. 10: From right to left: Theodor Billroth, Johannes Brahms, and music critic Eduard Hanslick. Drawing by Adalbert Franz Seligmann (Institute for the History of Medicine, Medical University of Vienna).

The salivary glands and the surgical treatment of their tumors, attracted the interest of Theodor Billroth from the first years of his medical career, as in his early steps, after immersing himself in histology and pathological anatomy, he published in 1859 his classic monograph "Beobachtungen über Geschwülste der Speicheldrüsen" (Observations of tumors of the salivary glands) (Fig. 9), while he is also considered one of the first surgeons who dealt with the surgery of parotid tumors. Plastic surgery, especially of the face, was another subject that complemented the interests of Theodor Billroth as well.

As a human being in general, Billroth was by nature an artistic figure, with all the appropriate characteristics such as eminently instinctive, deeply human and highly inventive. His great love for music resulted in his house in Vienna being transformed into a real music center, where he played second violin and viola being a close friend of the composer Johannes Brahms and the music theorist, critic and author Eduard Hanslick (1825-1904) (Fig. 10). Characteristic of his musical genius was that Brahms considered him a special musician, often sending him incomplete or unpublished works seeking his criticism, while often he was invited to Zurich to conduct the Zurich Symphony Orchestra.

In the spring of 1887, Theodor Billroth fell ill with a severe respiratory infection, and later he developed heart failure that had worsened in his last years. He died on February 6, 1894, and was buried in Vienna with "princely" honors.

The filistor

Οδηγίες για τους συγγραφείς

Το περιοδικό ακολουθεί τις υποδείξεις της Διεθνούς Επιτροπής των Εκδοτών Ιατρικών Περιοδικών (BMJ 302: 338-341, 191).
Η έκδοση του Περιοδικού είναι δίγλωσση, Ελληνική και Αγγλική. Την μετάφραση των επιστημονικών εργασιών στα Αγγλικά ή Ελληνικά αναλαμβάνει η Συντακτική Ομάδα του Περιοδικού ενώ είναι ευπρόσδεκτες και οι μεταφρασμένες εργασίες.
Το περιοδικό δέχεται πρωτότυπες εργασίες που αφορούν θέματα κυρίως Στοματικής και Γναθοπροσωπικής Χειρουργικής, αλλά και συναφών γνωστικών αντικειμένων όπως Στοματολογίας, Διαγνωστικής και Ακτινολογίας, Αναισθησιολογίας και Εμφυτευματολογίας.
Οι ακόλουθοι τύποι επιστημονικών εργασιών γίνονται δεκτές, αφού προηγηθεί κρίση τους από την Επιστημονική Ομάδα του περιοδικού:
Α) Βιβλιογραφικές Ανασκοπήσεις συνολικής έκτασης μέχρι 20 δακτυλογραφημένες σελίδες,
Β) Ερευνητικές Εργασίες, κλινικές και εργαστηριακές, μέχρι 10 σελίδες
Γ) Ενδιαφέρουσες Περιπτώσεις καλά τεκμηριωμένες, μέχρι 4 συνολικά σελίδες.
Δημοσιεύονται επίσης επιστολές προς τον Διευθυντή Σύνταξης, καθώς και ολιγόλογες εργασίες- προτάσεις για τη στήλη «Πρακτικές Λύσεις και Τεχνικές».
Οι εργασίες που υποβάλλονται δε θα πρέπει να έχουν δημοσιευθεί ούτε να βρίσκονται υπό κρίση για δημοσίευση σε άλλα περιοδικά, ενώ ο Διευθυντής Σύνταξης διατηρεί όλα τα δικαιώματα (copyright) των εργασιών που έγιναν δεκτές και πρόκειται να δημοσιευθούν στο περιοδικό.
Προς τον Διευθυντή Σύνταξης αποστέλλεται όλο το υλικό της εργασίας σε ηλεκτρονική μορφή με e-mail (το κείμενο θα πρέπει να είναι δακτυλογραφημένο με διπλό διάστημα) σε αρχείο Microsoft Word.
Πιο συγκεκριμένα για κάθε εργασία υποβάλλονται τα ακόλουθα μέρη που αρχίζουν σε ξεχωριστή σελίδα:
- Επιστολή υποβολής εργασίας στον Διευθυντή Σύνταξης
- Σελίδες τίτλου
- Περίληψη και Λέξεις - κλειδιά
- Κυρίως κείμενο
- Βιβλιογραφία
- Πίνακες - Εικόνες - Λεζάντες φωτογραφιών
- Βεβαίωση αποδοχής δημοσίευσης της εργασίας από όλους τους συγγραφείς
- Οι σελίδες τίτλου περιέχουν στα Ελληνικά και Αγγλικά:
α) Μια σελίδα με τον τίτλο του άρθρου μόνο (για τους κριτές)
β) Μια σελίδα με όλες τις πληροφορίες για την εργασία: τον τίτλο, το ονοματεπώνυμο και τους επιστημονικούς τίτλους των συγγραφέων, το κέντρο απ' όπου προέρχεται η εργασία και τον Διευθυντή του, τα στοιχεία (όνομα, διεύθυνση, τηλέφωνο, fax και e-mail) του συγγραφέα που είναι υπεύθυνος για την αλληλογραφία. Αναφέρονται επίσης τυχόν πηγές χρηματοδότησης της εργασίας και ευχαριστίες.
Η Περίληψη και οι λέξεις – κλειδιά στα Ελληνικά και Αγγλικά περιέχουν:
Σύντομη παρουσίαση της εργασίας (μέχρι 200 λέξεις). Στις Βιβλιογραφικές Ανασκοπήσεις η περίληψη αναφέρει εν συντομία το περιεχόμενο της ανασκόπησης. Στις Ερευνητικές Εργασίες η περίληψη είναι δομημένη, με εισαγωγή, σκοπό, υλικό, μέθοδο, αποτελέσματα και συμπεράσματα. Στις Ενδιαφέρουσες Περιπτώσεις η περίληψη περιλαμβάνει μικρή εισαγωγή και περιγραφή της περίπτωσης. Στο τέλος της περίληψης αναγράφονται οι λέξεις - κλειδιά.

Το κυρίως κείμενο ανάλογα με το τύπο της εργασίας περιέχει τα ακόλουθα:
Α) Βιβλιογραφικές Ανασκοπήσεις: η εργασία χωρίζεται σε κεφάλαια με αντίστοιχους τίτλους ανάλογα με το θέμα και κατά την κρίση των συγγραφέων. Η εργασία ολοκληρώνεται με τα συμπεράσματα.
Β) Ερευνητικές Εργασίες: η εργασία περιλαμβάνει εισαγωγή, σκοπό, υλικό και μέθοδο, αποτελέσματα, συζήτηση και συμπεράσματα.
Γ) Ενδιαφέρουσες Περιπτώσεις: η εργασία περιλαμβάνει εισαγωγή, περιγραφή της περίπτωσης και συζήτηση - συμπεράσματα.
Δεν πρέπει να αναφέρονται στο κείμενο πληροφορίες για την προέλευση της εργασίας, προκειμένου να αποστέλλεται στους κριτές ανώνυμα.
Οι βιβλιογραφικές παραπομπές στο κείμενο γίνονται με την πλήρη αναφορά των ονομάτων όταν πρόκειται για έναν ή δύο συγγραφείς μόνο, ακολουθούμενα από το έτος δημοσίευσης της αντίστοιχης εργασίας σε παρένθεση, π.χ. (Pogrel, 2003 ή Taylor και Smith, 1995). Όταν οι συγγραφείς είναι περισσότεροι από δύο τότε

Guide for Authors

These instructions are in accordance with the International Committee to Medical Journal Editors: Editors Uniform requirements for manuscripts submitted to biomedical journals, (BMJ 302: 338-341, 191).
The present publication is bilingual, Greek and English. Papers are translated into English or Greek by the Journal's Editorial Board.
Papers should be original and focus on topics related mainly to Oral and Maxillofacial Surgery, as well as on relevant subjects such as Oral Pathology, Diagnostics and Radiology, Anaesthesiology and Implantology.
The following contributions will be accepted for publication, after having been reviewed by the Journal's Scientific Board:
A) Literature Reviews, up to 20 typewritten pages
B) Research Papers, clinical or laboratory, up to 10 pages
C) Well-documented Case Reports of special interest, up to 4 pages
Letters to the Editor-in-Chief, as well as short papers-proposals for the column "Practical Solutions and Technical Notes", are also accepted for publication.
Submitted papers should be unpublished and not under consideration for publication by other journals. The Editor-in-Chief retains all copyrights in the papers that have been accepted for publication in the Journal.
Authors are requested to submit electronically by e-mail their papers (text and illustrations) to the Editor-in-Chief (typed in double spacing), in the form of a Microsoft Word document.

More specifically, papers should be submitted as follows, with each section starting on a different page:
- Letter of submission to the Editor-in-Chief
- Title page
- Summary and Keywords
- Text
- References
- Tables – Illustrations
- Captions to illustrations
- Permission to publish the paper by all its authors

Title page should include the following information in English:
a) A page mentioning the title of the article only for the Reviewers
b) A page giving all the information about the paper: title of the article, full name and academic degrees of each author, name of the originating institution, contact details of the author responsible for correspondence (name, address, telephone, fax number and e-mail address), as well as any sources used to support the study presented and acknowledgements.

The sections Summary and Keywords should include:
A short presentation of the paper (up to 200 words). In Literature Reviews, the summary should summarise the contents of the review. In Research Papers, the summary should be structured in the following way: introduction, aim, material and methods, results and conclusions. In Case Reports, the summary should include a short introduction and the description of the case.
Key words should be given at the end of the summary.

Depending on the type of the paper, the text should include the following:
A) Literature Reviews: the paper should be divided into chapters bearing titles related to their topic, as the authors desire. Finally, the paper should present their conclusions.
B) Research Papers: the paper should include the following parts: introduction, aim, material and methods, results, discussion and conclusions.
C) Case Reports: the paper should include the following parts: introduction, presentation of the case and discussion - conclusions.
The text should not provide information about the origin of the paper, so that the authors will remain anonymous to the reviewers.
As far as references are concerned, up to 2 authors will be named in full every time they are cited, followed by the year of the respective publication in parentheses, e.g. (Pogrel, 2003 or Taylor and Smith, 1995). When there are more than

αναφέρεται μόνο ο πρώτος ακολουθούμενος από τις λέξεις «και συν.» και την αντίστοιχη χρονολογία, π.χ. (Taylor και συν. 1995).
Εάν ο ίδιος συγγραφέας αναφέρεται σε διαφορετικές εργασίες με τον ίδιο χρόνο δημοσίευσης τότε μετά τη χρονολογία προστίθεται το γράμμα α, β, γ κλπ. π.χ. (Taylor 1995α, 1995β). Η ίδια διαδικασία ακολουθείται και κατά τη διαμόρφωση της λίστας της βιβλιογραφίας.
Οι βιβλιογραφικές παραπομπές Ελληνικών ονομάτων από ελληνικά περιοδικά αναφέρονται στα Αγγλικά, ενώ οι παραπομπές από Ελληνικά συγγράμματα στα Ελληνικά.
Όταν στο κείμενο γίνεται αναφορά πολλών συνεχόμενων παραπομπών, αυτές παρατίθενται με χρονολογική σειρά, π.χ. (Hansson και συν. 1983, Ishibashi και συν. 1995, Widmalm και συν. 1994, Wiberg και Wanman, 1998, Emshoff και συν. 2002, Toure και συν. 2005, Alexiou και συν. 2009).

Η Βιβλιογραφία

Όλοι οι συγγραφείς που αναφέρονται στο κείμενο περιλαμβάνονται στη βιβλιογραφία και αντίστροφα. Η αναφορά γίνεται με αλφαβητική ταξινόμηση και ακολουθεί τον εξής τύπο: Taylor JP, Morgan PH, Smith TY: Oral focal mucinosis. Science 189:503-506, 1998
Όταν γίνεται αναφορά σε σύγγραμμα, εγχειρίδιο κλπ. τότε ακολουθείται ο εξής τύπος: Taylor JP: Oral focal mucinosis, In: Morgan and Smith: Oral Pathology. Mosby 1989, pp. 509-512
Οι αναφορές σε Ελληνικά περιοδικά, γίνονται στα Αγγλικά, όπως αναγράφονται στην Αγγλική σελίδα του περιοδικού: π.χ.: Nicomidis CG, Papadopoulos LK: Acanthosis. Hellenic Arch Oral Maxillofac Surg 12: 234-245, 2010
Οι αναφορές σε Ελληνικά συγγράμματα γίνονται στα Ελληνικά, όταν δεν υπάρχει ταυτότητα του βιβλίου στα Αγγλικά και συσσωματώνονται στην υπάρχουσα αλφαβητική Αγγλική βιβλιογραφία: π.χ.: Παπαδόπουλος ΜΝ: Χειρουργική. Ιατρικές εκδόσεις 2008, σελ. 345-346

Οι Πίνακες

Αναφέρονται όλοι στο κείμενο και είναι δακτυλογραφημένοι στην πινακογραφία των προγραμμάτων Word ή Excel. Ο τίτλος τους δακτυλογραφείται πάνω από τον πίνακα, ενώ επεξηγήσεις παρατίθενται κάτω από τον πίνακα.

Οι Εικόνες

Οι φωτογραφίες, τα σχήματα, τα διαγράμματα και τα ιστογράμματα αναφέρονται στο κείμενο ως εικόνες και αριθμούνται ενιαία. **Οι έγχρωμες εικόνες εκτυπώνονται χωρίς επιβάρυνση του συγγραφέα.** Όλα τα ανωτέρω κατατίθενται σε ηλεκτρονική μορφή. Οι ψηφιακές απεικονήσεις θα πρέπει να έχουν ανάλυση τουλάχιστον 300 dpi και διάσταση μιας πλευράς τουλάχιστον 7 cm. Η αποθήκευση να είναι σε μορφή JPG.
Χρήση ήδη δημοσιευμένου φωτογραφικού υλικού επιβάλλεται να επισημαίνεται με σαφή αναφορά της πηγής προέλευσης στη λεζάντα, και όχι με δείκτη, ενώ παράλληλα θα πρέπει να υπάρχει η σχετική έγγραφη άδεια.

Οι Λεζάντες των εικόνων

Όλες οι εικόνες συνοδεύονται από λεζάντες που περιέχουν τις απαραίτητες επεξηγήσεις. Οι λεζάντες γράφονται με τον αύξοντα αριθμό τους σε ξεχωριστή σελίδα.

two authors, then only the name of the first is cited, followed by the phrase "et al." and the year of publication, e.g. (Taylor et al. 1995).
If the same author is cited in the text with different papers in the same year, a small letter should be added to the year: a, b, c etc., e.g. (Taylor 1995a, 1995b). The same letters should also be mentioned in the reference list.
When several publications are cited one after the other, begin with the oldest and end with the most recent, e.g. (Hansson et all. 1983, Ishibashi et all. 1995, Widmalm et all. 1994, Wiberg and Wanman, 1998, Emshoff et all. 2002, Toure et all. 2005, Alexiou et all. 2009).

References

All authors cited in the text must be included in the reference list and vice versa. The reference list must appear in alphabetical order and in the following style: Taylor JP, Morgan PH, Smith TY: Oral focal mucinosis. Science 189:503-506, 1998
When citing from books, text-books etc. use the following style: Taylor JP: Oral focal mucinosis, In: Morgan and Smith: Oral Pathology. Mosby 1989, pp. 509-512

Tables

All tables should be cited in the text. They should be presented either in Word or in Excel. The title of each table should appear above the table, and any explanations at the bottom.

Illustrations

Photographs, figures, diagrams and histograms should be cited in the text as figures, using a single numbering sequence. **Colour illustrations are printed without any charge.** All the above should be submitted electronically.
The resolution of digital illustrations should be at least 300 dpi, while one of their sides should be at least 7cm. They should be saved as JPG files on the CD.
Written permission to use photographic material that has already been published must be obtained, and the sources should be mentioned clearly in the respective captions – not with the use of an index.

Captions to illustrations

All illustrations should be accompanied by descriptive captions. Captions should be mentioned in ascending order, on a separate sheet.

Υποβολή εργασιών μόνο ηλεκτρονικά στον Διευθυντή Σύνταξης Αναστάσιο Ι. Μυλωνά, e-mail: archives@haoms.org

Paper submission electronically only to Editor-in-Chief Anastassios I. Mylonas, e-mail: archives@haoms.org

OSTEOGENICS
BIOMEDICAL

RTMPLUG™, RTMFOAM™ and RTMTAPE™

Απορροφήσιμα υλικά επούλωσης

- Βόειο κολλαγόνοType I & Type III
- Απορροφούνται μέσα σε 30 μέρες

Εφαρμογές:

- Χειρουργικά τραύματα
- Περιοδοντικά χειρουργικά τραύματα
- Μετεξακτικά φατνία
- Πληγές
- Στοματικά έλκη (μη φλεγμονώδη)
- Περιοχές συρραφών
- Εγκαύματα
- Τραυματικές πληγές

ΤΩΡΑ ΔΙΑΘΕΣΙΜΑ

Διαθέσιμα μεγέθη:

RTMPlug
1 cm x 2 cm
RTMPLUG10 *(10 τμχ ανά συσκευασία)*

RTMFoam
2 cm x 4 cm (3 mm πάχος)
RTMFOAM10 *(10 τμχ ανά συσκευασία)*

RTMTape
2.5 cm x 7.5 cm (1 mm πάχος)
RTMTAPE10 *(10 τμχ ανά συσκευασία)*

Δ.ΜΑΥΡΑΕΙΔΟΠΟΥΛΟΣ Α.Ε.
ΟΔΟΝΤΙΑΤΡΙΚΑ ΕΙΔΗ

ΑΠΟΚΛΕΙΣΤΙΚΟΣ ΑΝΤΙΠΡΟΣΩΠΟΣ ΓΙΑ ΤΗΝ ΕΛΛΑΔΑ:
Δ. ΜΑΥΡΑΕΙΔΟΠΟΥΛΟΣ Α.Ε., ΤΖΩΡΤΖ 12, 106 77 ΑΘΗΝΑ, ΤΗΛ.: 210 3837 334
mavraid@otenet.gr, www.mavraidopoulos.gr

OsteoBiol®
by Tecnoss

GTO®

ΤΟ ΝΕΟ ΠΡΟΤΥΠΟ ΥΠΕΡΟΧΗΣ ΣΤΑ ΒΙΟΫΛΙΚΑ

Έτοιμο προς χρήση, προενυδατωμένο βιοϋλικό, αναμεμειγμένο με το **OsteoBiol® *TSV Gel*** που του εξασφαλίζει ιδανική κολλώδη σύσταση.

Διατίθεται σε σύριγγα κι ενίεται κατευθείαν στην ελλειμματική περιοχή.

ΧΑΡΑΚΤΗΡΙΣΤΙΚΑ

Το **OsteoBiol® *GTO®*** είναι ένα ετερόλογο οστικό μόσχευμα. Είναι ένα μείγμα κολλαγονούχων κόκκων συμπαγούς και σπογγώδους οστού με κοκκομετρία που κυμαίνεται από 600 έως 1.000 μm, κατάλληλα αναμεμειγμένο με **OsteoBiol® *TSV Gel*** (μείγμα γέλης ετερόλογου, τύπου I και II κολλαγόνου με πολυακόρεστα λιπαρά οξέα και ένα βιοσυμβατό συνθετικό συμπολυμερές, αραιωμένο σε υδατικό διάλυμα).

Σύνθεση: ~80% μείγμα οστικών κόκκων,
~20% OsteoBiol® *TSV Gel*

Χρόνος επανεισόδου: περίπου 5 μήνες

ΣΥΣΚΕΥΑΣΙΕΣ

Σύριγγες: 0,5 cc • 2,0 cc

Ανοικτή ανύψωση ιγμορείου

Ενδοοστικά ελλείμματα

Περιεμφυτευματικές βλάβες

Οριζόντια αύξηση

Αναγέννηση ακρολοφίας

Μιλτιάδης Βιτσαρόπουλος Α.Ε.

ΚΕΝΤΡΙΚΑ
Μεσογείων 348, 153 41 Αγ. Παρασκευή, Αθήνα
Τηλ: 210 65 41 340, **Fax:** 210 65 41 618

ΥΠΟΚΑΤΑΣΤΗΜΑ
Φειδιππίδου 55, 115 27 Γουδή
Τηλ: 210 77 95 747

www.vitsaropoulos.gr e-mail: info@vitsaropoulos.gr www.facebook.com/vitsaropoulos